[redacted]

ŒUVRES COMPLÈTES

DE

J. M. CHARCOT

V

ŒUVRES COMPLÈTES

DE

J. M. CHARCOT

MALADIES

DES POUMONS ET DU SYSTÈME VASCULAIRE

TOME V

[illegible] FIGURES DANS LE TEXTE ET [illegible] PLANCHES

PARIS

AUX BUREAUX DU PROGRÈS MÉDICAL
14, rue des Carmes.

E. LECROSNIER ET BABÉ
LIBRAIRES-ÉDITEURS
Place de l'École-de-Médecine.

1888

AVIS DE L'EDITEUR

Ce volume comprend les leçons, les mémoires et les observations de M. Charcot sur les maladies des poumons, du sang, du cœur et des vaisseaux. La réunion en un même volume de ces travaux, disséminés dans un grand nombre de recueils, sera accueillie favorablement, nous l'espérons, par le public médical. Sans doute, parmi ces travaux, dont certains datent de plus de 30 ans, il en est quelques-uns qui n'ont guère, aujourd'hui, qu'un intérêt historique. Nous avons cru devoir les rééditer cependant, persuadé que l'histoire, elle aussi, est riche en enseignements.

Au lieu de publier par ordre de date ces divers documents, nous avons préféré les grouper suivant la nature des questions. C'est ainsi, que pour les maladies des poumons, nous avons été amené à intercaler, entre les leçons, des mémoires relatifs au sujet traité dans ces leçons. Pour cette partie du volume, nous avons été aidé des conseils de notre ami le Dr Gombault, qui était le chef du laboratoire de notre éminent maître, lorsqu'il était professeur d'anatomie pathologique. Nous remercions M. Gombault de son bienveillant concours.

BOURNEVILLE.

PREMIÈRE PARTIE

Maladies des Poumons.

PREMIÈRE PARTIE

Maladies des Poumons.

LEÇONS
DU
COURS D'ANATOMIE PATHOLOGIQUE
(FACULTÉ DE MÉDECINE, 1877) [1]

PREMIÈRE LEÇON

Les Instituts pathologiques et la Clinique. — La structure lobulaire du poumon.

SOMMAIRE. — Objet du cours : lésions inflammatoires aiguës et chroniques des voies bronchiques et du parenchyme pulmonaire ; — tuberculose du poumon. — Solution apparente. — Nécessité d'une revision ; exemple de la phtisie tuberculeuse, dualité ou unicité de la tuberculose. — Difficultés de ces études. — Méthode qu'il convient d'employer. — Manière d'envisager l'anatomie pathologique ou la somatologie morbide. — Relations entre l'anatomie pathologique, l'anatomie normale et la clinique. — Système allemand : séparation complète de la clinique et de l'anatomie pathologique. — Instituts anatomo-pathologiques. — Anatomie médicale de structure. — Structure lobulaire du poumon. — Parties similaires ou éléments de texture. — Lobules. — Espaces interlobulaires et intralobulaires. — Comparaison entre le foie et le poumon.

Messieurs,

L'anatomie pathologique de l'appareil respiratoire sera, ainsi que je l'ai annoncé, l'objet principal du cours de cette année : c'est vous dire que nous allons entreprendre une série d'é-

[1] Leçons publiées par BOURNEVILLE dans le *Progrès médical*, 1877.

tudes qui intéressent au plus haut degré la médecine pratique et c'est là un point de vue qu'il n'est sans doute pas hors de propos de mettre en relief dans un enseignement de la nature de celui-ci.

Lésions inflammatoires tant aiguës que chroniques des voies bronchiques et du parenchyme pulmonaire, considérées dans leurs formes très variées et très complexes ; *tuberculose du poumon*, tels sont, en effet, quelques-uns des grands chapitres que nous rencontrerons chemin faisant ; chapitres classiques par excellence et sur lesquels, sans toutefois négliger les autres, nous devrons diriger votre attention d'une façon toute spéciale.

Le champ que nous allons parcourir ensemble appartient, vous le voyez, Messieurs, à la pathologie la plus usuelle, la plus vulgaire et il pourrait vous sembler au premier abord que, dans ce domaine tant de fois exploré par les grands maîtres, les voies soient partout largement ouvertes et qu'il n'y ait plus, pour celui qui s'y engage, d'obstacles à redouter.

Si vous pensiez ainsi, je me verrais obligé de vous détromper, car plus d'une fois, je ne puis vous le laisser ignorer, nous nous trouverons dans le cours de notre exposé en pré-

nique, protestent contre la scission et tendent à nous ramener aux vues du grand Laennec. Ce qui vient d'être dit de la tuberculose, en général, s'applique nécessairement de tous points à la tuberculose pulmonaire en particulier.

Quel parti prendre dans un tel débat, en présence d'observations ou d'expériences contradictoires, émanant souvent d'auteurs compétents, et tellement nombreuses que pour vous en présenter le seul exposé, je serai obligé de vous conduire au milieu d'un dédale presque inextricable de documents. Je n'ai cité qu'un exemple, j'aurais pu en citer bien d'autres; mais je m'arrête, car je ne voudrais pas, assombrissant nos horizons, semer parmi vous l'inquiétude, le découragement dès nos premiers pas et j'ai hâte, en manière de correctif, d'affirmer la conviction que, j'espère, vous partagerez bientôt : c'est qu'à l'aide d'une méthode déjà plusieurs fois éprouvée, à l'aide aussi d'une certaine dose de patience et de bonne volonté, nous parviendrons, sans trop de fatigue, à l'accomplissement de la tâche que nous allons entreprendre.

Puisque je viens de prononcer le mot de méthode, il ne sera peut-être pas inutile, avant d'entrer dans l'objet spécial du cours, d'indiquer en quelques mots, ainsi que je me trouve d'ailleurs entraîné à le faire chaque année en pareille circonstance, les errements que j'ai l'habitude de suivre dans la pratique de mon enseignement, et dont je ne crois pas devoir me départir.

Je trouverai là l'occasion d'éclairer les nouveau-venus sur ma manière de faire et aussi de répondre peut-être à quelques-unes des critiques qui pourraient m'être adressées. On pourrait me reprocher par exemple, entre autres choses, de m'écarter trop souvent des limites et des attributs de cette chaire ; d'accorder du développement à des questions étrangères à ma compétence et qu'il ne m'appartient pas de toucher parce qu'elles

sont, assure-t-on, exclusivement du ressort soit de la clinique, soit de la physiologie, soit même de l'anatomie pure. Je serais sensible à ces observations s'il m'était démontré que le domaine qui m'est confié est aussi étroitement limité qu'on le prétend. Mais je me vois contraint de déclarer qu'au contraire, dans mon opinion, aucune limite fixe, précise, philosophiquement établie, ne sépare ce domaine des autres parties de la science biologique, que l'étude de la lésion organique en elle-même n'a pas de vitalité qui lui soit essentiellement propre et que, réduit à n'envisager que ce seul point de vue, notre enseignement tomberait bientôt dans le formalisme et dans le marasme.

On a quelquefois parlé, je ne l'ignore pas, d'une anatomie pathologique idéale, constituant une science à part, qui doit « trouver en elle-même une méthode qui lui soit propre, une classification fondée sur la nature des objets dont elle s'occupe, c'est-à-dire sur celle des lésions considérées indépendamment des symptômes qui les accompagnent et des lieux où elles siègent [1]. » Mais on ne saurait s'incliner ici sans discussion devant l'autorité des noms, quelqu'imposante qu'elle soit.

Le fait, [illegible] et isolement dans lequel on a voulu confi-

qui lui serait ainsi faite, ou bien elle serait absorbée dans l'anatomie normale dont elle deviendrait un appendice, ou bien l'accumulation des matériaux, des faits partiels laissés à son autonomie précaire, serviraient tout au plus à constituer une sorte de musée plus ou moins encombré de pièces cataloguées suivant un arrangement nécessairement arbitraire.

C'est qu'en réalité, les attaches de l'anatomie pathologique avec les départements limitrophes de la biologie sont indissolubles. Placée, en quelque sorte, dans une situation intermédiaire, entre l'anatomie normale d'un côté et la pathologie de l'autre, elle les relie étroitement l'une à l'autre en même temps qu'elle se confond avec elles par une transition insensible.

A l'anatomie normale, elle emprunte ses méthodes, sa technique aujourd'hui si perfectionnée, sans y changer rien d'essentiel ; car, dans l'examen méthodique de la lésion, elle n'a pas de procédés qui lui appartiennent en propre. Elle lui emprunte même ses matériaux d'étude, ou si l'on veut son *substratum*, car la lésion considérée dans l'organe, dans le tissu, dans l'élément, n'étant jamais, à tout prendre, qu'une modification plus ou moins accentuée de l'élément, du tissu, de l'organe préexistants, l'état pathologique, sur ces divers points, ne saurait être dégagé de l'état normal que par le rapprochement minutieux des deux termes de comparaison, et ici le départ peut être tellement difficile à faire, que l'on hésite plus d'une fois à décider si telle particularité de forme ou de structure appartient à l'une ou à l'autre.

Les rapports qui relient l'anatomie pathologique à la clinique ne sont pas moins étroits. S'il est vrai que le médecin ne doit pas connaître seulement l'organe altéré *mort*, mais encore l'organe altéré *vivant*, agissant, exerçant les fonctions qui lui sont propres, il est clair que, dans ses investigations

cliniques, il ne peut se dispenser de l'étude préalable des *phénomènes* dont il recherche la raison organique, la condition *matérielle*, le mécanisme. L'anatomo-pathologiste ne doit pas oublier que derrière toute perturbation fonctionnelle révélée par la clinique, il y a pour lui un problème résolu ou à résoudre, une lésion délicate ou grossière, passagère ou durable à décrire ou à trouver. Or, comment pourra-t-il apprécier la portée et connaître les conditions même du problème s'il n'en a pas les éléments constamment placés sous les yeux. Et, pour ne citer qu'un exemple propre à faire sentir les nécessités de la situation, qui pourrait méconnaître que les progrès rapidement accomplis de nos jours, après tant de recherches et de travaux souvent restés stériles, dans le champ de la pathologie du système nerveux, sont surtout le fruit de la doctrine qui réclame la confrontation incessante des données anatomo-pathologiques avec celles de la clinique, faite à la lumière de l'esprit physiologique ?

Vous voyez par là, que, suivant notre idéal, si l'anatomo-pathologiste doit concentrer une bonne partie de ses efforts dans les travaux du laboratoire et de l'amphithéâtre d'autopsie, il ne devra jamais déserter cependant la pratique assidue

des sujets qui lui sont confiés. Ainsi se trouvent constituées côte à côte, deux spécialités bien tranchées, séparées, quoi qu'on en dise, par une barrière quelquefois infranchissable, car, ainsi qu'on pouvait le pressentir, l'*Anatom* et le *Kliniker*, cela est dans la nature des choses, ne sont pas nécessairement toujours en bonne intelligence. Et cependant, Messieurs, personne ne songe à contester que dans le pays où règne cette discipline, l'anatomie pathologique brille actuellement d'un vif éclat.

Mais il ne faut pas se laisser prendre aux apparences, et il y aurait lieu de rechercher si les progrès accomplis en anatomie pathologique sous le régime en question, sont bien réellement, comme on le soutient volontiers, l'effet de l'application de ce régime ou s'ils ne relèvent pas plutôt de causes extrinsèques.

L'influence toute-puissante de quelques chefs d'école, personnalités de premier ordre, exceptionnelles, et qu'il ne sera peut-être pas facile de remplacer un jour, pourrait certainement être invoquée tout d'abord, pour une part, dans le succès obtenu. On doit tenir compte aussi du nombre relativement considérable des Universités qui existent dans le pays dont il s'agit et auxquelles répondent autant de foyers d'études autonomes : conditions particulièrement favorables à multiplier les travailleurs et à stimuler l'émulation. Il convient de tenir compte enfin du génie spécial à la race, de ses aptitudes vraiment particulières aux recherches patientes d'anatomie délicate.

Il ne faudrait pas croire, d'ailleurs, que les inconvénients du système n'aient pas été plusieurs fois déjà ressentis et signalés par nos voisins et que « tout soit pour le mieux dans le meilleur des mondes possibles », même en Allemagne. L'un des rédacteurs d'une des feuilles médicales les plus estimées de l'autre côté des Vosges, s'écriait tout récemment :

L'universalité de notre science s'en va, hélas! se dissolvant chaque jour; elle se résout en un nombre de plus en plus grand de spécialités étroites!... Qui pourrait cependant tracer la limite qui sépare l'anatomie pathologique de la clinique[1]. Je crois savoir, de source certaine, que l'un des professeurs éminents auxquels je faisais allusion tout à l'heure, ne voulant pas se soumettre à l'obligation si dure pour un pathologiste habitué aux vues d'ensemble de n'avoir à contempler jamais les phénomènes que par un seul côté, a réclamé et obtenu qu'un service de médecine interne fut annexé à sa chaire. J'ignore si son exemple a été suivi.

Enfin, il ne serait peut-être pas fort difficile de reconnaître, en y regardant d'un peu près, que bon nombre de nos collègues de l'étranger, privés du stimulant de l'observation clinique, en arrivent peu à peu à se désintéresser du point de vue pathologique, et sont entraînés, par une pente naturelle, à s'attacher surtout aux études d'anatomie pure, lesquelles, dans la situation qui leur est faite, leur offre nécessairement plus d'attrait scientifique.

Je n'insisterai pas davantage, car une étude en règle de ces

réserves, il est vrai, l'ennemi de ce qu'on appelle les spécialités. Je sais, par expérience, jusqu'à quel point les investigations anatomo-pathologiques, principalement dans la direction histologique, réclament des études spéciales ; et, à ce propos, je saisis avec empressement l'occasion qui m'est offerte de rendre hommage à l'un des maîtres en histologie, M. Ranvier, dont le concours bienveillant ne m'a jamais fait défaut. Mais je ne crois pas que, dans l'espèce, nos efforts doivent aboutir à l'imitation servile de ce qui se fait à l'étranger ; j'ose espérer, en particulier, que mes futurs collègues, conformément à ce qu'on pourrait appeler la tradition française, seront mis à même de rester, par un côté, « des cliniciens. »

I.

Il est temps d'en venir à l'objet particulier de nos études. Il va s'agir d'abord, suivant la méthode que je viens de vous exposer, de nous assurer des connaissances solides relativement à l'anatomie normale. Car, comment pourrions-nous, en procédant d'une autre façon, être mis à même de reconnaître avec certitude les caractères de l'état pathologique dans les diverses parties de cet organe complexe?

Je suppose connues de vous toutes les particularités d'anatomie descriptive qui le concernent ; je pourrais aussi vous supposer munis, dès à présent, des notions approfondies sur l'anatomie de structure et vous renvoyer d'ailleurs aux ouvrages spéciaux où vous trouverez à cet égard les renseignements les plus minutieux. Mais il y a lieu de remarquer, toutefois, que les descriptions des anatomistes n'ont pas été faites, d'habitude, en vue d'une application immédiate à l'étude des lésions. Or, tel détail de structure, de configuration, qui n'a, pour l'anatomie pure, qu'un intérêt de second ordre, peut avoir,

au contraire, une importance considérable au point de vue de l'anatomie pathologique. J'ajouterai que, pour ce qui a trait à l'organe pulmonaire, nous ne possédons pas encore une étude régulière du genre de celle qu'on doit à Kiernan pour le foie, étude où les détails de topographie microscopique si nécessaires à celui qui doit apprendre à s'orienter dans la recherche des lésions délicates, sont considérées d'une façon spéciale. Nous devrons donc nous efforcer de combler autant que possible cette lacune.

Ces considérations qui vous feront comprendre, Messieurs, que, à côté de l'anatomie normale de structure, il y a lieu de donner une place à une anatomie correspondante, faite en vue de l'application à la pathologie et qu'il serait bon peut-être d'appeler *anatomie médicale de structure*, justifieront, je l'espère, les développements dans lesquels je vais entrer.

II.

En premier lieu, nous devons nous appliquer à envisager la *structure lobulaire du poumon*. Par nos études passées, re-

ture ne sont autres que les *lobules*. Ils ont une indépendance anatomique réelle : il est, en effet, facile de les injecter, de les insuffler séparément. On peut les isoler les uns des autres, sans altérer d'une manière notable la structure propre, à l'aide de l'hydrotomie et de la dissection. Après ces opérations, ils sont comparables aux feuilles d'un arbre supportées par leur pétiole, celui-ci étant simplement figuré par un ramuscule bronchique.

Mais, tandis que dans d'autres organes, je citerai le foie, les dimensions du lobule élémentaire sont assez minimes (1 μ), elles se montrent dans le poumon, vous le savez, comparativement colossales. Dans le poumon, les grands lobules atteignent quelquefois jusqu'à un centimètre cube. Il y a, du reste, sous ce rapport, de très grandes variations et il est possible de rencontrer dans la profondeur de l'organe, remplissant l'angle des divisions bronchiques, de très petits lobules qui, eux, ont à peine les dimensions d'un pois.

La forme des lobules est aussi très variable. Les lobules, qu'on qualifie de superficiels, parce qu'ils sont placés sous la plèvre, ont généralement l'aspect de pyramides dont la base pentagonale ou hexagonale [1] est marquée à la surface de l'organe par des sillons rectilignes s'unissant à angle droit ou obtus, et, en outre, chez l'adulte et surtout chez le vieillard, par une ligne noire plus ou moins foncée, tandis que le sommet, qui reçoit une bronchiole, est dirigé vers les parties centrales. — Quant aux lobules qui constituent les bords tranchants du poumon, ils offrent habituellement la forme d'un coin dont la base est tournée vers le centre. — Enfin, les lobules profonds revêtent des configurations si multipliées qu'on ne saurait guère les rattacher à un type commun.

Tout à l'heure, je vous parlais de l'indépendance relative dont jouissent les lobules et de la possibilité de les isoler les

[1] Voyez Sappey. — *Traité d'anatomie descriptive*, t. IV, p. 550, *sq.* 630.

uns des autres par la dissection ; cet isolement, cependant, ne peut s'opérer sans que la trame conjonctive qui les relie entre eux soit détruite. Et s'il en est ainsi, cela tient à ce que tous les lobules sont comme enclavés dans une trame conjonctive qui les enveloppe de toutes parts d'une sorte de capsule. Celle-ci se confond, d'un côté, avec le tissu cellulaire sous-pleural et, de l'autre, avec les tractus cellulaires qui, à partir du hile, accompagnent les tuyaux bronchiques dans leurs divisions et subdivisions.

La connaissance de cette région de la trame conjonctive du poumon n'est pas, tant s'en faut, à dédaigner. Elle offre même, vous le verrez, un intérêt majeur au point de vue pathologique. Qu'il me suffise de vous faire remarquer pour le moment : 1° qu'elle sert de support à de nombreux vaisseaux ou lacunes lymphatiques, à des ramifications de la veine pulmonaire ; 2° que ces vaisseaux aussi bien que la gangue conjonctive elle-même peuvent être primitivement le siège de lésions importantes. Elle forme ce qu'on pourrait appeler dans le poumon, les *espaces interlobulaires*, se rapprochant des espaces du même nom dont nous avons parlé dans notre description des lobules du foie.

une espèce de gaîne conjonctive que je vous proposais, il y a quelques instants, de désigner sous le nom d'*espaces intra-lobulaires*, dénomination justifiée par les apparences qu'elle présente sur les sections propres aux études anatomo-pathologiques et empruntée d'ailleurs à la nomenclature proposée pour le foie par Kiernan. La relation constante qui unit dans ces espaces l'artère pulmonaire et la bronchiole est un fait qui mérite d'être relevé. Elle nous servira plus d'une fois de guide pour nous orienter dans nos études.

J'ai fait placer sous vos yeux une planche qui met assez bien

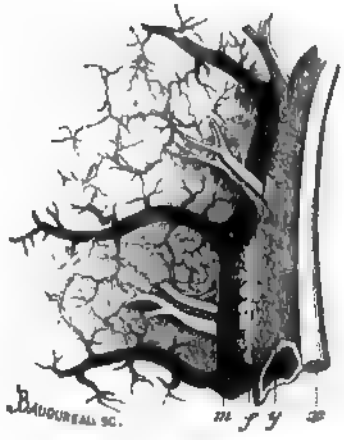

Fig. 1. — Schéma montrant les principaux traits de l'anatomie des poumons — *x*, artère pulmonaire. — *y*, bronche avec ses rameaux. — *m*, tronc de la veine pulmonaire.

en relief quelques-unes des particularités sur lesquelles je viens d'insister (*Fig.* 1). Elle est empruntée à un intéressant travail de M. Heale sur la structure du poumon [1]. Elle montre, entre autres, l'accollement constant de l'artériole et de la bronchiole qui s'enfoncent dans le lobule ; elle montre aussi le trajet isolé des veines pulmonaires dans les espaces inter-lobulaires. Elle fait voir, enfin, que ces derniers vaisseaux ne se réunissent aux bronches et aux artères pulmonaires

[1] Heale. — *Physiolog. Anat. of the Lung*, London, 1862, p. 79.

que lorsque ceux-ci représentent déjà des branches de calibre.

Chemin faisant, dans cet aperçu sommaire, vous avez pu noter les analogies et aussi les différences qu'offre l'arrangement réciproque des diverses parties qui forment d'un côté le foie, de l'autre le poumon.

Dans le *foie*, le *centre du lobule* est marqué par la présence de la veine intra-lobulaire, appartenant au système des veines sus-hépatiques. Cette veine est là en contact immédiat avec les cellules du parenchyme du foie, sans interposition de tissu conjonctif. — Dans le *poumon*, au contraire, le *centre du lobule* est occupé par une bronchiole accompagnée de son artère satellite, branche de l'artère pulmonaire, et ces deux canaux sont enveloppés par une gaîne conjonctive qui supporte, en outre, des artérioles bronchiques et des lymphatiques.

Dans le *foie*, les *espaces conjonctifs interlobulaires* donnent passage aux canalicules biliaires, aux ramifications de la veine porte, à des vaisseaux lymphatiques et à des branches de l'artère hépatique. — Dans le *poumon*, ce sont surtout des vaisseaux lymphatiques et des branches dépendant du système

lon notre habitude, d'ailleurs, pour soutenir votre attention sans trop de fatigue, nous saisirons toutes les occasions de relever les applications, qui peuvent être faites à nos études spéciales, des notions que nous essaierons de vous remettre en mémoire.

DEUXIÈME LEÇON

La structure lobulaire du poumon *(Suite)*.

SOMMAIRE. — Histologie normale. — Bronche intra-lobulaire. — Bronchioles terminales. — Lobules secondaires ou acini pulmonaires (système des conduits alvéolaires de M. Schaltze ; — lobulettes de M. H. Waters). — Texture des acini : conduites alvéolaires ; — alvéoles pariétaux ; — infundibula. — Espaces interinfundibulaires et interalvéolaires.

Messieurs,

Après l'aperçu sommaire que je vous ai présenté dans la première leçon, relativement à la texture lobulaire du poumon, tout n'est pas dit ; aussi, faut-il aujourd'hui pousser plus avant l'examen. Nous devons, en effet, considérer plus minutieusement que nous l'avons fait jusqu'ici, l'arrangement des parties dans le lobule lui-même. Cette étude nous conduira à la connaissance de détails topographiques très circonstanciés et nous permettra, par conséquent, de tenter, dans un avenir prochain, une localisation étroite et précise des diverses altérations du parenchyme pulmonaire.

Faisant appel à l'histologie proprement dite, nous serons en outre obligés de remonter autant que possible jusqu'aux éléments anatomiques ; car c'est en eux, à tout prendre, que nous pouvons avoir quelques chances de rencontrer anatomiquement la première empreinte des processus morbides.

I.

J'ai fait placer sous vos yeux une figure schématique fort instructive, que j'ai empruntée à l'édition la plus récente du *Traité d'histologie*, publié par M. Rindfleisch [1]. Cet anatomiste distingué s'est livré dans ces dernières années à une série d'études concernant la structure normale du poumon, en vue surtout des applications anatomo-pathologiques. Sous ce rapport, les recherches de M. Rindfleisch nous intéressent naturellement d'une façon toute spéciale. J'ajouterai que les faits qu'il s'est efforcé de mettre en lumière sont de tous points conformes aux résultats consignés par M. Eilhard Schultze dans un des travaux les plus justement estimés qui aient paru sur la matière [2].

Cette planche (*Fig.* 2) représente la coupe pratiquée suivant l'axe principal d'un lobule pulmonaire de grande dimension, c'est-à-dire mesurant environ un centimètre en longueur et un demi-centimètre dans le sens transversal. Une petite bronche, appartenant à la catégorie de celles que M. le professeur Sappey désigne sous le nom de *sublobulaires*, pénètre la substance du lobule par une des extrémités de celui-ci. Nous faisons abstraction du rameau satellite de l'artère pulmonaire et de ses divisions intra-lobulaires afin de ne point surcharger le tableau.

Vous voyez comment ce petit tuyau bronchique, dont le diamètre, au moment, de son entrée, est de 1 μ environ (Sappey), se dirige suivant l'axe central du lobule, sans diminuer beaucoup de volume, jusqu'à un point où il se divise en deux branches secondaires qui s'écartent l'une de l'autre sous un

[1] 4e édition, *fig.* 141.
[2] *Strickers Handbuch*, t. I, p. 46.

angle aigu. Mais, dans son parcours, ce tronculé, qui porte le nom de *bronche intra-lobulaire*, a donné naissance à d'autres rameaux qui s'en sont détachés selon l'ordre alternant et sous une incidence presque perpendiculaire.

Dans le cas que nous supposons, le nombre des rameaux de

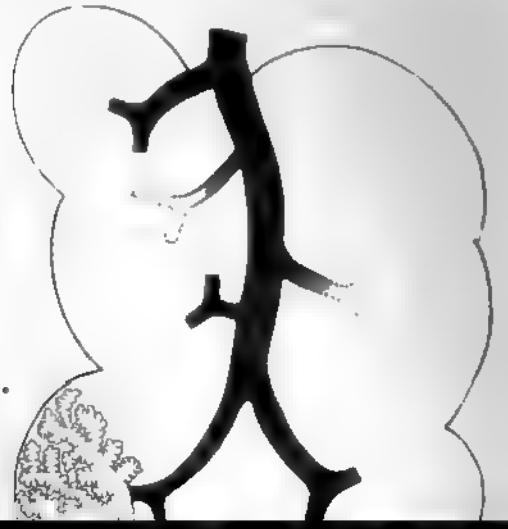

tre (1/3 de μ environ, d'après Rindfleisch). Le nombre de ces bronchioles courtes se trouve être, dans l'exemple choisi, de 14 ; mais il pourrait y en avoir beaucoup moins, soit 4 dans un très petit lobule, ou beaucoup plus, jusqu'à 20 ou 30 dans les plus gros lobules. J'ajouterai que ces bronches courtes ne répondent pas toujours à des ramifications de deuxième ordre par rapport au tronc bronchique, mais bien quelquefois à des ramifications de troisième ou de quatrième ordre.

Ces bronchioles méritent, comme vous allez le voir, de fixer votre attention et doivent être désignées par un nom particulier : je les appellerai *bronchioles terminales;* elles représentent en effet la fin du système bronchique proprement dit. Les divisions ultimes qui leur font suite offrent dans leur structure et, du même pas, dans le rôle physiologique qu'elles accomplissent, des modifications profondes; en d'autre termes, l'orifice des bronchioles terminales, qui regarde la surface du lobule s'ouvre dans un système de canalicules où s'opère le phénomène de l'hématose et dont la structure, en raison même de ses fonctions nouvelles, s'éloigne de celle des bronches.

II.

L'ensemble des canalicules aériens qui communiquent avec une bronchiole terminale — dont ils sont en quelque sorte l'expansion — constitue un petit système, tout à fait indépendant des autres systèmes analogues qui sont en relation de continuité avec les autres bronchioles du même ordre.

Ce sont donc, ainsi qu'il vous est aisé de vous en rendre compte, autant de lobules nouvéaux en lesquels peut être décomposé le grand lobule. De fait, chacun des lobules secondaires ainsi formé est séparé de ceux qui l'avoisinent par une lamelle de tissu conjonctif, assez distincte chez le fœtus et les

très jeunes enfants, fort délicate, au contraire, chez l'adulte où cependant elle se reconnaît quelquefois très bien sur la base des lobules sous-pleuraux quand cette base est marquée par une traînée pigmentaire.

Je vous proposerai, avec M. Rindfleisch, de désigner ce nouvel élément de texture sous le nom d'*acinus pulmonaire*. La désignation de *lobule secondaire* me semble d'un emploi peu commode; elle a été, d'ailleurs, plus d'une fois compromise, par suite de l'usage arbitraire qu'en ont fait les auteurs: les uns appelant *lobule secondaire* ce que d'autres appellent *lobule primitif;* il en est, enfin, qui appliquent les mots *lobule secondaire* à une partie seulement de l'acinus tout entier.

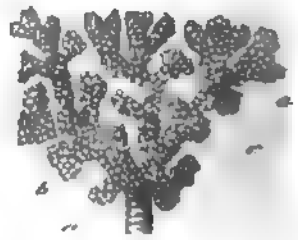

Fig. 3. — Système des conduits alvéolaires avec les infundibula, pris sur le bord du poumon d'un singe (Cercopithecus). — Injection au mercure, grossissement de 10 diam. — a, terminaison bronchique. — b, b, infundibula. — c, c, conduits alvéolaires.

L'*acinus pulmonaire*, ainsi déterminé, correspond exactement au *système des conduits alvéolaires* de M. Schultze, aux *lobulettes* de M. Waters, auteur d'un travail très estimable sur la structure du poumon, publié à Londres en 1860 [1]; cette appellation «lobulettes» a tout au moins l'inconvénient de n'appartenir à aucune langue, malgré sa consonnance française. Voici assez de raisons, je pense, pour justifier l'emploi de cette dénomination d'*acinus pulmonaire* à laquelle je m'arrête (*Fig.* 3 et 6.)

Comme chacune des bronches terminales supporte à son extrémité un acinus, qui y est appendu à peu près à la manière

[1] Houghton Waters. — *The anatomy of the human Lung.* London, 1860.

d'un fruit, le grand lobule pulmonaire, dans le cas invoqué par M. Rindfleisch, serait donc formé par 14 acini, autant qu'il y a de bronchioles. Mais il convient de remarquer que le *nombre* des acini est variable dans la même proportion que celui des bronchioles terminales. La *forme* et les *dimensions* des acini se rapportent au contraire à un type presque constant: ce sont de petites pyramides dont l'axe longitudinal ou mieux celui qui va de l'extrémité de la bronchiole terminale à la surface, a une étendue à peu près égale (Rindfleisch, Schultze.)

III.

Tous les acini sont faits sur le même modèle quant à la *texture* et ce qu'on dit de l'un, à ce propos, s'applique exactement aux autres. Les détails de cette texture doivent être actuellement, de notre part, l'objet de quelques développements, car, s'il est vrai que c'est dans les acini que se passent les phénomènes physiologiques les plus importants, dont l'organe pulmonaire est le siège, c'est là aussi que se produisent les altérations qui devront plus particulièrement fixer notre attention.

Il importe de distinguer, d'ailleurs, ce qu'on pourrait appeler l'architectonique des canalicules respiratoires et l'analyse des éléments qui entrent dans leur composition. Nous nous attacherons d'abord au premier point.

Nous abordons là, Messieurs, une question d'anatomie délicate fort débattue depuis l'époque, éloignée déjà, où Malpighi l'a, pour la première fois, sérieusement abordée et qui, malgré les nombreux travaux dont elle a été l'objet, n'est pas encore résolue sur tous les points d'une façon absolument satisfaisante. Les quelques recherches personnelles que j'ai dû faire à ce sujet, pour les besoins de cet enseignement, m'ont con-

duit à considérer la description tracée par M. Schultze et adoptée par Henle et quelques autres anatomistes comme étant celle qui se rapproche le plus de la réalité. Du reste, la description de M. Schultze ne s'éloigne pas, au moins dans les traits essentiels, de celle qu'a donnée M. Rossignol, en 1847, dans un mémoire qui fait époque [1]. Je m'appuierai aussi dans mon exposé sur les enseignements fournis par l'étude des lésions. L'anatomie pathologique, vous ne l'ignorez pas, peut prêter son concours à l'anatomie normale: la maladie, en effet, fait souvent ressortir, en les exagérant, des dispositions de structure qui, à peine accentuées dans l'état physiologique, pourraient passer inaperçues ou être mal interprétées.

Avant de nous engager dans cette étude, il sera opportun, je crois, de considérer, en premier lieu, la disposition beaucoup plus simple que présentent les dernières expansions des ramifications bronchiques, à l'état fœtal. Pour rendre cet exposé plus clair, je place sous vos yeux un dessin fait sur nature et figurant la disposition de l'appareil des canalicules bronchiques chez un fœtus de trois mois que nous venons d'examiner. Vous voyez une bronche de calibre se ramifier plusieurs fois et donner naissance à un troncule d'où partent trois petits canaux qui, eux, se divisent encore, et on constate que chacune des divisions, ainsi produites, se termine par un renflement ayant la forme d'une ampoule.

Il est facile, sur le modèle de cette disposition, d'établir un schéma tout à fait propre à faciliter l'intelligence de l'arrangement beaucoup plus complexe des terminaisons de l'arbre aérien chez l'adulte.

Supposons une bronchiole se terminant par une ampoule pyriforme. Les parois de cette ampoule se déprimeront, à un moment donné, sur deux points, de telle sorte qu'il en résultera trois petits culs-de-sac. Chacun de ces culs-de-sac se di-

[1] Concours des savants étrangers, *Académie royale de Belgique.*

visera, à son tour, suivant le même procédé, en deux culs-de-sac : d'où il suit que nous aurons trois culs-de-sac de premier ordre, terminés par deux ampoules secondaires.

Voilà, Messieurs, une disposition très simple reproduisant, à peu de chose près, les dispositions de l'état fœtal et qui ne s'éloigne pas foncièrement, vous allez le reconnaître, de la disposition réelle, plus compliquée, qu'on observe chez l'adulte.

Dans chaque acinus, les canaux aériens composent un système assez compliqué dont les parois, qui limitent l'acinus du côté de sa surface extérieure, se continuent avec les parois de la bronche terminale. Au point où celle-ci s'abouche avec les canalicules, elle subit une sorte d'évasement répondant à un espace vestibulaire vers lequel viennent converger et s'ouvrir, pour chaque acinus, trois ou six conduits cylindriques. Ces conduits, que l'on désigne sous le nom de *conduits alvéolaires*[1], à partir du point de réunion (Waters) ou vestibule, s'écartent les uns des autres en rayonnant et formant entre eux des angles très aigus. Chemin faisant, ils se ramifient plusieurs fois, suivant le mode dichotomique, et se terminent enfin par des extrémités aveugles, renflées en forme d'entonnoir. Le diamètre transverse des conduits alvéolaires varie entre 0,4 et 0,2 chez l'adulte (Schultze). Un contraste frappant existe entre les parois de ces conduits et celles de la bronche terminale. En effet, tandis que les parois de la bronche terminale restent parfaitement lisses, celles des conduits alvéolaires sont parsemées d'une série de petits renflements qui font en quelque sorte hernie à leur surface externe et constituent autant de logettes ou alvéoles. Ces logettes, qui, pour la plupart, ont des dimensions égales, sont séparées les unes des autres par de minces cloisons s'avançant vers l'axe du conduit, perpen-

[1] *Alveolargänge*, — *Air Sacs* (Waters), — *Bronches alvéolaires*, — *Petioli infundibulorum* (Schultze, 1862).

diculairement à sa direction. Les extrémités libres de ces cloisons laissent entre elles, au centre du conduit, un espace, une voie libre, un *passage*, pour nous servir des expressions de Todd et Bowmann. Cette voie s'étend du vestibule aux infundibules qu'elle fait communiquer entre eux et, le long de son trajet, elle donne accès, par un large orifice, dans chacun des alvéoles latéraux. Ces alvéoles, qui sont pour ainsi dire greffés sur les parois des conduits alvéolaires, portent le nom d'*alvéoles pariétaux*.

D'après la disposition que nous venons d'indiquer, ces alvéoles ne communiquent pas directement les uns avec les autres, mais seulement par l'intermédiaire du chemin ou du passage central. Et, si vous voulez bien me permettre une comparaison, je vous dirai que la figure, obtenue par une section longitudinale passant par l'axe médian du conduit, rappelle l'aspect de ces longs corridors des prisons modernes dans lesquels s'ouvrent les cellules latérales.

Les renflements placés à l'extrémité des conduits sont faits sur un plan semblable à celui des conduits eux-mêmes. En d'autres termes, on a sous les yeux des parois creusées d'alvéoles s'ouvrant dans un espace commun autour duquel ils rayonnent. C'est là une disposition qui rappelle celle d'une maison romaine avec son *impluvium* central et ses *cubicula*. En général, les alvéoles des infundibula sont plus profonds que ceux des conduits alvéolaires, mais, en revanche, ils sont séparés par des parois plus minces.

Les *infundibula* — ce terme appartient à la nomenclature de Rossignol — ont été quelquefois désignés sous le nom de *complexus alvéolaires*. Plusieurs auteurs les ont appelés *lobules primitifs* (Sappey, etc.); d'autres, *lobules secondaires* (Le Fort). Chaque infundibulum est composé d'ordinaire d'une douzaine d'alvéoles; pourtant, il peut se faire que leur nombre soit un peu plus ou un peu moins considérable, et la surface

de section transversale d'un conduit alvéolaire peut offrir quatre ou cinq alvéoles.

Il n'y a pas à considérer seulement des infundibules terminaux, il y a aussi des *infundibules pariétaux :* ceux-ci sont greffés de distance en distance sur les canaux alvéolaires de premier ou de second ordre et communiquent avec eux par un orifice d'une largeur variable.

Les alvéoles, examinés soit dans les infundibules, soit dans les conduits alvéolaires, ont, chez l'enfant, une forme généralement globuleuse ; cependant, quelquefois, ils ont une forme polyédrique. Leurs dimensions sont différentes suivant les

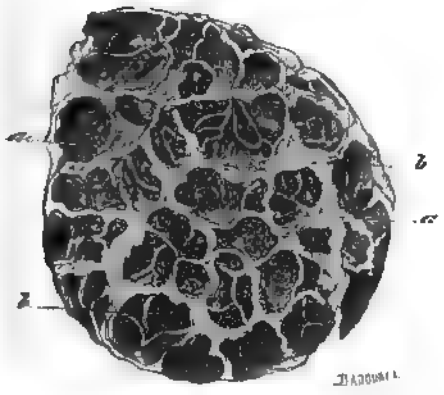

Fig. 4. — Coupe pratiquée sur le poumon de l'homme. — *a, a*, conduits alvéolaires (*airsacs*) ; — *b, b*. alvéoles. — Les parties éclairées représentent les parois des conduits des alvéoles.

âges et suivant les circonstances pathologiques. Nous aurons à revenir plus tard sur ce point. Cependant, nous pouvons dire, dès à présent, qu'on s'accorde à leur reconnaître, chez l'adulte, un diamètre moyen égal à 0,15 μ (Schultze).

Tels sont, en définitive, Messieurs, les grands traits de la structure des canaux dont la réunion constitue un acinus. Il faut ajouter que les diverses parties de ce petit appareil, infundibules et conduits alvéolaires, se tassent en quelque sorte

les uns contre les autres, de façon à occuper le moins de place possible et sont à peine séparées par de minces tractus conjonctifs. Le tissu conjonctif intercanaliculaire et interinfundibulaire, tout mince qu'il soit, se dessine néanmoins, dans certains cas, sur le plan des sections et aussi sur la base des lobules superficiels où il est parfois marqué par des lignes pigmentaires. Il y a donc lieu de distinguer sur la base des lobules sous-pleuraux, en outre des espaces interacineux, des espaces, circonscrits dans les précédents et qu'on peut appeler *interinfudibulaires*. Enfin, dans l'aire des espaces infundibulaires, on découvre sur les surfaces de section, examinées à l'aide des plus forts grossissements, les *espaces interalvéolaires* (*Fig.* 4)[1].

Cette disposition explique les apparences représentées dans un grand nombre d'ouvrages et destinées à montrer sur la coupe d'un poumon desséché, pratiquée parallèlement à la surface pleurale et très près de cette surface, le fond des cavités infundibulaires.

[1] Voir aussi : Henle, *loc. cit.*, p. 290, et Kölliker, *loc. cit.*, p. 614.

ISIÈME LEÇON

ches et des cavités respiratoires. — hélium pulmonaire.

des canaux respiratoires ; tuniques fibreuse reuse interne, muqueuse à cils vibratiles. — suivant les dimensions des canaux aériens.

ous sommes séparés, il y a une douzaine s de vous faire connaître la disposition ainsi parler, l'architecture de ces ca- es, dont l'ensemble constitue le der- ement lobulaire du poumon, en d'au- . 5).

ient l'occasion de vous montrer les qui peuvent être faites des notions r ce point pour l'interprétation des thologique. Mais, avant d'en arri- avec soin tous les détails de la damentales de l'organe pulmo- re que la configuration géné- rtiles. Aujourd'hui, nous de- rdier les matériaux qui en-

Vacances de Pâques (1877).

trent dans leur constitution soit individuellement, soit da
leur mode d'arrangement mutuel.

D'une façon très sommaire, il est possible d'avancer q
les parois des *canalicules respiratoires* proprement dites (co
duits alvéolaires, infundibula, alvéoles pulmonaires) so
construites sur le même plan et avec les mêmes matériaux q

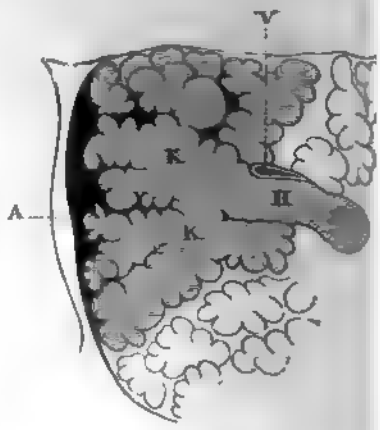

Fig. 5. — *Un acinus pulmonaire.* — Préparation originale. Injection à la cire. Enfant nouveau-né. — B, Bronchiole. — V, branche de l'artère pulmonaire. — K, k, conduits alvéolaires. — A, espace interlobulaire.

les parois des canaux bronchiques, dont elles sont d'ailleu

continuant les uns avec les autres par une transition insensible, et revêtus, dans toute leur étendue, d'un épithélium se rapportant au type cylindrique. Composé, dans les bronches de calibre, de cellules dont le diamètre vertical l'emporte de beaucoup sur le diamètre transverse, cet épithélium tend à s'aplatir progressivement à mesure que le diamètre des conduits aériens devient plus étroit, mais la forme cylindrique est encore très accentuée dans les cellules qui tapissent les extrémités en cul-de-sac.

Chez l'enfant et surtout chez l'adulte, les choses ne sont pas aussi simples. Ici encore, l'analogie de composition, qui existe entre les conduits bronchiques et les canaux respiratoires est facile à mettre en relief; toutefois, il y a lieu, en outre, de faire ressortir des différences capitales. Ceci nous conduit naturellement à établir, au point de vue de la structure intime, un parallèle entre ces deux parties distinctes de l'appareil pulmonaire : la lumière naîtra du contraste.

A. Laissant de côté, pour le moment, les régions supérieures des canaux aériens (larynx, trachée, premières divisions bronchiques), nous considérerons seulement les *bronches intra-pulmonaires*. Or, parmi celles-ci, il convient, pour le but que nous poursuivons, de distinguer celles dont le diamètre dépasse un millimètre, de celles dont le calibre reste au-dessous de ce chiffre (*Fig.* 6).

B. Les premières, c'est-à-dire les *bronches* relativement volumineuses, ont des parois dont la structure rappelle celle des parois de la trachée, par la présence, dans leur épaisseur, de plaques cartilagineuses et de glandules muqueuses. Voici les principaux détails de la structure de la paroi. Pour plus de simplicité dans notre description, nous ferons abstraction des vaisseaux sanguins ou lymphatiques dont il sera question plus tard et d'une manière spéciale.

thologique, offre un intérêt incontestable. La transformation embryonnaire de la couche, décrite tout d'abord, et la destruction concomitante des noyaux cartilagineux qu'elle possède, jouent, d'après les observations récentes, un rôle sérieux dans la pathogénie de certaines dilatations bronchiques. Si l'on en croit les recherches de M. Trojanowski[1], confirmées par quelques observations qui me sont propres, la même appréciation s'appliquerait à l'atrophie de la tunique musculaire.

Du reste, vous n'ignorez pas, Messieurs, l'importance accordée au jeu des fibres de Reissessen dans quelques théories de la *bronchite spasmodique*. Ces théories ont été un peu démodées quand M. Wintrich eut vérifié la valeur des expériences de M. Williams, expériences d'après lesquelles les irritations du pneumogastrique auraient pour effet de produire un resserrement des conduits bronchiques, suffisant pour expulser une certaine quantité d'air. Mais, dans ces derniers temps, M. Bert a repris les expériences de M. Williams et, grâce à la rigoureuse exactitude des procédés graphiques qu'il a employés, il a pu en confirmer les résultats expérimentaux.

3° Plus en dedans encore, on rencontre la *couche fibreuse interne*, ainsi que l'appelle M. Schultze, et qu'il est possible de regarder comme correspondant au derme de la membrane muqueuse bronchique (*Fig.* 6, *c*). Du côté de la cavité bronchique, elle se limite par une ligne onduleuse. Les saillies des ondes correspondent aux plis longitudinaux, visibles à l'œil nu sur la face interne des conduits bronchiques moyennement distendus. Le stroma de cette tunique est composé de tissu cellulaire lâche qui, au contact de l'épithélium, s'épaissit sous forme d'une membrane anhyste (*membrane fondamentale*). Des fibres élastiques, groupées en faisceaux allongés, s'observent partout dans l'épaisseur des plis longitudinaux.

[1] Biermer, p. 753.

4° La dernière couche, que nous devons étudier, est remarquable en ce qu'elle est presque entièrement constituée par des cellules épithéliales cylindriques à cils vibratiles (*Fig.* 6, *d*). Le revêtement, ici, est formé d'une couche unique de grandes cellules dont les extrémités effilées touchent la membrane fondamentale; mais les intervalles, que ces extrémités laissent entre elles, sont remplis de cellules rondes ou polygonales, privées de cils. Selon toute probabilité, ce sont là de jeunes cellules destinées à remplacer les cellules adultes qui viendraient à manquer.

En outre des cellules à cils vibratiles, il convient de signaler l'existence, çà et là, de cellules cylindriques privées de cils, qui ont été bien décrites par E. Schultze [1]. Ce sont des cellules caliciformes ou muqueuses, ainsi qu'on les appelle encore. Elles sont creusées, vous le savez, par une cavité en capsule, s'ouvrant par un orifice arrondi et qui laisse échapper de temps à autre la matière muqueuse qu'elles sécrètent. En effet, on les considère aujourd'hui comme de véritables glandes muqueuses unicellulaires. Remarquez, Messieurs, que l'épithélium cylindrique se continue sur le conduit excréteur des glandes muqueuses; mais, à ce niveau, il s'aplatit, devient cubique et perd ses cils vibratiles.

Je n'insisterai pas sur le rôle attribué aux cils vibratiles. Je me contenterai de vous rappeler que ce rôle consisterait surtout à diriger les produits de sécrétion bronchique vers l'orifice laryngé et à empêcher la pénétration dans les voies respiratoires profondes des corps étrangers pulvérulents, suspendus dans l'atmosphère. Nous verrons bientôt que la barrière qu'ils opposent à l'introduction de ces corps étrangers est loin d'être infranchissable.

Je crois utile, Messieurs, de vous faire remarquer en passant que cette tunique, d'une constitution si délicate en appa-

[1] *E. Schultze's Archiv*, Bd. II, p. 192.

rence, résiste pourtant assez énergiquement aux causes de destruction qui peuvent l'atteindre. Ainsi, dans les irritations expérimentales de la muqueuse bronchique, pratiquées à l'aide de l'ammoniaque (5 à 6 gouttes d'une solution à 9 pour 100), M. Œrtel[1] a vu, et nous avons vu nous-même, les cellules cylindriques à cils vibratiles — à la vérité plus ou moins profondément altérées — former encore une couche distincte entre la membrane fondamentale et la fausse membrane fibrineuse qui se dépose, en pareille circonstance, à la surface de la membrane muqueuse. Cette persistance de la couche d'épithélium cylindrique se voit aussi, d'après les observations que j'ai faites récemment, dans un grand nombre de cas de diphtérie bronchique.

C. Après les détails dans lesquels nous venons d'entrer, il nous sera facile d'indiquer en quelques mots les modifications de texture que présentent les parois des canaux bronchiques dont les dimensions restent au-dessous de 1 μ.

1° Ces modifications se font principalement sentir dans la *tunique fibreuse externe*. En premier lieu, cette membrane devient relativement très mince : ainsi, sur une bronche de 0,4 μ de diamètre, elle a seulement 0,02 μ (*Fig.* 7, *a*). De plus, et c'est là un trait important, les plaques cartilagineuses et les glandes muqueuses y font défaut. Vous ne devez donc pas vous attendre à trouver ces éléments anatomiques dans les parois des bronches intra-lobulaires dont le diamètre, vous le savez, est au-dessous de 1 μ.

2° La *couche musculaire* (*Fig.* 7, *b*) est, ici encore, très accentuée ; mais elle n'est plus continue et forme une série de petits sphincters sur les dernières bronchioles. Suivant

[1] *Deutsches Archiv*, 1874, p. 203.

M. Rindfleisch, un de ces petits sphincters qui, quelquefois, s'hypertrophie notablement dans l'altération du poumon connue sous le nom d'*induration brune*, marque le point où la *bronchiole terminale* s'ouvre dans les conduits alvéolaires[1].

3° La *couche interne* ou *muqueuse* (*Fig.* 7, *c*), conserve



Fig. 7. — *Une partie de la coupe d'une bronche de 0 ⁄ millim. d'épaisseur* (pour). — Grossesse, 34e. *a*. Couche externe — *b*. Couche musculaire — *c*. Couche fibreuse interne. — *d*. Epithelium. — *f*. alvéole voisin (D'après Schultze).

d'abord son aspect plissé et ondulé ; puis, elle tend à devenir lisse ; en même temps qu'elle revêt ces caractères, elle s'amincit dans les bronchioles terminales.

4° Quant aux cellules qui constituent le revêtement épithélial, elles gardent leur caractère jusqu'aux bronchioles (*Fig.* 7, *d*). A cet endroit, elles prennent la forme cubique et même, à la fin, au niveau de l'abouchement de ces bronchioles dans les conduits alvéolaires, elles deviennent pavimenteuses

[1] Rindfleisch, *loc. cit.*, 4e édition, p. 189.

(*Fig.* 8) en même temps qu'elles perdent leurs cils (*Fig.* 9.)

D. Les développements qui précèdent nous mettent en mesure, Messieurs, d'étudier avec fruit la constitution des parois des *canalicules respiratoires*. Elle nous offrira les mêmes matériaux que ceux des parois bronchiques, modifiés toutefois dans leur forme, leur nombre relatif et aussi dans leur mode d'agencement.

Un seul exemple suffira pour vous faire saisir l'importance des modifications survenues dans la configuration des éléments : le revêtement épithélial des parois bronchiques, au moment où il se continue sur les parois alvéolaires, devient tellement méconnaissable, en raison de l'aplatissement que subissent les cellules, que son existence même a pu pendant longtemps être méconnue et vivement contestée.

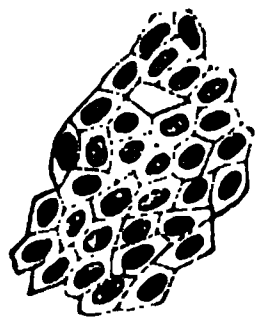

Fig. 8. — Empruntée au *Traité d'histologie* de M. Kölliker, 2e éd. française, fig. 354.

Considérons d'abord la charpente ou, si vous l'aimez mieux, le gros œuvre des conduits alvéolaires. Cette charpente est composée : 1° des tractus conjonctifs qui représentent, au dire de M. Kölliker, à la fois la tunique fibreuse externe et l'interne ; 2° des faisceaux de fibres élastiques qui acquièrent ici une grande valeur ; 3° des fibres musculaires lisses dont le rôle, au contraire, est assez effacé.

La paroi conjonctive proprement dite consiste en une membrane très ténue, hyaline, transparente, aisément reconnaissable sur le fond des alvéoles et qui présente çà et là des noyaux ovalaires (Schultze), nullement entourés de granulations. Cette membrane, si délicate à l'état normal, n'en acquiert pas moins, dans l'état pathologique, une épaisseur considé-

[illegible] qu'elle devient le point de départ d'une formation [illegible] c'est ce qu'on observe dans la *broncho-pneu*[illegible] *que* ou *chronique simple* — une des formes de la [illegible] — ou dans la *broncho-pneumonie chro*[illegible] *tuberculeuse* (*Fig.* 9).

Les fibres élastiques constituent par leur présence un des caractères anatomiques les plus saillants des canalicules respiratoires lorsqu'on les examine au microscope. Elles sont

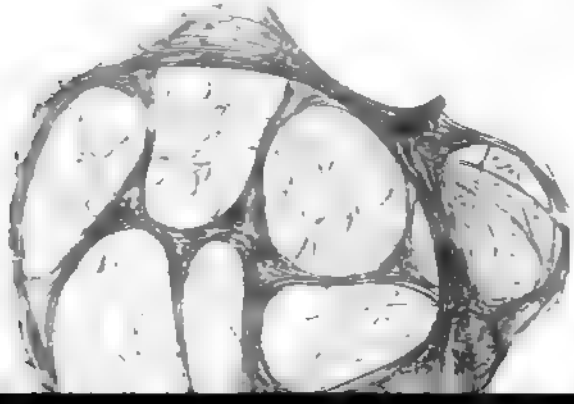

bules. Cette disposition est très reconnaissable sur la *figure* 9, empruntée au mémoire de M. Schultze. Cette figure montre l'orifice d'un infundibulum latéral, c'est-à-dire placé sur le trajet d'un conduit alvéolaire. L'œil pénètre à travers cet orifice dans la cavité des alvéoles qui composent l'infundibulum. La travée annulaire à laquelle l'orifice infundibulaire est redevable de sa solidité et de sa résistance est très épaisse; l'épaisseur des travées secondaires qui forment un anneau autour de l'orifice de chacun des alvéoles est beaucoup moindre.

De ces travées principales partent des fibres élastiques délicates se ramifiant dans l'épaisseur de la tunique conjonctive qui constitue la paroi alvéolaire où ces fibres se dessinent sous l'aspect d'un réseau dont les mailles laissent voir les noyaux ovalaires du tissu conjonctif.

Les altérations que peuvent subir ces fibres élastiques ont été, jusqu'ici, peu étudiées. Cependant M. Cornil[1] a montré qu'elles offrent quelquefois, dans leur parcours, des cassures nettes qui les divisent en un grand nombre de fragments de longueur variable et ressemblant à des bâtonnets.

Ainsi que je l'ai annoncé, Messieurs, les fibres musculaires lisses n'existent qu'en faible proportion dans les parois des canalicules respiratoires. Leur existence, longtemps contestée, a été mise hors de doute par les travaux de Colberg, de Schultze et de Reindfleisch. Elles se rencontrent toujours isolées, ne formant jamais de faisceaux un peu épais, au moins dans les conditions physiologiques. D'une façon générale, on les observe sur tous les points où se trouvent de grosses travées de fibres élastiques, et là, elle s'entremêlent avec ces fibres. D'après M. Reindfleisch, elles s'hypertrophient et se multiplient dans

[1] Cornil et Ranvier. — *Manuel d'histologie path.*, p. 658.

l'induration brune du poumon. Elles deviennent alors fa
ment reconnaissables au niveau des éperons qui marque
séparation des conduits alvéolaires, des infundibules et
de chaque alvéole.

QUATRIÈME LEÇON

De l'épithélium pulmonaire.

SOMMAIRE. — Importance de la couche épithéliale. — Réalité de son existence. — Sa disposition chez les animaux (triton, grenouille, reptiles, chat, etc.) ; — chez le fœtus humain.

Messieurs,

Je me propose de vous entretenir aujourd'hui de la *couche épithéliale* — ou *endothéliale* ainsi qu'on l'appelle quelquefois — qui, à l'état normal, revêt dans toute son étendue, la cavité des canalicules respiratoires et qui, comme je vous l'annonçais dans la dernière séance, joue un rôle très important dans l'anatomie pathologique des affections du parenchyme pulmonaire.

Vous ne trouverez pas superflus, je l'espère, les détails assez minutieux dans lesquels nous allons entrer à ce propos, lorsque je vous aurai fait remarquer que les lésions de ces éléments si délicats qui, en anatomie normale, tiennent une place si étroite que leur existence même a été contestée, occupent en réalité, et fort souvent, le premier rang dans les conditions anatomo-pathologiques.

Ces lésions, en effet, prédominent, on peut le dire sans être taxé d'exagération, dans l'histoire de quelques-unes des inflammations du poumon les plus vulgaires, les plus répandues et qu'il nous importe, par conséquent, au premier chef,

de bien connaître. Telles sont, par exemple, les *broncho-pneumonies aiguës*, *subaiguës*, ou *chroniques*, *tuberculeuses* ou *non tuberculeuses*, ces affections majeures dans le grand chapitre de la pathologie pulmonaire. Or, comment sera-t-il possible d'apprécier d'une manière convenable les diverses phases du processus morbide dans les affections que nous venons d'énumérer, si nous ne sommes pas munis au préalable de connaissances solides relativement aux conditions physiologiques?

I.

Chez tous les animaux, pourvus d'organes pulmonaires, il existe, à la surface des cavités respiratoires, un revêtement cellulaire qui représente l'épithélium des parois bronchiques et est en continuité avec lui : c'est là un fait qui, depuis plusieurs années, n'est plus mis en doute par personne. Il y a longtemps qu'on sait aussi que, chez l'homme, à l'état fœtal, et chez le nouveau-né, ce revêtement s'observe également et que même la constatation en peut être faite par les procédés les plus simples. Mais, le point demeuré en litige jusque dans ces derniers temps, c'est la présence de la couche épithéliale, dont il s'agit, à toutes les époques de la vie chez l'homme.

Il y a quinze ans à peine [1], un anatomiste habile, M. le professeur Zenker annonçait qu'il n'était pas parvenu à mettre en évidence l'épithélium pulmonaire, chez un supplicié, examiné dans ce but, une heure seulement après la décapitation, c'est-à-dire dans des conditions particulièrement favorables à ce genre d'études. Aujourd'hui, Messieurs, l'accord est à peu près fait sur ce sujet et l'existence du revêtement épithélial alvéo-

[1] *Beiträge zür norm. und patholog. Anatomie der Lunge.* Dresden, 1862 p. 15.

aire, à toutes les époques de la vie chez l'homme sain, est très généralement reconnue ; on ne diffère plus guère que sur les détails secondaires d'anatomie délicate.

II.

Avant de procéder à la description de l'épithélium pulmonaire chez l'homme, on a coutume de faire connaître, d'une manière sommaire, la disposition qu'il offre chez les animaux

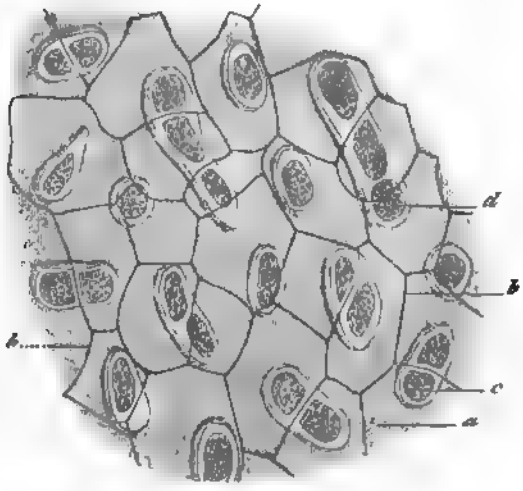

Fig. 10. — Épithélium pulmonaire du triton, (trito cristatus).— a, capillaires.— b, contours des cellules épithéliales. — c, noyaux des cellules épithéliales. — d, un noyau qui semble appartenir à deux cellules. (D'après Elenz).

où l'étude est plus facile. Nous nous conformerons à cet usage qui permet de bénéficier des avantages de la méthode comparative.

J'ai fait placer sous vos yeux quelques-unes des figures annexées à un travail célèbre dans l'espèce, celui d'Elenz, un

des élèves de Eberth[1]. C'est à ces deux auteurs qu'est due la première démonstration régulière, indiscutable, de l'épithélium pulmonaire. Les résultats qu'ils ont obtenus sont dus à l'application au cas spécial de la méthode des imprégnations argentiques, mise en œuvre, vous le savez, avec un grand succès, par MM. Recklinghausen et His, pour l'étude des endothéliums des membranes séreuses et des vaisseaux sanguins et lymphatiques.

A. Chez le *triton*, le poumon a une structure éminemment simple[2] et représente, en quelque sorte, un alvéole pulmonaire d'un mammifère. A un grossissement convenable et après les préparations nécessaires, la paroi de cette cavité respiratoire, examinée par sa face interne, laisse voir les détails suivants (*Fig.* 10).

Vous reconnaissez tout d'abord les mailles du réseau capillaire qui rampe à la surface de la tunique conjonctive. Ce réseau dessine des espaces ou fossettes qui se détachent en clair au milieu des tractus rouges qui forment les vaisseaux supposés remplis de sang ou de matière à injection. Dans chacune de ces fossettes, on remarque un ou plusieurs noyaux arrondis : ce sont les noyaux des cellules épithéliales pulmonaires. Jamais ils ne se rencontrent sur la paroi même des vaisseaux, toujours ils occupent les fossettes. L'imprégnation par l'argent, vous le voyez, a dessiné des lignes noires dont la réunion forme des figures polygonales (*b*). Ces lignes se voient aussi bien sur les fossettes que sur les capillaires. Vous avez compris qu'elle marquent la limite des diverses cellules épithéliales, l'imprégnation d'argent ayant pour effet de colorer en brun le ciment qui unit ces cellules les unes aux autres.

[1] *Wurzt. Verhandl.*, 1861. Bd 3. 1-2 hefl. p. 66.
[2] Carpenter. — *Physiologie*, édit. américaine, p. 283.

Chacune d'elle est représentée par une mince lamelle transparente, de telle sorte que, par leur réunion, elle constitue une membrane très délicate. Il est possible de détacher cette membrane des parties sous-jacentes par un artifice de préparation et on peut constater alors que les noyaux seuls font à la surface un certain relief qui s'accuse uniquement du côté de la profonde ou adhérente et jamais du côté qui regarde la cavité alvéolaire. C'est que, en effet, ainsi qu'il est facile de s'en assurer par l'examen d'une coupe méthodique faite perpendiculairement au grand axe de l'alvéole, les noyaux sont logés dans la fossette intercapillaire, tandis que les plaques de protoplasma recouvrent les capillaires (*Fig.* 11)[1].

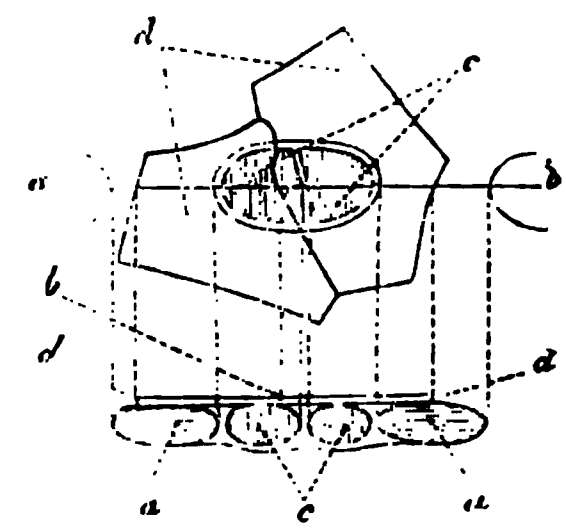

Fig. 11. — Schéma d'une coupe perpendiculaire d'une maille capillaire du triton — La coupe est faite dans la direction de la ligne *ab*. — *aa*, capillaires. — *c*, noyaux. — *dd*, cellules épithéliales aplaties.

Voilà une disposition, je le dis par anticipation, qui vous donne déjà une idée assez juste de ce qui existe dans l'espèce humaine. Chez la grenouille, cette disposition est essentiellement la même. Il y a lieu de relever seulement que, chez elle, les noyaux ont une tendance à siéger sur les angles ou sur le bord des cellules, tandis que chez le triton elles occupaient d'habitude la partie centrale.

Le revêtement épithélial pulmonaire, lorsqu'il se présente avec les caractères qui viennent d'être indiqués, peut être dit *continu* et *uniforme*. Il est continu ou complet parce que les cellules voisines se touchent sans lacunes intermédiaires ; il

[1] Voyez : Elenz, *fig.* 2, et Schultze.

est uniforme, parce que toutes les cellules sont faites sur le même modèle (*Vollstandig und gluchmassig*).

B. Voici maintenant quelques dispositions un peu différentes. Chez les reptiles, le revêtement est également continu ou *complet*, mais on y observe une particularité qui se retrouve souvent chez les animaux d'un ordre plus élevé. Ici, les parois alvéolaires sont occupées encore par des cellules complètes, c'est-à-dire possédant un protoplasme plus ou moins grenu et un noyau ; mais, dans les intervalles des fossettes et sur les fossettes elles-mêmes, on voit se dessiner les contours de plaques ou cellules claires, d'une largeur variable dont la plupart

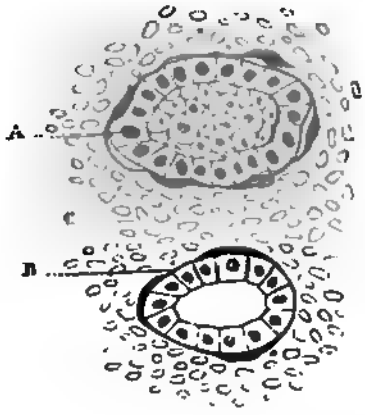

Fig. 13. — Culs-de-sac des ramifications bronchiques chez un fœtus de trois mois. — a, épithélium. — b, membrane limitante. — c, tissu embryonnaire.

n'offrent pas de noyau. Ces plaques résulteraient de la fusion d'un certain nombre de cellules qui, en même temps que leur individualité, perdraient leur noyau. En pareille circonstance, on dit que le revêtement épithélial est *continu* et *polymorphe*.

C. Arrivons rapidement, sans transition, aux animaux supé-

eurs, car l'anatomie comparée n'est pas, pour nous, le but, le n'est que le moyen. Or, nous retrouvons chez les animaux ammifères adultes, chez le chat entre autres, le revêtement ithélial continu, mais polymorphe, que nous décrivons tout l'heure. A l'état fœtal, au contraire, chez cet animal, mme chez tous les mammifères, l'épithélium est unirme.

III.

C'en est assez, Messieurs, pour ce qui concerne les aniaux ; il nous faut actuellement considérer l'homme, objet pécial de nos études. En premier lieu, nous envisagerons état fœtal, époque de la vie où le revêtement épithélial peut ujours être mis en évidence, même par les procédés les plus lémentaires.

Je mets sous vos yeux un dessin représentant la coupe en avers de l'extrémité en cul-de-sac d'une ramification bronhique ultime, chez un fœtus de trois mois. La disposition st, ici, des plus simples : une bordure régulière de celles, composant une seule couche, plus haute que large, e rapportant, par conséquent, d'une manière très nette, u type cylindrique et présentant un noyau sphéroïde bien ccentué, recouvre la paroi de la cavité dans toute son étendue *Fig.* 12).

Tout récemment, un fœtus de sept mois, qui avait respiré eut-être pendant deux heures, a été mis à notre disposition. e vais vous exposer en quelques mots les particularités très ntéressantes qu'offrait l'examen du poumon de cet enfant. Les lvéoles étaient partout revêtus, comme dans le cas précédent, 'un épithélium complet. Seulement, par rapport à la constiution de ce dernier, il importe de faire une distinction : 1° Les

uns, relativement très étroits (*Fig.* 13, II), avaient conservé ce que j'appellerai le caractère fœtal, c'est-à-dire que les cellules de revêtement se montraient aussi hautes que larges; — 2° Sur d'autres alvéoles plus larges, plus distendus (*Fig.* 13, III), les cellules de l'épithélium avaient subi une espèce d'aplatissement, de telle sorte que, sur les coupes transversales, on les voyait sous l'aspect de cellules fusiformes, possédant un noyau très saillant, et, quand l'œil rencontrait de front la paroi alvéolaire, sous l'aspect de cellules polygonales; — 3° Enfin, on observait des alvéoles dans lesquels il était loisible de reconnaître un état pour ainsi dire intermédiaire.

Sur une portion de la cavité, le revêtement était encore

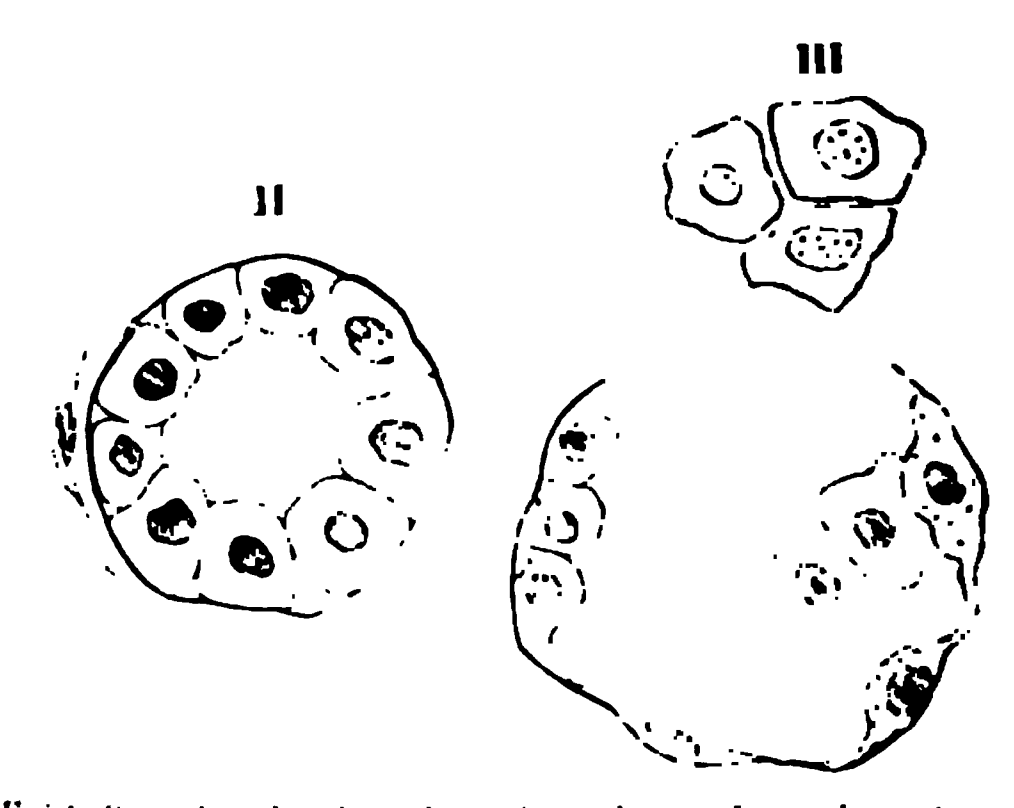

Fig. 13 — I. Épithélium des alvéoles pulmonaires chez un fœtus de sept mois, ayant respiré deux heures.
II. Alvéole non distendu, resté à l'*état fœtal*.
III. Alvéole distendu : la plupart des cellules épithéliales ont subi un aplatissement plus ou moins prononcé.

constitué par des cellules cuboïdes, tandis que sur d'autres, contiguës aux précédentes, les cellules avaient éprouvé un aplatissement très manifeste.

Cet aplatissement des cellules épithéliales est la règle chez les fœtus à terme qui ont respiré, même à peine quelques

heures. Voici, d'ailleurs, les caractères du revêtement épithélial chez le nouveau-né (*Fig.* 14).

L'épithélium est continu, composé pour la plus grande partie des cellules polygonales, ayant un noyau central, sphérique et un protoplasma grenu. Quant à ses contours, ils sont visibles sans préparation ou faciles à dessiner par l'action soit du nitrate d'argent, soit de l'osmium. Mais, selon toute vraisemblance, par suite de la fusion de quelques cellules voisines, il est interrompu çà et là par des plaques claires, plus ou moins larges, sur lesquelles les noyaux peuvent rester apparents ou être, au contraire, complètement effacés. Il s'agit donc là, en définitive, d'un épithélium continu mais polymorphe. En général, les cellules à protoplasma se voient plutôt dans les mailles intercapillaires et, par contre, les plaques sans noyaux recouvrent les vaisseaux.

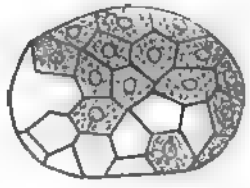

Fig. 14. — Revêtement épithélial des alvéoles pulmonaires chez le nouveau-né, d'après Schultze et Henle.

L'aplatissement de la cellule épithéliale qui commence à se prononcer à une certaine époque de la vie fœtale, et qui se complète chez le nouveau-né, est-il la conséquence toute mécanique de la dilatation que subissent les cavités respiratoires soit par le fait du développement, soit par le fait de la distension des cavités par l'air atmosphérique ? Je ne voudrais pas le garantir, bien que cette opinion ait été émise récemment par M. Küttner [1]. Pour l'établir, cet auteur se fonde sur les résultats de l'examen des poumons de dix-neuf fœtus (hommes et animaux), M. Küttner poussait une injection de géla-

[1] *Virchow's Archiv*, 1876, t. LXVI, p. 12.

tine dans les poumons encore chauds, puis il pratiquait l'examen microscopique. Celui-ci faisait reconnaître que, dans les alvéoles où le liquide avait pénétré, l'épithélium était aplati tandis que dans ceux qui n'avaient pas été distendus les cellules avaient conservé la forme cubique.

Un résultat acquis par M. Küttner dans ses recherches et qui me paraît mieux démontré que le précédent, c'est que, chez les animaux adultes, le chien entre autres, les épithéliums, dans les cavités respiratoires, seraient d'autant plus larges et d'autant plus plats, qu'ils siègent dans une région plus voisine du fond des cavités alvéolaires. En revanche, les cellules situées sur les bords tranchants qui limitent les orifices de ces alvéoles, surtout dans la partie désignée sous le nom de *conduits alvéolaires*, se rapprocheraient par leurs caractères morphologiques des cellules pavimenteuses qui tapissent la face interne de la bronchiole terminale.

Voici les dimensions respectives des cellules de revêtement prises sur les divers points des canalicules respiratoires d'un chien adulte.

Épithélium des bronchioles terminales.....	0,009 μ
— des replis des parois alvéolaires...	0,013 μ
— du fond de l'alvéole.....	0,050 μ

J'ai obtenu des résultats conformes à ceux qui précèdent chez le cochon d'Inde.

IV.

Nous voici parvenus au point où nous devons indiquer comment il est possible de déceler l'existence du revêtement

épithélial pulmonaire dans l'espèce humaine, à l'état normal, pendant la vie extra-utérine et où nous devons, en outre, vous en faire apprécier les caractères.

Dans certains cas pathologiques, rien n'est plus simple, ainsi que vous le reconnaîtrez bientôt. C'est déjà là, sans doute, un argument à invoquer en faveur de la réalité même de ce revêtement. On pourrait faire valoir aussi qu'il serait étrange que l'homme seul fît, sous ce rapport, exception parmi tous les autres mammifères. Mais ces considérations ne sont pas, à tout prendre, des arguments absolument péremptoires.

Les difficultés proviennent principalement de ce que les méthodes qui sont appliquées avec succès chez les animaux, celle de l'imprégnation d'argent, par exemple, sont inapplicables dans le cas de l'homme, parce que, chez lui, l'investigation anatomique ne peut se faire que vingt-quatre ou quarante-huit heures après la mort, à moins de conditions spéciales qui n'ont pas encore été mises à profit. Or, l'emploi des méthodes en question n'est suivi de résultats satisfaisants que chez l'animal frais, alors que les tissus ont conservé un certain degré de vitalité. Ce sont donc les procédés les plus sommaires qui, jusqu'ici, ont été mis en œuvre. Ces poumons sont durcis par l'alcool et réduits en tranches minces. A ce moment, une difficulté particulière se présente : la lame épithéliale dont l'existence est supposée devra être coupée deux fois avant d'être portée sous l'objectif du microscope et l'on comprend que le mince filament qui devra résulter de cette double section sera bien souvent chassé de la préparation par le fait même des manipulations qui précèdent nécessairement l'examen. Il faut ajouter que les vaisseaux capillaires qui rampent sur les orifices des cloisons offrent fréquemment, quan
sont pas injectés et que l'œil les rencontre de
rence de cellules fusiformes, munies d'

d'où, une cause d'erreur d'interprétation que M. Zenker n'a pas manqué de faire ressortir.

Pour l'éviter, Colberg a pris le soin d'injecter les vaisseaux à l'aide d'une substance colorée, avant de réduire le poumon en tranches minces. Sur les préparations ainsi faites et bien réussies, on observe ce qui suit : Une mince lamelle, composée de cellules d'apparence fusiforme, jointes les unes aux autres par leurs bords, forme un revêtement sur toute l'étendue de la paroi de l'alvéole passant au-dessus des vaisseaux capillaires. Au niveau des légers renflements cellulaires, on distingue les noyaux, sphériques ou légèrement ovalaires et entourés de quelque granulations brillantes qui se dessinent dans leur voisinage, au sein du protoplasma [1]. Quelquefois, la membrane de revêtement est roulée sur elle-même dans la cavité de l'alvéole.

Il peut arriver que cette membrane se présente de face et si, en pareil cas, on a eu la précaution de faire intervenir l'action du carmin, on note les particularités ci-après : De distance en distance, sur cette espèce de pellicule plissée, on aperçoit des noyaux ou des vestiges de noyaux, souvent semi-lunaires,

Fig. 15. — D'après Reindfleisch, 1e édit., p. 130.

réfractant assez fortement la lumière et dont le contour arrondi est complété par une ligne également demi circulaire de fines granulations (*Fig.* 15) [2]. Les divisions qui séparent les cellules les unes des autres ne sont pas visibles ; mais nous recon-

[1] Voyez la fig. 1 du mémoire de Colberg
[2] Reindfleisch, fig. 333.

naîtrons bientôt qu'elles s'accusent sous l'influence des moindres irritations.

Tels sont, Messieurs, les faits propres à mettre en évidence l'existence d'un revêtement épithélial à la surface des canalicules respiratoires chez l'homme à l'état normal. On peut, d'après ces données, affirmer qu'il s'agit là d'un revêtement complet, continu, recouvrant les vaisseaux eux-mêmes ; mais il est difficile de décider, à l'aide de ces moyens d'étude très-imparfaits, si cet épithélium est composé de cellules uniformes portant toutes des noyaux ou des vestiges de noyaux. Nous verrons bientôt que les faits du domaine pathologique plaident en faveur de l'*uniformité* des cellules du revêtement épithélial pulmonaire.

Toutefois, avant d'aborder l'exposé des faits pathologiques, il est deux points que nous ne pouvons nous dispenser de toucher :

1° Si l'on en juge par les caractères morphologiques, les cellules aplaties, soudées les unes aux autres, à noyaux rudimentaires, n'ont sans doute qu'une vitalité obscure. Elles acquièrent, comme nous aurons l'occasion de le montrer, une sorte de de *revivescence* sous l'influence des causes irritatives. Les recherches de Müller et de Ludwig, infirmées à la vérité par celles de Pflüger, Strasbury et Wolfberg, tendent à établir que le tissu du poumon joue dans l'accomplissement des actes chimiques de la respiration, le rôle d'une glande. Il aurait sur l'exhalation de l'acide carbonique une action spécifique en vertu de laquelle cet acide serait, à proprement parler, sécrété. Si cela était vrai, il faudrait, selon toute probabilité, rattacher cette fonction à l'épithélium pulmonaire. Toujours est-il que la présence de cet épithélium à la surface du poumon suffit pour prouver que le contact immédiat de l'air inspiré avec

la paroi des vaisseaux capillaires du poumon, n'est pas une condition nécessaire à l'accomplissement régulier des actes respiratoires.

2° L'autre point sur lequel je veux appeler votre attention est le suivant : Composé d'une seule couche de cellules plates, soudées entre elles par un ciment, l'épithélium pulmonaire de l'adulte se confond en quelque sorte, morphologiquement, avec les endothéliums qui recouvrent les membranes séreuses, les parois des vaisseaux lymphatiques et sanguins et dont un caractère commun, vous le savez, est de se développer chez l'embryon aux dépens du feuillet moyen du blastoderme : tandis que les feuillets externe et interne donnent naissance à des revêtements cellulaires ayant plusieurs couches — tels sont les revêtements épidermiques, — ou encore à des revêtements d'une ou plusieurs couches constituées par des cellules molles et épaisses : à cette dernière catégorie appartiennent les revêtements de la membrane muqueuse gastro-intestinale et des parois bronchiques. Or, les cellules de revêtement des canalicules respiratoires, comme celles qui tapissent les bronches, naissent dans le feuillet interne. Il y a donc, dans cette organisation, une anomalie assez remarquable puisque, d'après son lieu d'origine embryogénique et sa continuité avec la muqueuse bronchique, l'épithélium pulmonaire est susceptible d'être considéré comme un véritable épithélium, tandis que, au point de vue morphologique, il se rapproche des endothéliums.

Nous ne faisons que signaler en passant cette difficulté, dont la solution appartient à l'anatomie philosophique et nous devons nous borner à déclarer que, pratiquement, dans les conditions pathologiques, l'épithélium pulmonaire se comporte tantôt à la manière des endothéliums développés aux dépens du feuillet blastodermique moyen, tantôt à la manière

épithéliums proprement dits. C'est là une assertion qu'il ne
ıs sera pas difficile de justifier dans la prochaine séance
ıt la première partie sera consacrée à une rapide esquisse
principales modifications que peut subir l'épithélium pul-
naire sous l'influence des causes pathologiques.

CINQUIÈME LEÇON

Pathologie générale de l'épithélium pulmonaire.

Sommaire. — L'épithélium pulmonaire se développe aux dépens du feuillet moyen du blastoderme comme les endothéliums. — Pathologiquement, l'épithélium pulmonaire se comporte à la façon des endothéliums et des épithéliums. — Développement des poumons : cellules hypoblastiques et tissu mésoblastique.

Caractères des inflammations aiguës des tissus vasculaires. — Irritation nutritive. — Irritation formative. — Cellules géantes. — Prolifération par scission.

I.

de se développer chez l'embryon aux dépens du feuillet moyen du blastoderme, tandis que les épithéliums proprement dits naissent des feuillets interne et externe.

Or, suivant M. His, auteur de travaux embryogéniques bien connus et quelques observateurs qui ont développé les vues qu'il a émises à ce sujet, il y a une distinction fondamentale à établir entre les épithéliums proprement dits et les endothéliums déjà séparés, vous le voyez, par le siège de leur développement. Ceux-ci doivent être assimilés aux cellules plates du tissu conjonctif, dont ils ne représentent qu'une simple modification quant à la forme, et dont ils possèdent, d'ailleurs, toutes les propriétés physiologiques.

Ils n'ont, à part certaines ressemblances, rien de commun avec les épithéliums, et ces deux ordres de tissu conservent leur autonomie et leur indépendance réciproques dans les diverses circonstances de la vie extra-utérine relatives aux phénomènes d'accroissement, de régénération, de formation néoplasique.

Ainsi, suivant M. Waldeyer, grand partisan dans le domaine pathologique de la doctrine de M. His, jamais le tissu conjonctif ne peut se développer pathologiquement aux dépens du tissu épithélial et inversement, jamais une cellule conjonctive ou endothéliale ne peut reproduire une cellule épithéliale ; et pour ne citer qu'un exemple, relatif au tissu épithélial, les cellules du carcinome ou de l'épithéliome — c'est là une conséquence de la doctrine — doivent naître toujours au sein ou dans le voisinage immédiat d'un revêtement épithélial ; si une tumeur carcimonateuse ou épithéliale se rencontre au sein du tissu conjonctif, elle y est de provenance étrangère, métastatique, c'est un foyer secondaire dont le germe vient d'ailleurs.

Je me garderai bien d'entrer dans le débat suscité par cette doctrine, parce qu'elle ne concerne pas directement l'objet spécial de nos études actuelles; je veux me borner à relever ici

que le cas de l'épithélium pulmonaire peut être considéré comme formant exception à la règle trop absolue qu'on voudrait poser ; car, d'un côté, bien qu'en continuité directe avec le revêtement épithélial bronchique, il reproduit la forme des endothéliums ; d'un autre côté, sous l'action des causes pathologiques, il se comporte, ainsi que nous l'avons laissé pressentir, tantôt à la manière des endothéliums développés aux dépens du feuillet moyen, tantôt à la manière des épithéliums proprement dits, dont il reprend, dans de certaines circonstances, à la fois, tous les caractères physiologiques et morphologiques.

Il y a là un point de vue devant lequel il ne sera peut-être pas inopportun de nous arrêter un instant ; ce sera pour nous une occasion de vous présenter une sorte d'esquisse de l'anatomie pathologique générale de l'épithélium pulmonaire, et de justifier du même coup une assertion que j'ai émise dans la dernière séance, à savoir que les lésions de ces éléments tiennent une grande place dans l'anatomie pathologique du poumon.

II.

Permettez-moi, au préalable, de vous rappeler, très sommairement, quelques détails d'embryogénie élémentaire que nous devons utiliser chemin faisant.

Je place sous vos yeux un dessin représentant une coupe perpendiculaire à l'axe spinal et passant par la partie moyenne d'un embryon de poule, après 56 heures d'incubation (*Fig.* 16). Les principaux détails du développement sont déjà à cette époque très accentués. Voici le feuillet externe ou épiblaste, l'ancien feuillet séreux ; l'interne ou hypoblaste. Le moyen ou mésoblaste, divisé déjà, à cette époque du développement, en deux feuillets secondaires : somatoplè-

vre et splanchioplèvre, laissant entre eux la cavité pleuro-péritonéale.

Un mot maintenant relativement à ce qui concerne particulièrement le développement des poumons. A l'origine, les deux poumons sont, vous le savez, des bourgeons ou prolongements de l'œsophage. Déjà le troisième jour, de chaque côté de cette partie du tube digestif (*Fig.* 17), on trouve, par la dissection, deux prolongements ou diverticulums qui répondent à chacun des poumons. Les bourgeons, comme le tube digestif lui-

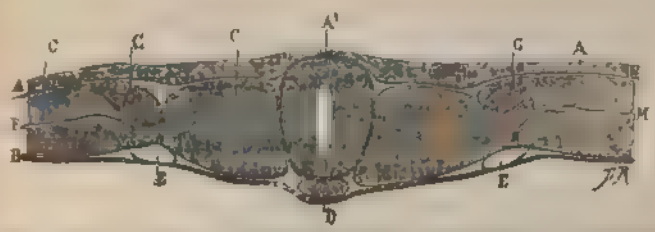

Fig. 16. — Coupe transversale de l'embryon de Poulet vers la 50e heure de l'incubation. — A, feuille externe. — A', coupe de la moelle épinière. — B, feuillet interne. — CC, vertèbres primitives. — D, corde dorsale. — FF, aortes primitives. — F, cavité pleuro-péritonéale. — GG, corps de Wolff. — M, feuillet moyen. — (Ranvier, *Leçons d'anatomie générale*, fig. 1.)

même, se composent essentiellement de deux parties bien distinctes : 1° une couche de cellules *hypoblastiques* qui prennent bientôt le caractère d'un revêtement épithélial cylindrique ; et 2° une couche épaisse de tissu *mésoblastique*. Par la suite, les culs-de-sac se ramifient, poussent des prolongements au sein du mésoblaste, prolongements se terminant par de petits renflements. Ces derniers répondent aux conduits alvéolaires et aux alvéoles, les autres aux ramifications bronchiques. Tandis que les cellules hypoblastiques formeront un revêtement sur toute l'étendue de la surface de ces cavités, le mesoblaste donnera naissance aux tissus élastique, musculaire, cartilagineux, conjonctif, etc. (*Fig.* 18), qui entrent dans la

composition des parois des conduits aériens. Les vaisseau
pénètrent vers le vingtième jour.

Nous ferons tout à l'heure l'application de ces notions

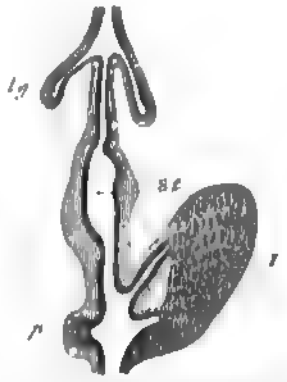

Fig. 1 — Schéma d'un [illegible] canal d'après [illegible]

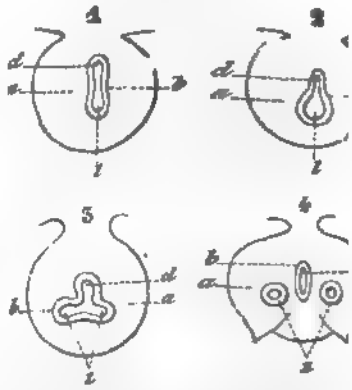

Fig. 18 — Quatre schémas destinés à m[illegible] la formation des poumons (D'après Go[illegible]) [illegible] *b*, hypobl[illegible] — *d*, [illegible] du canal digestif — *l*, cavité du di[illegible] pulmonaire. — En 4, le canal d[illegible] subit un changement qui la sépare e[illegible] radicaux, l'un supérieur, l'autre inferie[illegible] [illegible] le verdable canal alime[illegible] le second le tube pulmonaire, ils s[illegible] l'un avec l'autre. — F[illegible] tube inférieur (pulmonaire) s'est clar[illegible]

III.

Il s'agira ici des modifications apportées par certaines formes du processus inflammatoire. Dans les inflammations aiguës des tissus vasculaires, il y a à distinguer, vous ne l'avez pas oublié, deux groupes de phénomènes : 1° les phénomènes vasculaires proprement dits, comprenant la distension des vaisseaux, l'émigration des leucocytes, la formation des exsudats ; 2° les phénomènes cellulaires relatifs à une participation plus ou moins active des éléments extra-vasculaires préexistants.

Ce sont ces phénomènes du dernier ordre qu'on doit M. Virchow d'avoir bien mis en lumière dans le domaine pathologique, mais dont il s'était un peu exagéré l'importance. Quoi qu'il en soit avec cet auteur, il y a lieu de distinguer ce qu'il appelle, à tort ou à raison, l'*irritation nutritive*.

Cet état est caractérisé par un gonflement de l'élément cellulaire, dont le protoplasma devient granuleux (tuméfaction trouble) en même temps que se manifestent certains phénomènes de vitalité, tels que mouvements amiboïdes, par exemple.

Dans d'autres cas, ou à un degré plus avancé, se produisent les phénomènes d'*irritation formative*. Ici, les éléments tendent à se multiplier, à *proliférer*, et le mode le plus vulgaire qu'on observe en pareil cas, c'est la division par scission. Elle porte sur le nucléole d'abord, puis sur le noyau, puis sur le protoplasma de la cellule. Une variante de ce processus est la formation de grandes cellules ou plaques à noyaux. Elle a lieu quand le protoplasma ne se divise pas, et il se produit ainsi une variété de ces *cellules géantes* dont il nous faudra vous parler longuement à propos de la tuberculose.

Ce mode de multiplication, très vulgaire dans l'état physiologique, ainsi que l'a montré Remak dans le cas du développement embryonnaire, l'est aussi, vous le savez, dans l'état pathologique.

Or, Messieurs, ces phénomènes de prolifération par scission ont été étudiés maintes fois dans tous leurs détails, à propos de l'inflammation expérimentale ou spontanée des parties revêtues d'un endothélium.

Je rappellerai les observations de MM. Cornil et Ranvier sur les résultats de l'inflammation expérimentale de l'épiploon chez les animaux adultes, par l'introduction, dans le péritoine, d'une faible solution de nitrate d'argent ou de teinture d'iode. Il est établi par ces expériences que la cellule endothéliale se gonfle d'abord, puis se détache, et subit, d'ailleurs, les divers phénomènes de la prolifération par scission. — Il se forme souvent, dans ces circonstances, de grandes plaques à plusieurs noyaux. — Chez l'homme, dans la péritonite relevant de l'état puerpéral, M. Kundrat[1] a observé des faits analogues. Les phénomènes sont, d'ailleurs, identiques pour les autres membranes séreuses, quel que soit le mode de l'inflammation, dans la péricardite rhumatismale par exemple. (Voy. Cornil et Ranvier, *loc. cit.*, p. 459, fig. 307.)

Dans le tissu conjonctif lâche, composé, vous le savez, de faisceaux fibrillaires revêtus çà et là de cellules plates, celles-ci se comportent absolument dans le phlegmon spontané ou expérimental, de la même façon que les cellules endothéliales des membranes séreuses. Je citerai à ce propos les observations de Ranvier, celles de Fleming, celles que nous avons faites dans le temps avec M. Debove (Cours inédit, *Sur l'inflammation en général*, 1872). En outre de la formation des exsudats et de la diapédèse des leucocytes, il y a lieu de relever dans tous ces cas la multiplication par scission de cellules

[1] *Manuel d'histologie pathologique*, p. 75, fig. 41.

plates aboutissant à la formation d'éléments embryonnaires ou petites cellules rondes.

Les phénomènes de scission sont beaucoup moins manifestes, si jamais ils ont été nettement observés, dans les conditions pathologiques, en ce qui concerne les épithéliums proprement dits ; ce n'est pas que ces épithéliums ne soient susceptibles de présenter une régénération et une multiplication très actives. Je me bornerai à citer à ce propos le résultat des expériences que nous avons faites, M. Gombault et moi, sur la ligature du canal cholédoque. On sait qu'au-dessus du point rétréci ce canal subit alors une distension considérable. Le revêtement épithélial cylindrique s'accommode à ces nouvelles conditions, et 12 ou 15 jours après l'opération on trouve la paroi du conduit dilaté tapissée uniformément par un épithélium cylindrique complet et très régulier. Il n'y manque pas une cellule et celles-ci ne paraissent pas avoir augmenté notablement de volume. On ignore, quant à présent, suivant quel processus s'opère l'énorme multiplication des cellules épithéliales qui a lieu en pareil cas [1].

[1] *Leçons sur les maladies du foie*, 1877, p. 164. 169. 229.

SIXIÈME LEÇON

Anatomie pathologique générale de l'épithélium pulmonaire (*Suite*).

SOMMAIRE. — L'épithélium pulmonaire se comporte à la façon des endothéliums : démonstration — Broncho-pneumonie expérimentale : lésions au bout de six heures et vers le deuxième et le troisième jour. — Pneumonies épithéliales, pneumokonioses. — Expériences : introduction de poudre d'oxyde de fer dans les voies respiratoires ; pénétration au fond de ces voies et dans les cellules de l'endothélium ; localisation dans les acini sous forme lobulaire.

Faits pathologiques qui montrent que l'épithélium pulmonaire se comporte aussi à la façon des epitheliums : cancer mucoïde (Malassez) ; pneumonie fibroïde des tuberculeux (Thaon) ; carnisation (Legendre), ou forme pseudo-lobaire de la broncho-pneumonie : caractères de ces lésions.

I.

Messieurs,

Considérons maintenant l'épithélium pulmonaire ; nous allons voir, dans les processus inflammatoires aigus, se reproduire tous les phénomènes rappelés tout à l'heure, à propos de l'endothélium.

Prenons l'exemple de la broncho-pneumonie aiguë ou subaiguë et examinons d'abord le cas où la maladie est provoquée expérimentalement chez les animaux, circonstance dans laquelle l'analyse des phénomènes est rendue plus facile. Un des procédés les plus simples pour déterminer l'altération dont il

s'agit, est, vous le savez, la section des pneumogastriques, ou mieux des nerfs récurrents chez certains animaux, le lapin par exemple. Vous n'ignorez pas que la lésion du poumon, observée en pareil cas, se rapproche de tous points de la broncho-pneumonie ou pneumonie lobulaire de l'homme, et je relèverai à ce propos que la pneumonie lobaire ou fibrineuse bien distincte à cet égard de la précédente, n'a pu, jusqu'ici, être reproduite expérimentalement. Il y a longtemps qu'on s'est occupé à provoquer ce genre de broncho-pneumonie dans le but justement d'étudier anatomiquement toutes les phases du processus morbide. Parmi les travaux récents publiés sur ce sujet, je citerai ceux de M. Friedlander (Berlin, 1873 ; et *Virchow's Archiv.*, 68, Bd., 3 sept. 1876) ; ceux de M. Dreschfeld (de Manchester) (*Lancet*, jan. 8, 1876, p. 47) ; ceux enfin d'Otto Frey, rassemblés dans un mémoire publié à Berlin en 1877.

La section des récurrents chez le lapin, adoptée par Friedlander et Frey de préférence à la section des pneumogastriques, offre l'avantage de laisser souvent les animaux vivre pendant un temps relativement fort long. Ainsi, sur 72 animaux opérés par M. Friedlander, 26 sont morts spontanément du 1er au 18e jour.

Il paraît bien établi, ainsi que Traube l'avait avancé, que l'origine de la peumonie ainsi produite est en quelque sorte toute traumatique. Les animaux sont devenus incapables de fermer la glotte, circonstance qui les trouble fort tout d'abord, mais à laquelle ils s'adaptent peu à peu. La cause mécanique des lésions pulmonaires est l'introduction dans les voies aériennes et jusqu'aux alvéoles, de corps étrangers ; parcelles alimentaires, mucosités buccales, qu'on retrouve dans les cavités aériennes à l'autopsie, et, dans les cas où, après la section des récurrents, l'animal a été soumis à la trachéotomie, le liquide qui s'écoule de la la plaie à l'intérieur de la trachée.

Or, voici l'indication sommaire des principaux résultats obtenus dans ces recherches. — Lorsque l'animal succombe avant l'accomplissement des six premières heures qui suivent l'opération, on trouve dans les alvéoles, les cellules épithéliales gonflées, tuméfiées et tendant à prendre une forme sphérique : leur protoplasma est trouble, grenu (tuméfaction trouble). Leurs noyaux se colorent vivement par le carmin.

Les cellules ainsi tuméfiées tendent à se détacher de la paroi et à devenir libres dans la cavité alvéolaire. Elles sont capables de devenir le siège de mouvements amiboïdes et, en poussant des prolongements, elles peuvent s'incorporer les corps voisins : leucocytes, hématies.

La tuméfaction dont il s'agit ne serait pas, d'après les recherches de M. Friedlander, un indice certain de l'existence d'un processus inflammatoire ; elle peut s'observer, en effet, dans le cas où l'on produit expérimentalement un simple œdème du poumon, soit en provoquant des embolies capillaires, soit en déterminant la compression de l'aorte ascendante. D'ailleurs, toujours suivant M. Friedlander, le simple contact du sérum suffit pour amener le gonflement des cellules et le développement des mouvements amiboïdes.

Le tableau change lorsque l'examen porte sur des animaux qui ont succombé vers le deuxième ou le troisième jour. On peut alors assister, en quelque sorte, à toutes les phases de la multiplication par scission des éléments cellulaires. Il n'est pas rare de rencontrer alors des plaques à noyaux, — une variété des cellules géantes. M. Friedlander a figuré une de ces cellules qui avait acquis des dimensions énormes et renfermait des fragments de cellules végétales (*Virchow's Archiv. loc. cit.*). — Les phénomènes sont analogues lorsque, ainsi que l'a montré M. Dreschfeld (*loc. cit.*), le processus irritatif est déter-

miné, non plus par la résection des récurrents, mais par l'injection dans les voies bronchiques d'une solution faible de nitrate d'argent.

II.

Dans toutes les broncho-pneumonies aiguës ou subaiguës provoquées expérimentalement, de même que dans celles qui se produisent spontanément, les phénomènes de la prolifération cellulaire endothéliale, se montrent à peu près toujours compliquées, à des degrés divers, de la présence dans les canalicules respiratoires de produits d'exsudation fibrineuse, de leucocytes et de globules rouges sanguins émigrés. En conséquence, ces produits et ces éléments devront se rencontrer toujours, dans la cavité alvéolaire, en promiscuité avec les éléments qui résultent de la prolifération épithéliale.

Mais il est telle circonstance où la scission et la multiplication des éléments cellulaires dont il s'agit peut être observée dans des conditions plus simples, c'est-à-dire dégagée de la présence des produits d'exsudation. Les pneumonies de ce dernier genre peuvent être dites alors *Épithéliales par excellence*, ou encore, comme les appelle M. Buhl, *pneumonies desquamatives* (*Lungenentzündung Desquamatives*)[1].

Tel est, pour citer un exemple pris dans le domaine de l'expérimentation, le cas de la pneumonie chronique primitive, provoquée chez les animaux par l'introduction dans les voies aériennes de poussières suspendues dans l'atmosphère, de particules métalliques en particulier. Ces pneumonies chroniques expérimentales, en quelque sorte traumatiques, ont, vous le savez, leur pendant dans la pathologie humaine.

1. Buhl. — *Tuberkulose und Schwindsucht*. München, 1872.

Il existe, en effet, chez l'homme, tout un groupe d'affections pulmonaires désignées, depuis les travaux de M. Zenker, sous le nom de *Pneumonokonioses* (ἡ κονις, poussière), lesquelles sont provoquées par l'influence de cette même cause. C'est là un groupe qui, tant s'en faut, n'est pas dénué d'intérêt pratique et sur lequel nous devrons, quelque jour, fixer votre attention. Pour le moment, je veux me contenter de détacher de l'histoire des pneumonokonioses un épisode que je prendrai dans le domaine expérimental. Il s'agit de quelques expériences entreprises dans mon laboratoire sur le cochon d'Inde. La tête des animaux est plongée dans un sac rempli de poudre d'oxyde rouge de fer ; le collet du sac est fixé, bien entendu, à l'aide d'un lien autour de leur cou ; — on les voit agiter à chaque instant le sac en question, et la poussière que celui-ci contient se mêle, nécessairement, à l'air qu'ils aspirent. L'animal est délivré seulement à l'heure des repas et pendant la nuit. Notre but, dans ces expériences, a été de reproduire chez l'animal la forme de pneumonokonioses qu'on désigne chez l'homme sous le nom de *sidérose*, et qui se produit, comme l'a fait voir M. Zenker, dans la pratique de certaines professions.

Les résultats que nous avons obtenus ont été satisfaisants. Voici l'indication de quelques-uns d'entre eux. Je ferai abstraction, pour le moment, des phénomènes cliniques qui, cependant, ne sont pas sans intérêt [1].

Nous avons reconnu que les particules métalliques très fines de la poudre d'oxyde de fer pénétraient, dans ces conditions, jusqu'au fond des voies respiratoires, c'est-à-dire dans les conduits respirateurs eux-mêmes, où il est facile d'en démontrer la présence dès le 15e jour de l'expérience.

Un second résultat est que les particules métalliques siègent

[1] Ces expériences ont été faites avec la collaboration de M. Gombault, préparateur du cours.

primitivement dans la substance des cellules de l'endothélium pulmonaire. Celles de ces cellules qui renferment ces particules sont volumineuses, gonflées, tantôt détachées de la paroi alvéolaire, tantôt encore adhérentes.

Jamais les particules ne s'arrêtent en chemin, dans un point quelconque des voies bronchiques qu'elles ont dû parcourir, cependant, dans toute leur étendue.

Il résulte de nos expériences que la matière étrangère se localise toujours, çà et là, dans certains groupes d'acini voisins les uns des autres, c'est-à-dire sous la forme *lobulaire*, et non pas d'une façon diffuse. Sur ces points, par suite de l'accumulation dans les cavités alvéolaires de cellules épithéliales gonflées et aussi en conséquence de l'épaississement des parois de l'alvéole, il se forme des petits noyaux d'induration lobulaire qui, à l'état frais, se distinguent, sur une surface de section éclairée par la lumière réfléchie, par une coloration d'un *rouge ocreux*, circonstance qui, soit dit en passant, rappelle les caractères microscopiques des foyers de sidérose pulmonaire chez l'homme.

Enfin, nos expériences nous ont mis à même d'étudier les diverses phases de la *pneumonie épithéliale*, considérée dans toute sa pureté, c'est-à-dire dégagée de l'immixtion de produits d'exsudation. C'est qu'en effet l'irritation produite sur le revêtement cellulaire des canalicules respiratoires par la présence dans ces cavités, des particules métalliques, ne reste pas limitée à celles des cellules où les particules se sont fixées. Elle se propage et s'étend aux cellules voisines, et l'on peut reconnaître là toute la série des modifications successives sur lesquelles j'ai déjà insisté, à savoir : gonflement de la cellule dont les limites deviennent accentuées, précises, au point de dessiner, sans autre préparation, le cloisonnement de ce revêtement endothélial ; scission du noyau, scission de la cellule ;

formation de plaques à noyaux ou cellules géantes. Je répéterai que, dans cette forme de pneumonie épithéliale chronique primitive, les diverses phases du processus de scission et de prolifération se trouvent dégagées de toute intervention, même accessoire, des phénomènes d'exsudation.

Lorsque l'animal a été sacrifié environ deux mois après le début de l'expérience, on reconnaît que les alvéoles dont la cavité est déjà rétrécie par l'épaississement de leurs parois, se trouvent littéralement comblés sur certains points, par l'accumulation de cellules gonflées et desquamées, et telle est la raison de l'existence de ces petits noyaux d'induration dont il a été question tout à l'heure.

Nous abandonnons là le compte rendu de nos expériences, car notre but a été surtout, quant à présent, de vous présenter un exemple de pneumonie épithéliale ou desquamative en dehors de toute complication. J'ajouterai seulement que, même dans les expériences prolongées jusqu'au deuxième mois, jamais, sur aucun point, nous n'avons vu les éléments cellulaires proliférés subir une métamorphose caséeuse ; et, cependant, remarquez-le bien, il s'agit du cochon d'Inde, cet animal éminemment propre à subir les lésions de l'inflammation caséeuse, sous l'influence de l'action des agents les plus divers, des causes les plus banales.

J'en ai dit assez, je crois, pour justifier l'une des propositions que j'émettais au début de cette leçon, à savoir que les altérations de l'épithélium pulmonaire prennent une large part dans la production de certaines lésions inflammatoires du parenchyme pulmonaire et que, dans ces circonstances, les cellules épithéliales se comportent à la manière des endothéliums. Il me reste à faire voir maintenant que, sous l'influence de causes pathologiques autres que celles que nous avons invoquées jus-

qu'ici, ce revêtement cellulaire peut prendre les caractères morphologiques et aussi les propriétés de l'épithélium proprement dit. La cellule *plate* qui, chez l'adulte à l'état normal, tapisse la paroi interne du canalicule respiratoire, se trouve alors remplacée par un épithélium cylindrique ou encore par un épithélium formé de cellules molles cuboïdes, dispositions qui reproduisent, on le voit, les caractères de l'état fœtal.

A l'appui de ce que j'avance, je citerai d'abord pour exemple certains cas de cancer du poumon chez l'homme, bien étudiées par M. Malassez [1], sous le nom de *cancer mucoïde*.

Le *stroma* de ce cancer est constitué, ainsi que cela se voit du reste, pour d'autres formes du cancer du poumon, — par la paroi alvéolaire elle-même, non manifestement altérée et présentant encore en tout cas, parfaitement caractérisée, sa charpente de fibres élastiques. Ces parois paraissent tapissées par un revêtement continu de cellules qui remplace le revêtement normal et qui, sur certains points, affectent la forme cuboïde tandis que, sur d'autres points, elles sont littéralement cylindriques. — Tantôt il n'y a qu'un seul rang de cellules, tantôt il y en a plusieurs. Ces dispositions variées peuvent se rencontrer sur divers points de la surface d'un même alvéole.

En dehors du cancer nous citerons, encore à titre d'exemple, le cas beaucoup plus vulgaire des diverses broncho-pneumonies subaiguës et chroniques.

C'est ainsi que M. Thaon, dans la *pneumonie fibroïde des tuberculeux*, a fait voir que les parois alvéolaires épaissies — par suite de leur transformation en tissu embryonnaire ou même fibreux — sont tapissées par un revêtement en collerette de cellules cuboïdes, qui remplacent l'épithélium plat.

[1] *Archives de Physiologie*, 1876, p. 354.

Au centre de la cavité alvéolaire se trouvent habituellement des amas de cellules épithéliales ovoïdes desquamées, derniers vestiges de l'ancien revêtement[1].

Dans les petits noyaux de pneumonie lobulaire subaiguë ou chronique, qui se rencontrent fréquemment chez les nouveau-nés syphilitiques, on observe, ainsi que l'ont fait voir MM. Cornil et Ranvier (*Fig* 88)[2], absolument la même disposition.

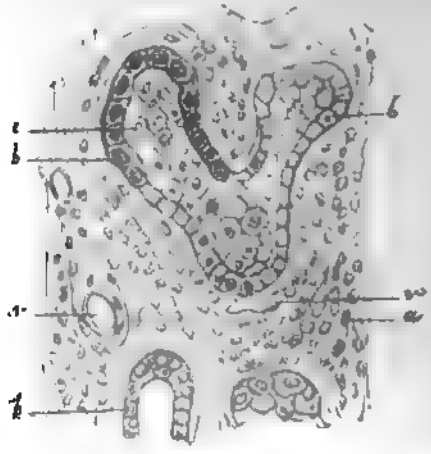

Fig. 19. — Coupe à travers un lobule d'hépatisation. A, Tissu conjonctif du poumon en prolifération ; *b*, cellules pavimenteuses disposées le long des alvéoles ; *c*, cellules sphériques libres au milieu de leur [illegible] grossissement de 500 diamètres. (Cornil et Ranvier, *loc. cit.*, fig. 218, p. 710.)

Sous le nom de *carnisation*, Legendre (*Maladies de l'enfance*, 1846, p. 223) a parfaitement décrit une altération du poumon qui, ainsi que j'aurai l'occasion de vous le démontrer, représente à l'état subaigu ou chronique la broncho-pneumonie aiguë simple. Cette altération me semble être beaucoup plus fréquente que les auteurs ne paraissent l'admettre : j'ai eu,

[1] Thaon. — *Recherches anatomo-pathologiques sur la tuberculose*. Paris, 1873.

[2] Cornil et Ranvier. — *Manuel d'histologie pathologique*.

en effet, l'occasion de l'étudier cette année sur une assez grande échelle, grâce à l'envoi qui m'a été fait obligeamment par mon collègue, M. le professeur Parrot, des pièces provenant de l'hospice des Enfants-Trouvés. On l'observe communément, surtout chez les très jeunes enfants, où elle se développe en conséquence de la rougeole, de la coqueluche, ou même d'une broncho-pneumonie vulgaire. Il s'agit là d'une forme pseudo-lobaire de la broncho-pneumonie ; c'est dire que la lésion occupe la majeure partie d'un lobe, l'inférieur surtout, dans sa partie postérieure. Le tissu du poumon sur les points altérés offre, dans les cas avancés, suivant la remarque de Legendre, à peu près la coloration et la consistance du tissu du cœur ou de l'utérus gravide.

La surface de section est généralement uniforme, lisse, non granuleuse, à peu près sèche ou laissant écouler à peine une petite quantité d'un liquide clair. Elle paraît habituellement, quand on l'examine avec attention, marbrée sur certains points, par suite de la présence d'acini ou de groupes d'acini qui offrent encore des altérations de la forme aiguë ; il s'y dessine souvent des cloisons résultant de l'épaississement des tractus conjonctifs interlobulaires. La partie indurée est privée de crépitation ; elle s'insuffle quelquefois, mais toujours d'une façon très incomplète. La péri-bronchite et la dilatation des bronches sont des accompagnements fréquents de ce genre d'altération. C'est là une des formes de la cirrhose du poumon, bien distincte, ainsi que je le montrerai en temps et lieu, de la pneumonie fibroïde consécutive à la pneumonie lobaire prolongée.

Or, Messieurs, le grand caractère histologique dans la forme d'altération dont je viens de vous rappeler les principaux traits microscopiques, c'est la combinaison de l'épaississement des parois alvéolaires, lesquelles ont subi la métamorphose embryonnaire, avec l'existence d'un revêtement épithélial formé

non plus de cellules plates mais bien de cellules cuboïde
Tout cela peut exister et existe habituellement, c'est la u
qu'il importe de relever, sans qu'il y ait dans aucun poin
poumons la moindre trace de dégénération caséeuse, de
dules tuberculeux.

N'est-il pas intéressant de voir dans cette forme subaigu
chronique de la broncho-pneumonie les parois de l'alv
pulmonaire — qui dans le développement embryonnaire t
sent du *mésoblaste* — reprendre le caractère embryonnaire
même temps que le revêtement épithelial — issu de l'*A*
blaste — reprend lui aussi la forme qu'il présentait dans l
intra-utérine.

Cette circonstance, remarquable dans l'histoire de la b
cho-pneumonie chronique, vous paraîtra sans doute en
plus digne d'intérêt lorsque je vous aurai fait remar
qu'elle se reproduit absolument avec les mêmes caract
dans quelques variétés d'inflammation interstitielle, ou
cirrhose s'attaquant à d'autres viscères que le poumon.

Il s'agirait donc là, vous le voyez, non pas d'un fait pa
propre au poumon, mais d'un fait général commun à tou
groupe de *cirrhoses viscérales*.

Je vous demande la permission, la chose en vaut la pe
d'entrer dans quelques développements pour établir la pr
sition que je viens de formuler. C'est ce que j'essaiera
faire dans la prochaine leçon.

SEPTIÈME LEÇON

Des cirrhoses viscérales épithéliales en général.

SOMMAIRE. — Caractères anatomo-pathologiques communs à certaines formes de la broncho-pneumonie subaiguë ou chronique. — Retour à l'état embryonnaire du revêtement épithélial et des parois des alvéoles. — Production de phénomènes analogues dans les cirrhoses viscérales. — Rein contracté : atrophie, cirrhose. — Cirrhose rénale, analogie avec la cirrhose broncho-pneumonique.

Messieurs,

J'ai relevé, en faisant la leçon précédente, un caractère anatomo-pathologique commun à certaines formes de la broncho-pneumonie subaiguë ou chronique. Voici, vous ne l'avez pas oublié, en quoi ce caractère consiste : tandis que la paroi des canalicules respiratoires se transforme en tissu embryonnaire, l'endothélium de revêtement est remplacé par un épithélium se rapportant au type cylindrique, et analogue, par conséquent, à celui qui tapisse les bronches.

J'ai cité à titre d'exemple : la *pneumonie fibroïde* des tuberculeux, d'après des descriptions de M. Thaon ; la *pneumonie lobulaire* des nouveau-nés syphilitiques, d'après MM. Cornil et Ranvier ; le cas de la *carnisation* du poumon, décrite par Legendre et Bailly, et qui représente, suivant moi, à l'état chronique, la broncho-pneumonie vulgaire. J'aurais pu ajouter que, chez ceux des animaux soumis à la section des récurrents qui ont survécu plusieurs semaines aux suites de

l'opération, M. Friedlander a rencontré dans les poumons de altérations fort analogues à celles dont je vous ai donné l'exposé sommaire à propos de l'homme.

Dans tous les cas, je le répète, en ce qui concerne les lésions subies par les canalicules respiratoires, il y a lieu de distinguer deux éléments :

1° Végétation cellulaire de la paroi conjonctive des alvéoles, entraînant la destruction des éléments spéciaux de la région, à savoir : fibres musculaires de la vie organique, faisceaux de fibres élastiques, etc.;

2° Substitution d'un revêtement épithélial de type cylindrique, au revêtement de cellules plates, endothélial morphologiquement, qui répond, chez l'homme, après la naissance, à l'état normal.

Maintenant, Messieurs, veuillez vous reporter aux quelques détails d'embryologie élémentaire, que je vous ai retracés dans une leçon précédente. Remettez-vous en mémoire les premiers linéaments du développement du poumon.

Vous savez comment les deux bourgeons ou diverticules, appendus à l'extrémité postérieure de l'œsophage, sont composés de deux parties bien distinctes : 1° une couche de cellules *hypoblastiques*, bientôt représentée par un revêtement épithélial cylindrique, régnant sur toute l'étendue des canaux respiratoires ; 2° une couche épaisse de tissu *mésoblastique* au sein de laquelle se développent les éléments musculaires, élastiques, les vaisseaux, etc. (*Fig.* 20 et 21).

Pour en revenir aux lésions broncho-pneumoniques subaiguës et chroniques, dont je vous entretenais tout à l'heure, il est intéressant de voir, vous disais-je, le revêtement épithélial originaire de l'hypoblaste, reprendre, sous l'influence d'un processus irritatif, la forme qu'il présentait dans la vie intra-utérine, en même temps que les parois de l'alvéole qui, dans le premier développement, naissent du méso-

blaste, reprennent, elles aussi, le caractère embryonnaire. Incontestablement, c'est là, je le répète, un incident remarquable dans l'histoire anatomique des boncho-pneumonies chroniques. Mais le fait vous paraîtra, sans doute, plus digne

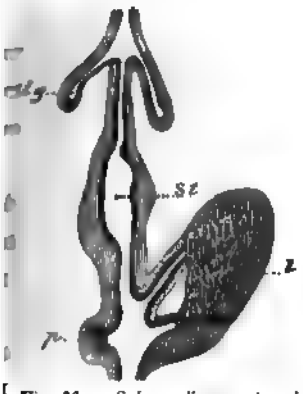

Fig. 20. — *Schéma d'une portion du canal digestif d'un poulet au quatrième jour.* (D'après Götte). — Le trait noir intérieur représente l'hypoblaste, la partie externe moins sombre, le mesoblaste. — *lg*, diverticulum pulmonaire présentant une extrémité terminale renflée qui forme la vésicule pulmonaire primitive. — *St*, estomac. — *l*, deux diverticulums hépatiques, dont les extrémités terminales sont réunies par des rangées non interrompues de cellules hypoblastiques. — *p*, diverticulum pancréatique et diverticulum vésiculaire qui en naissent. (*Fig.* 42 des *Éléments d'embryologie* de Foster et Balfour).

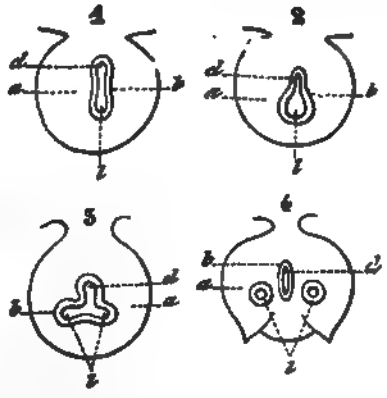

Fig. 21. — *Quatre schémas destinés à montrer la formation des poumons* (D'après Götte). — *a*, mesoblaste. — *b*, hypoblaste. — *d*, cavité du canal digestif. — *l*, cavité du diverticulum pulmonaire. — En 1, le canal digestif a subi un étranglement qui l'a séparé en deux canaux, l'un supérieur, l'autre inférieur; le premier étant le véritable canal alimentaire, le second le tube pulmonaire, ils sont en communication l'un avec l'autre. — En 2, le tube inférieur (pulmonaire) s'est élargi. — En 3, la portion élargie s'est étranglée de manière à former encore deux tubes qui communiquent l'un avec l'autre et, tous deux, avec le canal digestif. — En 4, ils se sont complètement séparés l'un de l'autre ainsi que du tube digestif, le mesoblaste a commencé également à présenter les signes de changements internes qui se sont produits (*Fig.* 43 de Foster et Balfour, *loc. cit.*).

d'intérêt encore, si je parviens à vous montrer qu'il se reproduit avec les mêmes caractères et la même signification dans quelques variétés d'inflammation interstitielle, les *cirrhoses* (si vous voulez les appeler ainsi), qui s'attaquent à d'autres viscères que les poumons. Je vous ai fait pressentir déjà que,

dans mon opinion, il s'agirait là, non pas d'un fait partiel, d'un épisode, mais bien d'un caractère anatomique commun à tou un groupe de *cirrhoses viscérales*, et relevant, par conséquent du domaine de l'anatomie pathologique générale. Ici viennen se placer les développements propres à justifier la proposition que je viens d'émettre à nouveau.

Faisant appel à nos études antérieures [1], je me propose d'examiner, au point de vue particulier sur lequel j'ai dirigé votre attention, d'abord le cas du rein, puis celui du foie.

Je vais vous entraîner dans une digression qui vous conduira, en apparence, un peu loin du but prochain de nos études actuelles. Il n'y aura pas lieu de le regretter, si je parviens à vous faire sentir que les considérations du genre de celles qui vont vous être présentées, pourront contribuer quelque jour à dégager le chapitre des pneumonies chroniques de l'obscurité qui l'enveloppe encore, quant à présent, sur plus d'un point.

I.

J'invoquerai d'abord l'exemple de la forme de néphrite interstitielle chronique qui, dans le langage de l'anatomie macroscopique, porte le nom de *rein contracté*, *petit rein rouge*, *rein goutteux*, *rein saturnin*, *rein granuleux*, dénominations empruntées presque toutes, vous le savez, à la nomenclature anglaise [2].

C'est, suivant moi, au point de vue anatomique aussi bien qu'au point de vue de la nosographie, une espèce distincte d'une autre forme d'affection rénale, appartenant, elle aussi, à

[1] Voir les *Leçons sur les maladies du foie, des voies biliaires et des reins* faites à la Faculté de médecine. 1. vol. in-8, Paris, 1877.
[2] Voir Charcot, *loc. cit.*, pp. 297 et suiv.

l'ancien cadre de la maladie de Bright, forme dans laquelle l'organe est également atrophié, *cirrhosé*, et que M. G. Johnson a désigné sous le nom de *petit rein jaune ;* d'autres disent *petit rein graisseux*, *bigarré* (*medley kidney*).

Cette dernière variété d'altération rénale se rattache, comme l'a démontré M. G. Jonhson, à l'histoire de la *néphrite parenchymateuse*, dont elle représente une phase avancée. Elle n'a de commun avec l'altération dite le *petit rein rouge*, que de siéger dans le même organe, dont elle détermine aussi l'atrophie scléreuse, et de se révéler cliniquement par un certain nombre de symptômes analogues, circonstance qui ne saurait surprendre, puisqu'il s'agit de deux affections ayant pour substratum principal le même organe [1].

Je rappelle, en passant, cette distinction à établir entre le *petit rein jaune* ou *gras*, et le *petit rein rouge*, parce que les raisons anatomiques sur lesquelles elle se fonde ne me paraissent pas avoir été suffisamment remarquées, si j'en juge du moins par certains articles critiques, récemment publiés, qui visent mon enseignement d'il y a trois ans, et où les conclusions diffèrent de celles que j'avais formulées à l'époque.

C'est dans la région du labyrinthe — et, à ce propos, je vous renvoie encore à nos précédentes études — que siègent particulièrement les lésions dans le cas du petit rein rouge. J'ai essayé d'établir, avec M. Kelsch, que l'atrophie du labyrinthe et l'intégrité relative des rayons médullaires expliquent l'existence des *granulations* qui font saillie sur la surface de l'organe et s'y dessinent en clair sur un fond rouge. Les parties rouges et déprimées répondent à la région labyrinthique ou des *canaliculi contorti* atrophiés ; les parties plus claires, saillantes, les granulations, en un mot, à la région centrale du

[1] Voir, sur ce point, Charcot, *loc. cit.*, p. 391, et sutout le mémoire de M. G. Johnson : *On the forms and stages of Bright's Diseases of the Kidney.* In *Med. chir. Trans.* Vol. XLII, 1853, avec planches coloriées.

lobule, ou autrement dit, des rayons médullaires composés surtout de canaux collecteurs[1] et restés relativement [illegible] (*Fig.* 22

Histologiquement, deux faits dominent la situation : l'épithélium glandulaire des canalicules contournés a [illegible] d'altérations diverses présente l'altération granulo-graisseuse

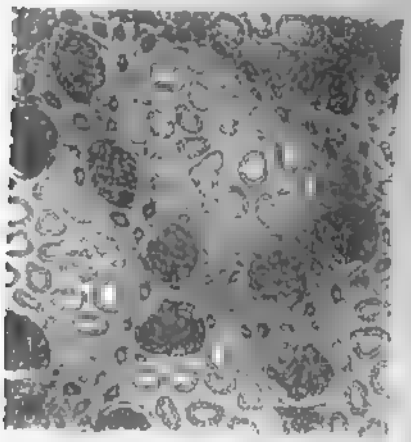

Fig. 22. — [illegible] *tacement* [illegible] *des lobules.* — Les parties [illegible] *a*, [illegible] la granulation, correspondent au centre du

Fig. 23. — [illegible] *graisse* [illegible] *tions graisseuses* [illegible] *trées.* [illegible]

conduits urinifères, est remplacé par un épithélium cubique, appelant morphologiquement l'épithélium de type cylindrique des conduits collecteurs. Cette modification du revêtement épithélial a été décrite par tous les auteurs qui se sont occupés de l'histologie du rein contracté : G. Johnson, Cornil, Ranvier, Kelsch, etc. (*Fig.* 23). Je n'ai pas manqué de vous la faire remarquer, il y a trois ans, dans mon exposé et sur les préparations du cours pratique. Elle paraît être, dans l'histologie du petit *rein rouge*, un caractère fondamental, et, si elle peut se rencontrer dans les autres formes de la sclérose rénale, elle n'y est jamais qu'un fait partiel, en quelque sorte accidentel.

Vous saisissez aisément, et sans qu'il soit nécessaire d'insister, l'analogie que je veux établir, au point de vue anatomo-pathologique entre l'espèce de cirrhose rénale, sur laquelle j'appelle votre attention et la cirrhose broncho-pneumonique. Le rapprochement vous paraîtra peut-être plus saisissant si je vous remets en mémoire à propos du rein, comme je le ferai tout à l'heure à propos du poumon, quelques détails tirés du domaine embryogénique.

Dès le deuxième jour, chez le poulet, on voit se constituer un groupe de cellules de chaque côté de la partie non divisée du mésoblaste, en dehors des proto-vertèbres, entre celles-ci, l'épiblaste et le mésoblaste. — C'est le 1er rudiment du corps de Wolff. (*Fig.* 24, GG). L'amas en question, composé de cellules mésoblastiques, se creuse bientôt d'une petite cavité qui se montre revêtue de cellules cylindriques. — C'est ainsi que le canal de Wolff est formé. D'où proviennent ces cellules cylindriques ? M. Waldeyer suppose, mais c'est là une vue purement théorique, qu'elles sont d'origine épiblastique, et qu'elles auraient été, par une sorte « d'inclusion », séparées de l'épiblaste à l'époque de la réunion apparente de l'épiblaste et du mésoblaste (Foster et Balfour, p. 190).

Quoi qu'il en soit, vers le 4e jour, commence à se dessiner la structure du corps de Wolff. — On voit alors une série de tubes contournés s'aboucher dans le canal de Wolff et aboutir aux glomérules vasculaires qui, pendant ce temps, se sont formés, de leur côté, dans l'épaisseur du mésoblaste. Le mode de développement paraît être le suivant : de la partie antérieure de chaque conduit, naissent, du côté interne, des diverticules qui s'allongent peu à peu et forment des tubes repliés sur eux-mêmes. Ces tubes sont, comme le canal de Wolff



Fig. 21. — Coupe transversale de l'embryon de poulet vers la 28e heure de l'incubation. — A, feuillet externe. — A', corde de la moelle épinière. — B, feuillet interne. — C, vertèbres grossies. — D, corde dorsale. — E, aortes primitives. — F, cavité pleuro-péritonéale. — G, corps de Wolff. — H, feuillet moyen. Ranvier, *Leçons d'anatomie générale* (fig. 1). In *Progrès Médical*.

lui-même, tapissés d'un épithélium cylindrique, mais plus épais toutefois que dans le premier cas. Tel est, en gros, le premier développement du corps de Wolff, que l'on appelle rein primitif (Urnière, Waldeyer). Pour ce qui est du *rein définitif*, qui seul nous occupe ici, il se développe peu après exactement sur le même modèle, aussi bien chez le poule (Waldeyer, p. 132, *fig.* 46), que chez le mouton (Kupffer *Schultz's Archiv.*, Bd. I. *fig.* 245), par un prolongement qui part de la partie postérieure du corps de Wolff.

En résumé, au point de vue que nous envisageons actuellement, la comparaison des lésions de la cirrhose broncho pneumonique avec celles du « petit rein rouge » fait recon

naître que dans les deux cas, le processus fondamental est *mutatis mutandis*, le même au fond, à savoir : Retour à l'état embryonnaire des éléments nés du mésoblaste et, en ce qui concerne le revêtement épithélial, tendance à la reproduction des caractères de l'état fœtal.

HUITIÈME LEÇON

Des cirrhoses viscérales épithéliales en général (suite)

Sommaire. — Cirrhoses biliaires. — Notions relatives à la structure du foie. — Altérations du foie dans la cirrhose biliaire. — Parallèle entre les cirrhoses biliaires, la cirrhose broncho-pneumonique, la cirrhose rénale (rein contracté). — Développement embryonnaire du foie. — Origine des cirrhoses : épithéliale ou conjonctive? — La lésion épithéliale est la première en date. — Arguments à l'appui.

I.

Messieurs,

Ce qui vient d'être dit à propos du rein, je puis le répéter, en quelque sorte mot pour mot, au sujet du foie, en prenant pour exemple le groupe des inflammations interstitielles chroniques, que nous avons étudiées en détail l'an passé, sous le nom de *cirrhoses biliaires*.

Ce groupe, — vous vous le rappelez sans doute, — comprend, quant à présent, les espèces suivantes : 1° Cirrhose expérimentalement déterminée chez les animaux par la ligature du canal cholédoque ; et, à ce propos, il me vient à l'esprit que, suivant toute vraisemblance, la ligature de l'uretère déterminerait, dans le tissu du rein, des lésions analogues à celles qui se développent dans le foie, en conséquence de l'occlusion expérimentale du conduit d'excrétion biliaire. Il y a là un point de doctrine dont je me propose d'entreprendre bientôt la vérification [1].

[1] Voici la relation d'une expérience que nous avons faite, M. Gombault et

2° Cirrhose résultant, chez l'homme, de l'oblitération du canal cholédoque par un calcul biliaire, ou de tout autre ob-

moi, dans le laboratoire de la Faculté, et dont les résultats tendent, comme on va le voir, à justifier mes prévisions.

Le 2 avril 1877, on pratiqua la ligature de l'uretère du côté droit chez un cochon d'Inde mâle adulte. L'animal se rétablit promptement et le 25 avril, 23 jours après l'opération, on le tua par le chloroforme.

Autopsie. — Rien à noter du côté du péritoine, à part une adhérence cellulense de l'intestin grêle au niveau de la plaie abdominale. Rien à noter du côté des viscères autres que le rein droit.

Uretère droit, au-dessus de la ligature, très distendu, gros comme une plume d'oie, sinueux, rempli par un liquide trouble, jaunâtre. Au-dessous du lien constricteur, le conduit bien que moins volumineux qu'au-dessus, conserve encore un calibre bien supérieur (10 fois au moins) à celui de l'uretère gauche. Le liquide qui distend l'uretère, examiné au microscope, renferme une grande quantité de globules de pus.

Rein droit. — Volumineux, d'un volume double de celui du côté opposé, pâle, jaunâtre, à surface lisse, parsemée de petites taches plus pâles. L'augmentation de volume du rein droit tient uniquement à la distension du bassinet par un liquide analogue à celui que contient l'uretère. Une incision pratiquée sur le rein montre une dilatation considérable du bassinet et un aplatissement complet de la papille. La substance rénale, dans son ensemble, est moins épaisse que dans le rein normal. Épaisseur de la substance rénale mesurée au niveau d'une coupe passant par la papille : Rein droit, 6 mm. Rein gauche, 14 mm. Épaisseur de la substance corticale : Rein droit, 2 mm. Rein gauche, 5 mm. Les gros orifices vasculaires, situés à l'union de la substance corticale et de la substance tubuleuse, sont beaucoup moins visibles que ceux du côté sain.

Examen microscopique. — La capsule fibreuse du rein est très épaissie aux dépens de l'atmosphère adipeuse dont la graisse en a disparu.

Substance médullaire. 1° Papille. Les gros canaux collecteurs de la papille sont notamment dilatés. Ils possèdent un épithélium cubique moins élevé qu'à l'état normal. — Leur cavité est remplie par de petits éléments ronds analogues aux leucocytes; peut-être ces éléments sont-ils le produit d'une desquamation épithéliale très active. Dans l'intervalle des gros canaux collecteurs, le tissu conjonctif a quelque peu augmenté d'épaisseur et est infiltré d'un certain nombre d'éléments embryonnaires.

Dans la substance médullaire proprement dite, les tubes sont dans l'ensemble dilatés, tapissés par un épithélium cubique et remplis pour la plupart de cellules épithéliales desquamées, petites et arrondies. Ces canaux sont séparés les uns des autres par des traînées de tissu conjonctif embryonnaire.

Substance corticale (Fig. 25). — Comparons cette figure à la *Fig. 26*, qui représente les parties homologues du rein gauche, non altéré, du même animal. Les pyramides de Ferrein présentent, d'une façon générale, les altérations signalées à propos de la substance médullaire. C'est dans le labyrinthe que les lésions sont le plus accentuées. Du côté du tissu interstitiel, production exubérante de ce tissu, B, B, tantôt à un état d'organisation plus ou moins avancée, tantôt complétement embryonnaire, d'où épaississement des travées intercanaliculaires. De distance en distance, les leucocytes infiltrent le tissu en telle abondance et sont tellement rapprochés les

stacle au cours de la bile dans ce conduit ; enfin, 3° la cirrhose hypertrophique avec ictère.

uns des autres, qu'on a sous les yeux de véritables abcès macroscopiques. Ces abcès miliaires n'ont du reste pas de siège de prédilection car on les

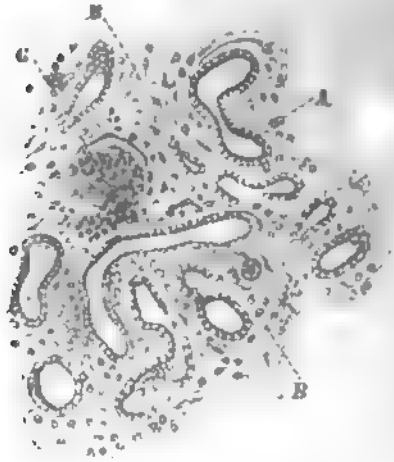

Fig. 15. — Rein droit d'un cirrhotique mis à l'expérience de la ligature de l'uretère. G, glomérule de Malpighi. A, tube contourné tapissé par un épithélium cubique, entouré de tissu conjonctif embryonnaire.

observe tantôt autour des tubes urinifères, tantôt dans le voisinage du glomérule, tantôt près d'une artère.

Tubes canaliculés A, A'. — Au premier abord, quelques-uns paraissent

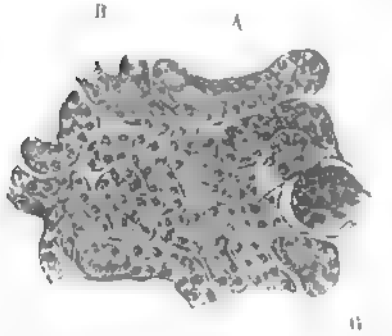

Fig. 16. — Rein droit du même cirrhotique dont l'uretère est resté libre. — A, tube contourné rempli d'épithélium bulbeux. — B, espace conjonctif étroit séparant les tubes les uns des autres. — G, glomérule de Malpighi.

dilatés, mais ce n'est là qu'une apparence comme il est facile de s'en convaincre à l'aide de la mensuration. Leur façon générale à part quelques rares exceptions, ils sont plus petits d'un tiers que les tubes normaux. Mais leur contenu s'est complètement modifié. Au lieu d'un tube entier

Avant d'entrer dans le détail des faits qui permettront d'établir le parallèle que j'ai en vue, il me paraît indispensable de rappeler quelques traits de la structure du foie. Vous savez comment les canalicules biliaires forment, dans les *espaces* et les *fissures* qui séparent les lobules hépatiques les uns des autres, un réseau de conduits présentant une paroi propre, tapissée d'un revêtement épithélial cubique, c'est-à-dire se rapportant au type cylindrique qui règne dans toute l'étendue des grandes voies biliaires. Les conduits, qui forment ces réseaux, communiquent, ainsi que l'injection l'a démontré, à plein canal, et sont en continuité avec le système des conduits biliaires intra-lobulaires ou autrement dit des *capillaires biliaires*. Ceux-ci, comme les conduits interlobulaires, s'anastomosent entre eux, de manière à former un réseau ; mais ils s'en distinguent principalement en ce que leur lumière est comparativement très étroite, et qu'ils ne possèdent pas de parois propres. Ils sont constitués, en effet, par de simples dépressions qu'on voit sur un des côtés d'un certain nombre de cellules hépatiques, formant dans le lobule une même colonne ou travée.

ment rempli par un épithélium granuleux, comme cela s'observe à l'état normal (*Fig.* 25), on a sous les yeux un tube pourvu d'un *revêtement très régulier de petites cellules cubiques Fig.* 26) et dont la cavité est complètement vide ou occupée par un amas de petites cellules rondes. En outre de ces tubes volumineux et qui sont peut-être les moins nombreux, on en trouve un grand nombre d'autres, *également tapissés par un épithélium cubique*, mais tout à fait aplati et qu'il n'est pas toujours facile de différencier des vaisseaux sanguins et même des amas leucocytiques qui appartiennent au tissu conjonctif. Enfin, on retrouve de distance en distance quelques tubes contournés pourvus d'un épithélium possédant encore plus ou moins nettement les caractères de l'état normal. A part les petits vaisseaux, qui, plongés au milieu d'une gangue conjonctive enflammée, ont des parois embryonnaires, les gros vaisseaux n'ont pas subi dans leur structure de modifications bien profondes, les parois des grosses artères en particulier paraissent saines.

Quant aux glomérules de Malpighi, il est difficile de décider s'ils sont plus riches en noyaux qu'à l'état normal. Seulement l'endothélium de la capsule de Bowman est en général plus volumineux. Nous nous proposons de multiplier et de varier cette expérience que le cochon d'Inde paraît très bien supporter.

L'anatomie comparée permet d'ailleurs de ramener cette structure, en apparence si compliquée, si anormale dans l'espèce, au type de construction des autres appareils glandulaires. Ainsi, chez la couleuvre[1], les parois du canal glandulaire sont représentées par les parois des vaisseaux sanguins, lesquelles sont en contact immédiat avec une des faces des *colonnes* de cellules hépatiques. Les capillaires biliaires ne sont autre chose que des espaces réservés dans l'intervalle des rangées de cellules hépatiques [illegible] rtenant à une même colonne ou travée. Ils communiquent directement avec les con-

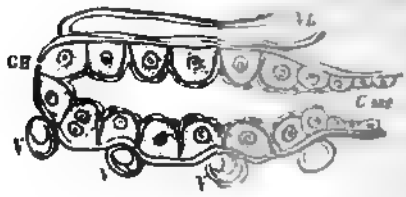

Fig. 27. — D'après M. Farabeuf. — V, V, vaisseaux. — VL, vaisseau long. — Cex, canal excréteur. — CH, cellule hépatique.

duits excréteurs biliaires qui, eux, ont une paroi propre revêtue par un épithélium cubique ou cylindrique. La seule différence fondamentale qui existe, au point de vue que nous envisageons, entre le foie et les autres appareils glandulaires, est que les conduits intra-lobulaires ou capillaires biliaires ramifiés, au lieu de rester isolés les uns des autres et de se terminer en un cul-de-sac ou dans un renflement en ampoule, s'anastomosent de manière à former un réseau, disposition que présentent déjà, d'ailleurs, les conduits excréteurs biliaires. En supposant que cette disposition réticulée n'existât point et que les cellules hépatiques d'une même colonne fussent enveloppées d'une paroi propre, on aurait l'apparence représentée dans un schéma ingénieusement construit (*Fig.* **27**) que je trouve dans la récente publication de M. Farabeuf. (*Cours d'histologie*, leçon XIII, p. 2. Paris, 1877.)

[1] Voir les *Leçons sur les maladies du foie*, p. 42, 43.

Les colonnes de cellules hépatiques, avec leur espace capillaire réservé au centre, sont comparables à des culs-de-sac revêtus de cellules d'épithélium glandulaire en continuité avec le revêtement épithélial cylindrique qui tapisse la partie du conduit représentant le canal d'excrétion. Vous voyez sur le schéma que la dernière cellule cubique du conduit d'excrétion est en contact immédiat avec la première cellule hépatique de la rangée correspondante [1].

Ces détails étaient nécessaires pour faire bien comprendre le genre d'altération que subit le foie dans la *cirrhose biliaire*. En pareil cas, dans le lobule, les colonnes de cellules hépatiques tendent à disparaître. La lésion s'accuse d'abord à la partie périphérique du lobule, et elle s'étend progressivement vers la région centrale, occupée par la veine intra-lobulaire. Elle s'opère par le mécanisme suivant : les rangées de cellules hépatiques d'une même colonne sont remplacées successivement par des cellules épithéliales cubiques, en tout semblables à celles qui existent, à l'état normal, dans les canaux interlobulaires. En même temps, la colonne cellulaire ou autrement dit la série de cellules cubiques qui, désormais la représente, diminue de diamètre et, du même pas, il se forme autour d'elle une couche conjonctive embryonnaire plus ou moins épaisse qui la sépare des vaisseaux avec lesquels elle était autrefois en contact immédiat (*Fig.* 28). Quand le processus est parvenu à son plus haut degré, ainsi que cela se voit quelquefois dans la *cirrhose hypertrophique*, on ne trouve plus dans l'aire du lobule, où s'est développée une gangue conjonctive luxuriante, qu'un réseau de canalicules semblable au réseau des canalicules interlobulaires et qui s'est, en quelque

[1] Ces vues relatives à la structure de la glande hépatique se trouvent confirmées par les récentes recherches de MM. Kelsch et Kierner. (*Arch. de physiologie*, 1876, p. 771).

sorte, substitué au réseau que forme, dans l'état normal, anastomose des colonnes de cellules hépatiques.

Tel est le dernier terme de l'altération. Vous voyez que résultat définitif rappelle la disposition sur laquelle nous sistions tout à l'heure à propos du rein et du poumon. C'est le lieu, pour compléter le parallèle, de faire intervenir, pour

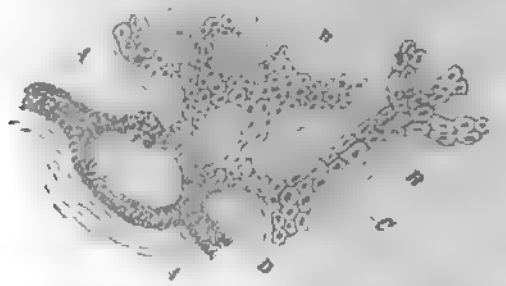

Fig. 28. — *Cirrhose hypertrophique du cheval.* (Pièce fournie par M. Nocard à l'Ét... La coupe représente le bord d'un lobule du foie, au point où les canalicules biliaires ... nouvelle formation, A, A, se continuent avec les rangées de cellules hépatiques B, ... rangées, unies les unes des autres par des travées ..., ou tissu épithélial ... sont entre elles et desservent un réseau qui rappelle par sa disposition celui des ... lobulaires. On voit, de plus, en D, que les deux systèmes communiquent directement avec l'autre. Au point de jonction D, la transition de l'un à l'autre ne se fait pas ... ment et l'on peut observer toutes les formes intermédiaires, entre la cellule hépatique ... que le tout en B, et le petit épithélium cubique qui tapisse la paroi du canalicule bil...

du type cylindrique. Bientôt, ils poussent dans la masse mésoblastique des prolongements ramifiés qui se ramifient eux-mêmes et s'anastomosent. Les ramifications ultimes constituent dans l'amas mésoblastique un réseau serré de conduits solides remplis de cellules hypoblastiques. Suivant Foster et Balfour, les prolongements creux des diverticules doivent être considérés comme les rudiments de l'appareil des conduits biliaires, tandis que le réseau formé par des cylindres remplis de cellules hypoblastiques représente le parenchyme hépatique du foie adulte. Supposez, en effet, que chacun de ces cylindres, plein de cellules, représente un conduit dont la cavité est presque effacée, et vous retrouverez les principaux linéaments du plan de la structure du foie de l'adulte, telle que les travaux de Hering surtout nous l'ont fait bien connaître.

Si, après cet aperçu sommaire, vous vous reportez aux détails des altérations de la cirrhose biliaire, vous ne manquerez pas à coup sûr d'être frappés des analogies qui rapprochent, au point de vue de la texture, le foie ainsi altéré, de l'organe hépatique considéré dans la première période du developpement embryonnaire.

Sans vouloir insister plus longuement sur la comparaison que j'ai essayé d'établir entre les *cirrhoses biliaires*, la *cirrhose broncho-pneumonique* et la forme de néphrite interstitielle qui, dans le langage de l'anatomie pathologique macroscopique, s'appelle le *rein contracté*, je relève cependant encore une fois les traits de ressemblance qui permettent de rapprocher sous un chef commun des affections très diverses par le nom de l'organe qu'elles occupent et par l'ensemble des symptômes qui les révèlent pendant la vie. En somme, deux éléments principaux sont ici à considérer : 1° Modifications du revêtement épithélial glandulaire, de provenance hypoblastique ;

2° modifications de la paroi conjonctive, de provenance mésoblastique, qui sert de support à ce revêtement.

Si l'on envisage maintenant le point de vue pathogénique, il y a lieu de rechercher si ces deux éléments ont la même valeur, si les deux ordres de lésions se développent parallèlement, ou si, au contraire, l'une d'elles précède l'autre et domine en quelque sorte la situation.

En d'autres termes, l'épithélium est-il affecté en premier lieu et les lésions dont il souffre se communiquent-elles secondairement aux tissus sous-jacents, ou bien l'altération de la gangue conjonctive précède-t-elle, au contraire, celle dont l'épithélium est le siège ; ou enfin, les deux éléments anatomo-pathologiques sont-ils contemporains, faut-il leur accorder la même valeur pathogénique ?

Les questions qui viennent d'être posées sont certainement fort intéressantes au point de vue de nos études particulières. Je ne vois pas que, dans l'état actuel des choses, elles puissent être définitivement résolues ; il est légitime cependant d'en rechercher la solution la plus vraisemblable.

Après un examen de toutes les circonstances, j'incline à croire que la lésion épithéliale est la première en date, l'origine et le point de départ de tous les désordres, et je vous proposerai, en conséquence, de désigner sous le nom d'*épithéliales* les cirrhoses viscérales, quel que soit l'organe qu'elles affectent, se présentant douées des caractères anatomiques que je m'efforçais de faire ressortir tout à l'heure.

Je vous demande la permission de passer rapidement en revue les divers arguments sur lesquels se fonde ma manière de voir.

Nous sommes conduits par ce qui précède à entreprendre une courte incursion dans le domaine de la physiologie pathologique générale des épithéliums.

II.

Tout porte à croire aujourd'hui que les tissus épithéliaux jouissent d'une existence, jusqu'à un certain point autonome, indépendante de celle des tissus sous-jacents qui leur servent de support. Ainsi, dans les conditions pathologiques, par exemple, les épithéliums peuvent se modifier dans leur forme, se régénérer, se multiplier sans le concours, ou tout au moins sans la participation directe de la gangue conjonctive sur laquelle ils reposent, sous la seule influence des liquides interstitiels, influence nécessaire à l'entretien de la vitalité de tous les tissus.

a) L'activité propre d'un épithélium ancien, préformé, son influence directe sur la génération et la multiplication des cellules épithéliales de même ordre, détruite par une cause quelconque, a été mise dans tout son jour, par des expériences récentes.

On savait depuis longtemps qu'à la surface d'une plaie en voie de cicatrisation, le développement du revêtement épithélial nouveau, se fait d'abord au contact de l'épithélium ancien, et procède ainsi de la périphérie de la plaie vers ses parties centrales.

L'influence exercée sur la régénération et la multiplication des éléments cellulaires nouveaux, par les cellules anciennes est ici déjà manifeste. Elle a été mise hors de doute par une expérience ingénieuse qui a eu son retentissement dans la pratique : il s'agit de la transplantation de l'épiderme, imaginée par M. Reverdin. Le lambeau transplanté doit comprendre dans son épaisseur, la couche vraiment vivante de l'épiderme c'est-à-dire une partie du réseau de Malpighi. Sans entrer

dans le détail de cette expérience remarquable, je rappellerai que le lambeau transplanté contracte bientôt des adhérences avec le tissu de granulation qui forme le fond de la plaie et que, consécutivement, on voit sur les bords de cette sorte de greffe, se former l'épiderme nouveau, qui constitue un îlot dont les bords s'étendent de jour en jour. M. Schweninger dans ces derniers temps, a varié l'expérience, et il a montré que la transplantation d'un cheveu portant encore une partie de sa gaine épidermique, peut d[illegible]lement le point de départ de la formation d'un îlot épiderm[illegible]e.

b, Une autre série d'expériences est plus propre encore, peut-être, que la précédente à montrer l'indépendance dont

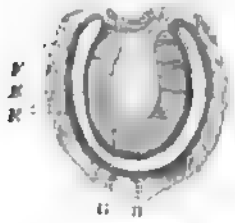

Fig. 29. — Schéma d'après Zielonko. — G, la cornée repliée. — D, membrane de Descemet. — E, épithélium de la cornée. — E', épithélium nouveau. — F, cuisse fibrineuse.

jouissent les épithéliums à l'égard des tissus sous-jacents. Elles appartienent à M. Zielonko (*Schultze's Archiv*. 1873).

La cornée d'une grenouille est extirpée et introduite, aussitôt après l'opération, dans la cavité du sac lymphatique sous-cutané d'une autre grenouille bien portante. On a eu le soin d'introduire cette cornée repliée sur elle-même, de façon que sa surface externe ou épidermique, regarde les parois du sac lymphatique (*Fig.* 29). Bientôt, il se forme autour du corps étranger une sorte de fausse membrane ou kyste fibrineux qui ne s'applique pas immédiatement sur la face épidermique de la cornée, mais en reste séparée par un espace. Or, bientôt la cavité en question se trouve tapissée dans toute son étendue par son épithélium régulièrement disposé, de manière à rap-

peler, à part la multiciplité des couches, le revêtement endothélial d'une membrane séreuse. On peut suivre pas à pas, dans cette expérience, le développement du revêtement épithélial nouveau, qui, de la surface de section de la cornée, s'étend progressivement sur la face interne de l'enveloppe fibreuse. Ainsi, au contact de l'épithélium ancien, l'épithélium nouveau

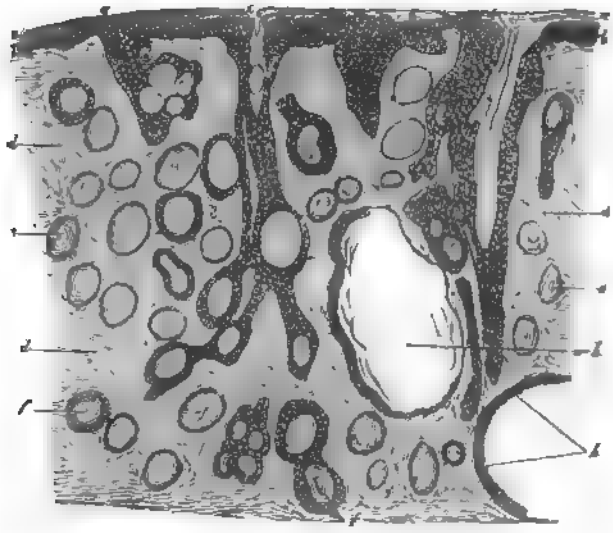

Fig. 30. — Coupe microscopique d'un cancer épithélial de la partie externe du nez. (Cancer corné). — *a*, Couche cornée. — *b*, Couche de Malpighi. — *c*, *c*, Racine des poils, disposés irrégulièrement et formés de couches concentriques de cellules épithéliales. — *d*, Stroma du cancer (dessin demi-schématique). — *e*, Globes épithéliaux, sans tissu conjonctif intermédiaire, disséminés dans le stroma. — *f*, Globes épithéliaux au centre d'une couronne de cellules épithéliales. — *g*, Prolongements épidermiques disposés irrégulièrement avec globes épithéliaux, qui s'avancent jusque dans le tissu conjonctif sous-cutané. — *hh*, Deux grands alvéoles cancéreux, leur contenu est tombé en grande partie; sur leur paroi on voit encore une couche de cellules conjonctives plates, et au centre les restes d'une masse de cellules épithéliales cornées.

se régénère et se répand, se greffe, à la surface d'une membrane *fibrineuse* c'est-à-dire *non organisée*.

c) C'est ici le lieu de rappeler que les produits de la végétation d'un revêtement épithélial peuvent non seulement se répandre en surface, mais s'étendre encore dans l'épaisseur

et la profondeur des tissus sous-jacents, à la manière d'appendices digitiformes, par le mécanisme de l'invagination. Ce procédé rappelle le mode de développement des glandes tel qu'il s'observe dans la période embryonnaire, suivant les descriptions de Remak et de Kölliker. D'après ces auteurs, vous le savez, quand une glande naît au-dessous d'une surface couverte d'épithélium, il part de la face profonde du revêtement, de provenance épiblast[illegible]rgeon qui s'enfonce progressivement dans l'épa[illegible]ssus sous-jacents, de provenance mésoblastique, et ce bou[illegible]eon est constitué d'abord par des cellules du même ordre qu[illegible] celle qui forme l'épithelium dont il provient.

C'est sur ce modèle que paraissent se former certains cancers, — tous les cancers disent quelques auteurs, entre autres M. Waldeyer — quelques-uns d'entre eux se forment certainement ainsi : les épithéliomes pavimenteux, par exemple, et aussi les cylindriques. Ce mode de développement est facilement mis en évidence, dans le cas du cancroïde, dans les premières périodes de son développement à la surface de la peau. On voit, en pareil cas, sur des coupes pratiquées perpendiculairement à la surface du tégument externe (*Fig.* 30), des prolongements épithéliaux partir soit du fond des sillons interpapillaires, soit des glandes sébacées des follicules pileux, et pénétrer dans l'épaisseur du derme sous forme de doigts de gant. Ces appendices épithéliaux sont en quelque sorte comparables aux acinis des glandes en cul-de-sac ou en grappe. Il est à remarquer, toutefois, qu'il ne s'agit pas là d'une structure épithéliale régulière. En effet, ainsi que l'a depuis longtemps relevé M. Cornil, dans le prolongement épithélial, les cellules n'offrent pas un arrangement régulier, et, de plus, elles ne sont pas séparées du tissu au sein duquel elles plongent par une tunique propre.

La formation de semblables prolongements épithéliaux ne

se voit pas seulement, il importe de le faire remarquer, dans le cas du cancer. Elle s'observe dans le lupus, dans l'éléphanthiasis, suivant les recherches de M. Friedlander. On l'observe aussi, d'après le même auteur, et ceci nous ramène au chapitre des pneumonies chroniques, dans l'épaisseur des parois bronchiques, chez les animaux où l'on a réusssi à produire expérimentalement la pneumonie catarrhale prolongée. (Carl. Friedlander. *Ueber epithelwucherung und Krebs*, fig. 8, pl. 1. Strasbourg, 1877).

Je pense en avoir dit assez, Messieurs, pour faire ressortir la prédominance du rôle des lésions épithéliales dans l'accomplissement de certaines altérations pathologiques, car il est au moins fort vraisemblable, que, dans tous les cas que je viens de citer, la lésion des tissus sous-jacents est un phénomène secondaire, en quelque sorte accessoire.

Pour en revenir maintenant aux *cirrhoses* que je proposais d'appeler *épithéliales*, la réalité du fait que j'essaye de mettre en relief, déjà rendu très vraisemblable par tout ce qui précède, le devient plus encore peut-être dans les conditions expérimentales.

Je rappellerai que les lésions de la *cirrhose biliaire* sont, ainsi que nous l'avons montré, M. Gombault et moi, imitées pour ainsi dire, en conséquence de la ligature du canal cholédoque. On voit, en pareil cas, l'altération se répandre de proche en proche le long des canaux biliaires et s'étendre peu à peu jusqu'aux capillaires biliaires intra-acineux. Il est vrai que, dans cette expérience, l'énorme végétation épithéliale déjà plusieurs fois signalée, ne se montre pas nettement dégagée de la participation du tissu conjonctif sous-jacent. Mais il n'en n'est plus de même dans le cas de la pneumonie épithéliale prolongée, consécutive à la section des récurrents. L'analyse que nous vous avons présentée des lésions qu'on observe

en pareille circonstance, d'après les travaux de MM. Frie der et Otto-Frey, montre que les altérations portent, à gine, uniquement sur le revêtement épithélial, et qu pneumonie, ainsi produite, est, par-dessus tout, une p monie épithéliale, avant de devenir une pneumonie inte tielle.

L'intérêt pratique qui s'attache aux distinctions que je c che à faire prévaloir — distinctions subtiles en appare peut-être, au premier abord, — ne peut manquer de ress à vos yeux, si vous voulez bien vous reporter à l'histoire cirrhoses hépatiques et rénales, telle que je vous l'ai prés dans le cours des précédentes années. Les cirrhoses bilia ou autrement dit épithéliales, constituent désormais, on le dire, autant d'espèces anatomiques absolument distinct la cirrhose vulgaire, et auxquelles se rattache, pendant la un ensemble symptomatique particulier à chacune d'elles quel permet d'établir, dans la majorité des cas, le diagno J'ai appelé aussi, autrefois, votre attention sur les differe tant anatomiques que cliniques qui séparent les unes des au les diverses formes de maladies rénales, naguère encore globées sous la dénomination commune de maladie de Br chronique.

Il est à espérer, Messieurs, que des études, conduites d'a les mêmes principes, nous permettront de débrouiller le c encore très confus des *pneumonies chroniques* dites *fibro* Dès à présent, il est certain qu'à côté de la pneumonie c nique d'origine catarrhale, et que je proposais d'appeler to l'heure *cirrhose épithéliale du poumon*, et dont je vous ai senté déjà, par anticipation, une esquisse anatomo-patho que, que je me réserve d'accentuer plus tard, il existe d'au espèces de pneumonies fibroïdes, bien distinctes, au m anatomiquement. Telle est, par exemple, *la pneumonie c nique consécutive à la pneumonie lobaire aiguë*. Telle est a

la *pneumonie chronique inter-lobulaire* qui me paraît devoir être rattachée à l'inflammation des lymphatiques du poumon, et dont je serai conduit à vous dire quelques mots dans une occasion prochaine. Je laisse, à dessein, pour le moment, mon énumération incomplète.

Quant à présent, à la vérité, ces diverses formes de pneumonie chronique, parfaitement séparées au point de vue anatomo-pathologique, n'ont pas encore trouvé leur place dans la clinique. Mais on ne saurait guère douter qu'elles l'acquièrent quelque jour, car, l'expérience le démontre, il est rare que la détermination exacte d'une espèce anatomo-pathologique n'ait pas, tôt ou tard, son retentissement dans le domaine de la pratique.

NEUVIÈME LEÇON

Séparation de la pneumonie lobaire et de la broncho-pneumonie. — Description de la broncho-pneumonie[1].

SOMMAIRE. — Séparation de la pneumonie lobaire et de la broncho-pneumonie. — Description de la broncho-pneumonie : vue d'ensemble des lésions multiples qu'elle présente. Leur nature inflammatoire. — Les éléments lésés principaux : *bronchite, splénisation, nodules péribronchiques* ; leurs dénominations synonymes adoptées par les auteurs. — Analyse histologique de ces lésions : 1° Examen topographique du lobule pulmonaire à l'aide d'un faible grossissement : nodules péribronchiques plus ou moins étendus, entourés de zones de splénisation. — 2° Emploi d'un fort grossissement : altérations de la pneumonie catarrhale dans les zones de splénisation, fréquence d'un réseau fibreux dans les nodules péribronchiques. — Terminaisons : résolution, passage à l'état subaigu et chronique.

I.

Messieurs,

Pendant longtemps on n'a pas cherché à établir les caractères différentiels qui séparent la pneumonie lobaire de la broncho-pneumonie. Rilliet et Barthez les premiers ont proclamé la bénignité relative de la pneumonie lobaire chez l'enfant. Après eux, Ziemssen sur 204 cas de pneumonie croupale n'a relevé que 7 décès. Il faut remarquer qu'il ne s'agit ici que de l'enfance ; chez le nouveau-né, la pneumonie lobaire n'existe pas.

[1] Résumé des leçons sur la broncho-pneumonie, fait par M. le Dr Balzer.

M. Parrot n'a jamais eu l'occasion d'en voir d'exemple soit cliniquement, soit à l'amphithéâtre de l'hôpital.

Si maintenant nous examinons la pneumonie lobaire des vieillards, nous avons à faire ressortir que la maladie a, ici encore, revêtu des caractères paradoxaux qui ne lui appartiennent pas. On peut consulter à cet égard avec intérêt le mémoire d'ailleurs si important de Hourmann et Dechambre (1836)[1], et aussi les études cliniques de Beau sur les maladies des vieillards (1842). On parlait de caractères anatomiques spéciaux tels que l'*hépatisation planiforme*, sans granulations; on relevait dans le domaine clinique l'absence de frisson, l'absence fréquente du râle crépitant, même dans les cas où la maladie n'était pas latente, l'absence de crachats spéciaux, enfin la mobilité remarquable du souffle qui disparaît un jour pour reparaître le lendemain et se porte rapidement d'un côté à l'autre. Mais les études d'anatomie pathologique et de clinique poursuivies parallèlement et d'après les principes appliqués antérieurement dans le domaine de la pathologie infantile eurent bientôt montré que les vieillards sont à la fois sujets à la pneumonie lobaire et à la broncho-pneumonie. Or ce n'est pas à la première, mais à la seconde, qu'il faut rapporter les anomalies très réelles, quoique un peu exagérées, qui ont été autrefois relevées. C'est encore à des pathologistes français qu'on est redevable de cette œuvre de débrouillement. Il faut citer ici en première ligne le nom de Gillette qui, dans un article très court, mais tracé de main de maître, a établi, d'après des observations recueillies à la Salpêtrière la séparation dont il s'agit sur des bases inébranlables (1851. *Suppl. au Dict. des Dict.*); puis viennent la thèse de M. Roccas[2] et le livre de M. Durand-

1 Hourmann et Dechambre. — *Recherches cliniques pour servir à l'histoire des maladies des vieillards* (*Arch. de Médecine*, t. X, p. 263, 1836).

2 Roccas. — *De la broncho-pneumonie et de la pneumonie catarrhale.* Th. de Paris, 1850.

Fardel. Il résulte de l'étude parallèle de ces deux formes que la pneumonie lobaire doit être séparée anatomiquement et cliniquement de la broncho-pneumonie dont nous devons nous attacher maintenant à faire ressortir les caractères.

II.

La lésion qui porte le nom de la *broncho-pneumonie* est constituée par la réunion en proportions variées d'un certain nombre d'éléments divers et il rentre dans le plan de mon exposé, avant d'envisager ces lésions constituantes une à une, de les montrer dans une sorte d'esquisse, rassemblées dans un cas individuel, et de vous les présenter telles qu'elles se voient le plus souvent dans la réalité concrète. C'est ce que nous ferons bientôt.

Sous le nom de *broncho-pneumonie* sont comprises des altérations diverses, parmi lesquelles il y a lieu d'établir un certain nombre de distinctions plus ou moins tranchées. Le caractère commun du groupe, c'est l'existence d'une lésion pulmonaire inflammatoire consécutive à une inflammation bronchique. *Sans lésion bronchique procréatrice*, il ne saurait y avoir broncho-pneumonie. Mais la lésion pulmonaire se montre-t-elle variable suivant la nature de la lésion bronchique originelle? La pneumonie morbilleuse, par exemple, ne doit pas être exactement semblable à celles qui suivent la diphtérie, la coqueluche, la fièvre typhoïde, etc... On pourrait entreprendre, par conséquent, pour chacune d'elles une description particulière. Mais, en somme, dans les diverses formes, les traits de ressemblance l'emportent sur les traits distinctifs, et afin de ne pas multiplier les espèces sans nécessité, nous les comprendrons dans un groupe commun : ce seront les *bron-*

cho-pneumonies ou encore les *pneumonies catarrhales.*

Nous y rattacherons pour des raisons qui vous seront données, celles qui surviennent à la suite de certaines lésions de l'encéphale.

Par contre nous vous proposerons d'isoler absolument de ce groupe les lésions pulmonaires qui forment le *substratum* anatomique le plus habituel de la phtisie pulmonaire vulgaire ou phtisie catarrhale.

Incontestablement, ces lésions appartiennent à la grande classe des broncho-pneumonies, mais la lésion bronchique provocatrice est ici toute spéciale, spécifique en quelque sorte. Les lésions pulmonaires qu'elle provoque, bien qu'elles soient calquées sur le modèle des broncho-pneumonies simples, en diffèrent cependant par les caractères les plus importants. Séparer la phtisie pulmonaire catarrhale de l'histoire de la tuberculose pulmonaire, ce serait méconnaître à la fois les enseignements de la clinique et de l'anatomie pathologique.

Une autre remarque me paraît encore nécessaire. Quelques auteurs frappés des caractères qu'offrent certaines des lésions de la broncho-pneumonie, considérées surtout dans une phase peu avancée, tendent à méconnaître leur véritable nature. Ce sont, disent-ils, des altérations d'origine purement mécanique et consécutives surtout à l'obturation des bronches : il faut les rayer du cadre des inflammations. Mon maître Béhier entre autres a soutenu avec talent cette opinion que je n'ai jamais pu partager. C'était entre nous une cause de dissentiment scientifique. Certes je suis loin de méconnaître la part des phénomènes mécaniques dans la production des lésions pulmonaires, mais celles-ci présentent, même à une époque voisine de leur début, les caractères d'un processus inflammatoire.

Après ces préliminaires, nous pourrons maintenant reprendre l'exposé des lésions de la broncho-pneumonie.

Voici un cas de pneumonie morbilleuse, chez un enfant de trois ou quatre ans qui a succombé au quinzième jour de la maladie. Nous voyons les lésions disposées sur les bords postérieurs des poumons et sur les bords des lobes inférieurs. A gauche, la lésion forme une grande plaque uniforme ; à droite elle est disposée symétriquement, mais par lobules. La pneumonie est donc d'un côté *pseudo-lobaire*, et de l'autre *lobulaire* ou *mamelonnée*, mais au fond identique.

Nous voyons, en résumé, une pneumonie double, à siège spécial dans les parties déclives, disposée symétriquement.

Examinons maintenant les lésions : 1° La surface du poumon présente des plaques un peu déprimées d'une coloration bleuâtre ou rouge-brun ; les cloisons interlobulaires se voient nettement ; 2° Par la coupe on obtient une surface *plane, lisse, sans granulations ;* il s'écoule un peu de liquide brun ; le tissu est peu friable et peut s'insuffler en grande partie. C'est la lésion dite *splénisation, pneumonie planiforme, pneumonie pseudo-lobaire* de Barrier, *congestion lobulaire généralisée* de Rilliet et Barthez, *hépatisation rouge broncho-pneumonique* de Damaschino ; 3° dans les cas où elle occupe seulement quelques lobules, on l'appelle encore *pneumonie lobulaire mamelonnée, congestion ou hépatisation lobulaire généralisée, splénisation par lobules.* La dénomination de splénisation a été employée par Roccas et plus anciennement par Sarcone ; c'est elle que je crois aussi devoir adopter ; 4° Mais si vous regardez avec attention dans l'axe du lobule, vous apercevez, autour des bronchioles, un certain nombre de points festonnés, grisâtres, plus ou moins saillants, un peu friables et granuleux, laissant s'écouler un liquide purulent. Cette lésion a souvent l'aspect d'une petite grappe ; on peut en voir plusieurs dans un même lobule, on peut aussi la voir envahir le lobule entier. Elle est l'accompagnement presque nécessaire et au moins très fréquent de la splénisation, chez le vieillard et chez l'enfant. Je

propose de donner à cette lésion le nom de *nodule péribronchique*. Elle a reçu les noms d'*hépatisation partielle* (Rilliet et Barthez), d'*hépatisation grise lobulaire* (Damaschino). Si les lobules ainsi en état d'hépatisation grise partielle sont assez nombreux pour se souder et faire disparaître les régions splénifiées, on a dès lors une lésion en apparence semblable à la pneumonie lobaire grise : c'est l'*hépatisation lobulaire généralisée* de Rilliet et Barthez, ou encore l'*hépatisation grise pseudo-lobaire* de Damaschino. Rilliet et Barthez ont donné des caractères excellents qui permettent de distinguer ces deux lésions. Pour la pneumonie lobaire, c'est l'état très manifestement granuleux de la surface de section et de plus, le mode de répartition des lésions à divers degrés en zones concentriques. Tandis que le centre de la région hépatisée est gris, les zones périphériques en sont encore à la période d'hépatisation rouge ou même de congestion. Dans la pneumonie lobulaire généralisée, l'inégalité des lésions s'accuse d'un lobule à un autre ; on voit çà et là des lobules rouges, gris, jaunes (pneumonie marbrée ou panachée) avec conservation des espaces interlobulaires. En outre, les granulations sont plus petites, moins évidentes ; les lésions sont toujours doubles et symétriques ; les bronches sont dilatées, remplies de muco-pus ; enfin il y a de l'emphysème des régions non atteintes.

En résumé, cette description met en évidence deux lésions bien caractéristiques dans le parenchyme du lobule : la *splénisation*, disséminée un peu partout, et qui appartient surtout à sa périphérie ; le *nodule péribronchique*, localisé dans les portions centrales du lobule.

Si j'ajoute à ces lésions l'état des bronches et des bronchioles remplies de muco-pus et un peu dilatées ; l'*emphysème* des lobes respectés par la phlegmasie ; et enfin une altération particulière du poumon, l'*état fœtal* ou *carnification* dont je ne veux pas parler actuellement pour ne pas compliquer la des-

cription, j'aurai énuméré à peu près toutes les lésions élémentaires macroscopiques dont l'ensemble constitue la *bronchopneumonie aiguë*.

Il s'agit, après cet exposé, de rechercher la raison de ces ca-

Fig. 31. — *Pneumonie lobulaire consécutive à la rougeole.* A, A', double Nachet. — A, coupe des cartilages d'une bronche de moyen calibre. — *b*, coupe des glandes enflammées. — B', B'' travées conjonctives périlobulaires épaissies. — C, coupe des sinus sanguins. — D, vaisseaux lymphatiques. — E, travées conjonctives perlacuneuses. — F, nodules péribronchiques contenant à leur centre une bronchiole, *a'*, et une artériole, *b*. — G, tissu intermédiaire aux nodules atteint de splénisation.

ractères anatomiques et de déterminer la marche et la nature du processus. Ainsi que nous le verrons, l'examen microscopique montrera en outre qu'il s'agit bien de lésions inflammatoires et non de lésions d'origine purement mécanique, comme le voulait Béhier.

Cette analyse histologique comprend deux opérations successives :

1° L'examen topographique de la coupe d'un lobule fait avec un grossissement faible (*Fig.* 31). Cet examen montre les travées interlobulaires épaissies et de plus, des points d'*hépatisation* et des points de *splénisation*. Ceux-ci sont répandus dans tout

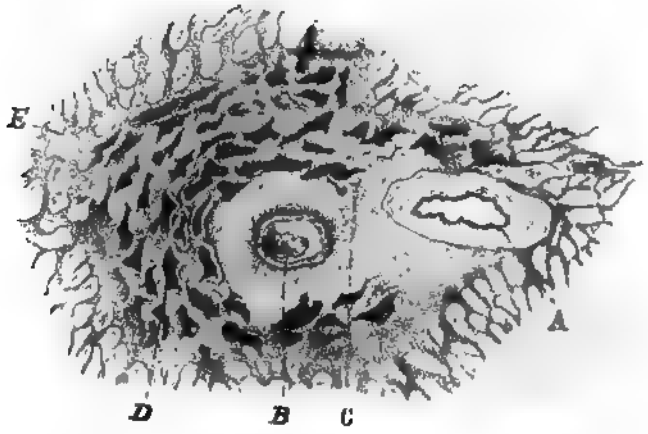

Fig. 31. — Coupe d'un nodule péribronchique. — A, artère. — B, bronche contenant du pus et dont l'épithélium est resté en place. — C, tissu conjonctif péribronchique épaissi. — D, zone d'hépatisation peribronchique (alvéoles remplis de fibrine et de globules de pus). — E, tissu splénisé.

le lobule, les premiers occupent surtout la périphérie des bronches et çà et là quelques acini. Ce sont les *nodules péribronchiques*. Quelquefois on ne trouve pas la bronche au centre de ces derniers, lorsque la coupe n'a pas été bien dirigée. En raison de l'abondance et de la condensation des exsudats, les nodules très opaques apparaissent dans les parties splénisées, qu'on me passe la comparaison, comme des îlots au milieu de la mer.

2° Un grossissement plus puissant est nécessaire pour re-

connaître la nature des éléments qui encombrent les cavités alvéolaires (*Fig.* 32). L'examen fait alors connaître :

A. *Dans les parties splénifiées du lobule*, la congestion vasculaire des parois des alvéoles, et, s'il s'agit d'un cas prolongé, un commencement d'infiltration par les cellules embryonnaires. En outre, les alvéoles contiennent des cellules épithéliales volumineuses à un ou à [illegible]eurs noyaux, et des leucocytes. Si le cas est ancien, les [illegible]llules ont l'aspect de corps granuleux. Ces altérations sont [illegible]s de la pneumonie épithéliale ou desquammative (Buhl).

B. Dans les *nodules péribronchiques*, l'exsudat est constitué tout autrement. Les alvéoles et conduits alvéolaires péribronchiques sont remplis de leucocytes et de cellules épithéliales englobés dans un *réseau fibrineux* qui peut être aussi abondant que dans la pneumonie fibrineuse. Cette dénomination appliquée à la pneumonie lobaire est donc critiquable et il n'est pas juste de dire, avec M. Jaccoud, que l'absence d'exsudat fibrineux est le caractère fondamental de la pneumonie catarrhale. Certaines pneumonies catarrhales sont remarquables par l'abondance de cet exsudat que j'ai retrouvé dans la rougeole, la fièvre typhoïde, la coqueluche, etc... Toutefois, la composition des nodules péribronchiques est variable, les amas épithéliaux dominent parfois dans le contenu des alvéoles; tantôt ce sont les leucocytes, et il y a quelquefois une véritable pneumonie péribronchique suppurée.

Enfin, les *bronches* sont toujours très altérées, plus encore proportionnellement que le parenchyme pulmonaire. Elles contiennent un muco-pus épais ou des fausses membranes dans le croup. L'épithélium est conservé, mais les parois sont infiltrées, il y a de la péribronchite, quelquefois de la dilatation des bronches. L'*artère* qui accompagne la bronchiole est

saine et ne s'altère que dans une période plus avancée.

Les *vaisseaux lymphatiques* du poumon participent au processus. Dans les sinus lymphatiques périlobulaires et périacineux, sous la plèvre, autour des bronches et des vaisseaux, on trouve des amas de leucocytes et quelquefois de globules rouges. Il n'est pas rare non plus de les voir remplis par un exsudat fibrino-leucocytique, semblable à celui qu'on voit dans le nodule péri-bronchique.

En somme, vous voyez que l'examen histologique décèle une grande variabilité des lésions inflammatoires dans le lobule. C'est là ce qui caractérise la bronchopneumonie. Nous trouvons, en effet, tantôt des exsudats fibrineux, tantôt des amas de leucocytes tantôt de la pneumonie desquammative.

La terminaison peut avoir lieu de deux manières : 1° Si le malade guérit, la résolution s'opère plus ou moins rapidement. Elle est marquée cliniquement par la disparition également rapide ou lente des signes physiques. En même temps les produits d'exsudation ou de prolifération cellulaire sont éliminés par les bronches, ou bien subissent la dégénération granulo-graisseuse et sont résorbés ; — 2° La broncho-pneumonie peut passer à l'état chronique et aboutir à la cirrhose du poumon.

DIXIÈME LEÇON

Broncho-pneumonies expérimentales. — État fœtal et son rôle dans la broncho-pneumonie. — Irritation épithéliale.

Sommaire. — Pathogénie de la broncho-pneumonie. — Broncho-pneumonies produites expérimentalement : 1° par les injections de liquides irritants dans les bronches ; 2° par la section du pneumogastrique ; 3° par la section des nerfs récurrents. — Les lésions broncho-pneumoniques qui succèdent à cette dernière opération évoluent parallèlement à celles de la broncho-pneumonie de l'homme. — Pénétration des corps étrangers dans les canaux bronchiques : importance de leur rôle pathogénique. — Pénétration du muco-pus bronchique dans les alvéoles et altérations lobulaires consécutives.

— Rôle accessoire de l'état fœtal dans la broncho-pneumonie. — L'irritation épithéliale dans les glandes et dans le poumon. — L'irritation épithéliale progresse des bronches jusque dans le lobule où elle détermine la splénisation. — Moins constants que la splénisation, les nodules péri-bronchiques sont en rapport avec les dispositions anatomiques des vaisseaux bronchiques terminaux dans le lobule.

Messieurs,

Avant de poursuivre l'étude de l'évolution de la broncho-pneumonie, il est utile d'entrer dans quelques détails sur ses lésions observées dans les conditions expérimentales. Il y a longtemps que la broncho-pneumonie qui se produit chez les animaux à la suite de la section du pneumogastrique, a été comparée à la broncho-pneumonie de l'homme. Mais les expérimentateurs sont encore loin de s'accorder sur la nature des lésions ainsi provoquées.

On a produit souvent aussi des broncho-pneumonies chez les animaux en injectant dans les bronches divers liquides irritants (ammoniaque, térébenthine, nitrate d'argent, etc...). On détermine ainsi des inflammations suraiguës qui ne ressemblent guère à la broncho-pneumonie.

Traube[1], Schiff[2], Arnsperger, Boddaërt[3] ont déterminé par la section du pneumogastrique des lésions plus voisines de celles qu'on observe dans la pathologie humaine, mais qui ont toutefois une évolution encore trop rapide. La supériorité appartient aux recherches de Friedlander[4] et de Frey[5]. C'est d'après leurs travaux et d'après des recherches de contrôle faites dans mon laboratoire, que j'ai établi la description qui va suivre.

Sur des lapins ou de jeunes chiens, on pratique la section des *nerfs récurrents;* cette section laisse une survie d'une vingtaine de jours. Les animaux, d'abord assez incommodés, s'habituent dans une certaine mesure à cette nouvelle manière d'être. L'opération est suivie tout d'abord de lésions inflammatoires de la trachée et des bronches. Au bout de vingt-quatre heures déjà, on les trouve remplies de muco-pus et de corps étrangers divers (débris alimentaires, poils, cellules d'épithélium buccal), que l'on peut constater jusque dans les alvéoles. On en arrive ainsi à cette conclusion déjà formulée par Traube, qu'il s'agit là d'une condition pathogénique d'une importance capitale. On ne peut ici accuser les troubles d'innervation pulmonaire, puisque les nerfs laryngés n'ont aucune relation avec le poumon. Ce sont donc ces corps étran-

[1] Traube. — *Beitrage zur experimen. Physiol. und. Pathol.* Heft 1, Berlin, 1846.
[2] Schiff. — *Lehrbuch der Phys.* 1858-59, p. 406 et suiv
[3] Boddaërt. — *Mélanges de path. méd.* t. VI, 1862.
[4] Friedlander. — *Untersuchungen über Lungentzundung nebst Bemerkungen über das normale Lungenepithel.* Berlin 1873.
[5] Frey. — *Die pathologischen Lungenveranderungen nach Lähmung der Nervi vagi.* Leipzig, 1877.

gers qu'il faut considérer avec Frey comme la cause principale de la bronchite et des accidents consécutifs. Quant aux lésions pulmonaires, elles occupent les lobes supérieurs, mais à part cette localisation, ressemblent beaucoup à celles qu'on observe chez l'homme.

Dans une première période, environ 24 heures après la section des récurrents, on trouve une infiltration œdémateuse des lobes supérieurs, une véritable splénisation; dans quelques lobules, on trouve des points gris plus ou moins volumineux, correspondant aux nodules péribronchiques. L'analyse histologique montre dans les parties splénisées un exsudat séreux avec prolifération épithéliale, des globules sanguins et quelques rares leucocytes. Dans les noyaux gris, on trouve surtout des leucocytes et quelquefois un réseau fibrineux, en particulier chez le chien.

Dans une seconde période, les lésions pulmonaires prennent de plus en plus les caractères de l'hépatisation grise. On voit des masses grises volumineuses, opaques et friables. Dans les parties splénisées, les masses d'épithélium encombrent les alvéoles. Dans les parties hépatisées, on trouve des leucocytes en nombre considérable; les vaisseaux sont exsangues ou bourrés de globules blancs. On constate en outre de la périartérite et de la péribronchite.

Dans une troisième période, c'est-à-dire au bout de huit à quinze jours, les régions splénisées ont une couleur plus pâle, grisâtre; on trouve des lobules d'une couleur jaune. Les lésions interstitielles sont déjà plus prononcées et les cellules embryonnaires infiltrent les parois alvéolaires. Aussi bien dans les régions splénisées que dans les points hépatisés, les cellules épithéliales et les leucocytes subissent la dégénération graisseuse.

En résumé, dans ces conditions expérimentales, on peut constater, comme chez l'homme, l'opposition qui existe à l'exa-

men microscopique et histologique entre les parties splénisées et les parties hépatisées. Dès l'origine, les lésions appartiennent manifestement au processus inflammatoire. Enfin, on peut constater facilement la tendance qu'elles présentent à passer à l'état chronique, en voyant se produire la périartérite et la péribronchite et l'infiltration de cellules embryonnaires dans les parois alvéolaires. On peut arriver ainsi à reproduire les lésions de la broncho-pneumonie chronique aussi bien que celles de la broncho-pneumonie aiguë.

Chez les animaux, l'introduction de corps étrangers dans les voies respiratoires joue donc un rôle capital sur l'importance duquel Traube, Friedlander, Frey ont appuyé avec raison. Chez l'homme, les corps étrangers dans diverses circonstances rendent compte aussi de la production de certaines broncho-pneumonies. Elles peuvent succéder à la pénétration dans les voies aériennes de plusieurs substances étrangères, parcelles alimentaires, pus, liquide buccal, etc... Il existe ainsi des broncho-pneumonies aiguës consécutives au cancer de la langue, aux abcès rétro-pharyngiens, aux paralysies du pharynx; il faut y rattacher encore celles qui surviennent dans les cas où intervient l'intoxication par l'opium, ainsi que l'a signalé Volkmann. Les pneumonokonioses appartiennent au groupe des pneumonies chroniques, mais la pneumonie des apoplectiques peut encore être expliquée par la pénétration du liquide buccal dans les voies aériennes, résultant des troubles de la déglutition.

Dans les circonstances ordinaires de la broncho-pneumonie, ce n'est plus le mécanisme de l'irritation par des corps étrangers que l'on peut invoquer, c'est le muco-pus bronchique qui tient leur place et joue le même rôle. Malgré la contraction des fibres lisses qui entourent les bronchioles, ce muco-pus irritant peut arriver jusque dans le lobule. Cette pénétration du muco-pus, directement constatée par Buhl, justifie dans une certaine

mesure l'opinion de Fauvel[1] qui expliquait par ce mécanisme d'aspiration la formation des grains jaunes et des vacuoles.

Mais ces divers essais d'explication ne nous font comprendre que d'une manière insuffisante le mécanisme de la production des divers éléments anatomo-pathologiques dont la réunion constitue l'altération complexe dite broncho-pneumonie. La question, nous devons le reconnaître, n'est pas mûre pour une solution rigoureuse. Les essais d'interprétation que je vais hasarder ne vous fourniront que des données provisoires, d'attente en quelque sorte, et je vous prie de ne les accepter qu'en tenant compte de ces réserves.

Ainsi que nous l'avons vu, la splénisation est l'élément le plus constant, le plus répandu, celui qui tient le plus de place dans l'ensemble complexe des lésions broncho-pneumoniques. Pourtant vous n'ignorez pas sans doute que quelques auteurs, Legendre et Bailly[2], Gairdner, Béhier, etc... n'ont vu dans la splénisation qu'une lésion en quelque sorte mécanique, une sorte de *collapsus pulmonaire* résultant de l'affaissement des alvéoles privés d'air par suite de l'obstruction des bronches correspondantes.

C'est ici, Messieurs, le cas de vous dire quelques mots de cette lésion parfaitement réelle du poumon qu'on désigne avec Legendre et Bailly sous le nom d'*état fœtal*, de *carnification* ou de *collapsus pulmonaire*, et de vous indiquer sommairement les relations que présente cet état qui n'a rien d'inflammatoire avec la splénisation, qui d'après ma description, est nettement une lésion irritative.

Mentionné dans les écrits de Laënnec, d'Andral et de Louis,

[1] Fauvel. — *Recherches sur la bronchite capillaire purulente et pseudo-membraneuse*. Th. de Paris 1840.

[2] Legendre et Bailly. — *Nouvelles recherches sur quelques maladies du poumon chez les enfants* (*Arch. gén. de méd.*, 1re série, t. IV. p. 55, 184, 235, 1844).

c'est en 1884 seulement que l'état fœtal a été l'objet d'une description en règle dans le travail de Legendre et Bailly. On doit le distinguer de l'*atélectasie* que Jœrg le premier a fait connaître en 1832[1]. Mais l'atélectasie est une lesion congénitale qui consiste en un defaut d'expansion d'un certain nombre de lobules qui restent affaissés après la naissance. L'état fœtal de Legendre et Bailly résulte au contraire de ce que le tissu pulmonaire chez l'enfant ou même chez l'adulte, *reprend* plus ou moins complètement, par suite de la disparition de l'air contenu dans les alvéoles, l'état anatomique qu'il présentait avant l'établissement de la respiration : c'est donc un *retour* à l'*état fœtal*.

Cette lésion, ainsi que l'a montré Gairdner en 1850[2], est déterminee par l'oblitération des bronches par les produits de sécrétion. Elle tient évidemment une grande place dans la bronchopneumonie, mais Legendre et Bailly et après eux Gairdner et Béhier[3] sont allés trop loin lorsqu'ils ont prétendu que l'état fœtal doit être substitué à la pneumonie lobulaire partielle ou généralisée décrite avant eux par Rilliet et Barthez. Il serait oiseux d'insister sur cette erreur, car malgré de réelles analogies, il est possible de distinguer les deux lésions, même par le simple examen macroscopique. Voici d'ailleurs la description de l'état fœtal telle qu'elle a été donnée par Legendre et Bailly : l'état fœtal peut être lobulaire ou lobaire et occupe en général les deux poumons. La lésion est symétrique ou présente une grande tendance à la symétrie : elle siège souvent sur les bords tranchants du poumon. Les parties lésées sont exactement limitées par les espaces interlobulaires et sont plus ou moins

[1] Jœrg. — *De morbo pulmonum organico et respiratione neonatorum imperfecta*, Lipsiæ, 1832. — *Der Fœtuszustand in gebornen Kinde für Pathologie Therapie und gerichtliche Arzneiwissenschaft geschildert*, 1835.

[2] Gairdner. — *On the bronchial states of the Lung connected with Bronchitis and Bronchial obstruction* (*Edinb. monthly Journ.* vol. XII et XIII, 1850-51).

[3] Hardy et Behier. — *Traité élémentaire de Pathologie interne*, t. II, 1861.

rétractées. La coloration est violacée ou brune. La consistance est charnue, sans friabilité, d'où le nom de *carnification*. La section est sèche, lisse, sans modifications apparentes dans la structure de l'organe : il s'écoule de la sérosité sanguinolente. Un fragment gagne le fond de l'eau. Les bronches contiennent du muco-pus; enfin l'insufflation rend au parenchyme tous les caractères de l'état normal. En somme, l'état fœtal ne diffère de la splénisation que par l'absence des noyaux d'hépatisation disséminés, par l'absence de friabilité, la rétraction du tissu et l'insufflation plus facile. L'examen histologique montre les alvéoles affaissés ne contenant qu'un exsudat albumineux; pas de lésions épithéliales, à moins que l'inflammation ne commence à s'ajouter au collapsus.

Il n'est pas douteux que cette lésion précède souvent l'inflammation broncho-pneumonique, mais il n'y a pas filiation nécessaire entre ces deux états. Tous deux procèdent de la lésion bronchique. Celle-ci contient deux éléments pathogéniques : l'un mécanique, c'est l'oblitération bronchique par les produits d'exsudation; l'autre vital, c'est l'inflammation qui peut s'étendre jusqu'au revêtement des cavités alvéolaires. Si la lésion mécanique précède souvent la lésion vitale, c'est que les effets mécaniques de l'obliteration peuvent se produire brusquement, tandis qu'un certain temps est nécessaire pour la progression du processus inflammatoire.

En résumé, l'état fœtal et la splénisation sont deux éléments distincts, mais qui coexistent souvent parce qu'ils procèdent de la bronchite; en réalité, il n'y a entre eux qu'un rapport de coexistence ou de succession. Ils peuvent se produire isolément. Le collapsus n'est pas nécessairement suivi de splénisation et celle-ci n'est pas nécessairement précédée de collapsus. C'est là un fait qui deviendra plus évident encore par l'histoire de la broncho-pneumonie chronique. On peut remarquer aussi que la prolongation du collapsus ne suffit

pas pour que la splénisation lui succède. Cela est si vrai que le collapsus pleurétique, par exemple, ne conduit pas à la splénisation ; il peut durer en quelque sorte indéfiniment sans aboutir à la pneumonie desquammative.

Comment donc expliquer la desquammation épithéliale qui accompagne la splénisation ?

Irritation épithéliale. — La bronche avec son revêtement d'épithélium cylindrique peut être comparée au conduit excréteur d'une glande dont les acini sont représentés par les cavités alvéolaires. Or, il semble d'une manière générale que les modifications d'origine irritative qui atteignent l'épithélium des conduits excréteurs d'une glande se propagent de proche en proche jusqu'à l'épithélium de revêtement des acini. C'est ainsi qu'après la ligature du canal cholédoque, l'irritation se propage dans toute l'étendue du revêtement épithélial jusqu'aux cellules hépatiques qui représentent l'épithélium des capillaires biliaires intralobulaires. De même la ligature de l'uretère est suivie de lésions de l'épithélium des canaux contournés qui se transforme et est remplacé par un épithélium cubique. Le même processus se répète dans le poumon, lorsque l'irritation atteint l'épithélium des bronches, elle progresse jusqu'au lobule et atteint les cellules plates de revêtement de l'alvéole qui s'irritent, se gonflent, prolifèrent et finissent par disparaître dans les cas prolongés, pour être remplacés par un revêtement continu d'épithélium cubique. La trame conjonctive qui sert de support à l'épithélium prend part au processus et s'hyperplasie : le poumon tend à se scléroser. Comme on le voit, toutes les lésions de ce groupe méritent le nom de cirrhoses épithéliales, s'il est vrai que l'irritation épithéliale soit, comme je le pense, le point de départ de tous les accidents.

Tel serait le processus de la *splénisation*. Quant aux nodules

[illegible]

[illegible] pathogènes [illegible] la pénétration des produits [illegible]

DE LA PNEUMONIE CHRONIQUE

(THÈSE D'AGRÉGATION, 1860).

INTRODUCTION

Le petit nombre de travaux qui ont été écrits sur la pneumonie chronique semble témoigner déjà des difficultés du sujet. Il s'agit, en effet, de décrire une maladie rare, et dont Laennec avait pu même contester l'existence. Aujourd'hui, après les travaux de MM. Andral, Chomel, Grisolle, Requin, Raymond et quelques autres, personne ne saurait nier qu'il existe une espèce particulière d'inflammation parenchymateuse du poumon, caractérisée anatomiquement par diverses variétés d'induration pulmonaire, et représentant à l'état chronique la forme aiguë de la pneumonie lobaire dégagée de toute complication. Mais il est certainement peu de médecins qui aient eu l'occasion de vérifier, soit au lit du malade, soit à l'amphithéâtre, les descriptions produites par les auteurs que nous venons de citer. Ces descriptions, d'ailleurs, ont presque toujours été présentées avec réserve. Ainsi, Chomel avouait n'avoir pu réunir et comparer que huit cas, lorsqu'il composa son article *Pneumonie chronique* pour la 2e édition du *Dictionnaire de Médecine* en 25 volumes. M. le professeur Grisolle n'avait pu suivre qu'une seule fois l'évolution de la maladie au moment

où il publia son *Traité de la Pneumonie*. Depuis ce temps les matériaux ne se sont guère multipliés; et l'on réunirait difficilement aujourd'hui, je crois, en compulsant les divers recueils ou les traités *ex professo*, plus de dix ou douze observations de pneumonie chronique lobaire simple, douées de toutes les garanties qu'on est en droit d'exiger. Le nombre des faits publiés comme exemples de pneumonie chronique est beaucoup plus considérable sans doute; mais en y regardant de près, on ne tarde pas à reconnaître que, pour la plupart, ils ne sont point relatifs à cette maladie. Le plus souvent, en effet, il s'agit de cas où une induration, sans caractère inflammatoire appréciable, persistait à la suite d'une pneumonie aiguë depuis longtemps guérie. D'autres fois, ce sont des exemples de ces pneumonies aiguës à lente évolution dont on a pu dire qu'elles sont aiguës par les symptômes, et chroniques par la durée. Or, ces faits doivent, ce nous semble, être distraits de la pneumonie chronique proprement dite, et étudiés à part, si l'on ne veut pas voir s'introduire la plus grande confusion dans l'histoire déjà si difficile de cette maladie.

Ayant à traiter un sujet encore à l'étude, nous nous sommes trouvés heureux de pouvoir étayer nos descriptions de trois

gangréneux, des corps étrangers introduits dans les voies respiratoires peuvent, par exemple, dans certains cas être le point de départ d'un travail de phlegmasie chronique. Mais ici encore les faits manquent, ou en tout cas ne fournissent pas matière à de grands développements; nous avons cependant dit quelques mots de ces diverses variétés de la pneumonie chronique dans un article accessoire où nous étudions aussi, fort brièvement, quelques affections du poumon qui ont été plusieurs fois considérées comme étant d'origine et de nature inflammatoire.

Un historique en règle des diverses vicissitudes qu'ont subies les questions relatives à la pneumonie chronique, offrirait peu d'intérêt, et nous n'aurions pu d'ailleurs que répéter ici mot pour mot ce qu'a dit à ce sujet M. Raymond, dans sa dissertation inaugurale; pour ce qui concerne la bibliographie, nous nous bornerons à indiquer, chemin faisant, les sources [1]

[1] Voici d'ailleurs un aperçu historique et bibliographique:

Morgagni, *Lettres* 19, 5, 7. — Avenbrugger et Corvisart, *Nouvelle méthode*, etc. (*Squirrhe du poumon, Vomique ichoreuse*), 1818, p. 297. — Racine, thèse de Paris, in-8°, an XI. — Broussais, *Phlegmas. chron.*, t. I, p. 2[illegible]9. — Bayle, *De la phthisie*, Paris, 1810. (Obs. 4[illegible]?). Voir aussi page 251 (27e obs., *Poumons indurés, excavations, pas de traces de tubercules*). — Letenneur, thèse de Paris, 1811. — Bazière, thèse de Paris, 1815. — Chaix, thèse de Paris, 1819. Pinel et Bricheteau, *Dict. des sciences médicales*, 1820. — Laënnec, *Auscult.*, 2e édit., 18[illegible]6. — Chomel, *Dict.* en 21 vol. — Bouillaud, *Dict. de méd. et de chir.* — Andral, *Anat. Patholog.*, t. III, p. 516. *Clin. méd.*, t. III, p. 462 (obs. 64, p. 446). — Lebert, *Journ. des conn. médico-chirur.*, mai 1840. — Grisolle, *Traité de la pneumonie*, 1841, p. 79 (*Sur l'anat. pathol.*, p. 348; *Sur la symptôm.*, obs. de Requin). — Raymond, thèse de Paris, 1842, obs. 3 et 4; les obs. 1 et 2 douteuses. — Chomel, *Dict.*, en 25 vol., 1842 (*Nosographie de la pneumonie chronique fondée sur huit faits*, 1845). Corbin (d'Orléans), *Gaz. médic.*, p. 806, 4 obs.? — Rat, thèse de Paris, 1845, n° 154. — Rayer, *Gaz. méd.*, 1846 (obs. 1, p. 993). — Requin, *Traité de path. méd.*, 1846, t. II, p. 165 (1 obs.) — Lacour, thèse de Paris. 1847 (pas d'obs.) — Macquet, *Société anatomiq.*, 1847, p. 2[illegible]8. — Hardy et Béhier. *Traité de path. int.*, 1850, t. II, p. 641 (Mention de plusieurs obs. : *Abcès, Observ. de Monneret, Analyse microscopique*, par Robin), 1851. — Popham, *Gaz. méd.*, 1851 (1 obs.? p. 675.) — Bricheteau, *Traité des malad. chroniques*, 1851, etc., p. 337. — Durand-Fardel, *Mal. des vieillards*, 185[illegible], p. 5[illegible]3 (9 obs., 6 au moins douteuses). — Dupré, *Gaz. médic.* janv. fév. 1852 (*Diagnostic*). Rajmbert, *Gaz. hebdom.* 1856, page 655, 2 observations? — Cotton, *Gaz. hebdomad.*,

malheureusement trop peu nombreuses où nous avons pu puiser d'utiles renseignements.

[illegible] — Beschl. Gaz. Médicale, 1856, page 675 Anatom. [illegible]

[illegible] Guy's Hosp. Reports, 1853, p. 365. — Hope. Principles [illegible] 1834, p. 15. — Soirot. Annuaire, 1858, t. III, 2 observat[illegible] — Wunderlich. Path. et Therap., 1856, t. III, Bd. passim [illegible] Atlas d'anat. path., t. I, et Anatom. pathol., 1845, t. I, p [illegible] — Bennett. Clinical lectures, Edinb. 1858, p. 343, 2 observations [illegible] Dublin, 1837, p. 353. — Cruveilhier, [illegible] path. gén., t. III, p. [illegible] — Société anatomiq., t. XXII, p. 233, 261 ; t. [illegible] p. 221 ; t. XXII, p. 3 ; 165 ; t. XXI, p. 56.

En général, nos recherches chez les auteurs étrangers ont été peu fructueuses.

CHAPITRE PREMIER.

DE LA PNEUMONIE CHRONIQUE SIMPLE.

I.

Anatomie pathologique. — Les altérations que l'on rencontre dans les poumons, chez les individus qui succombent à la suite de pneumonie chronique, se présentent sous des aspects variés, mais qu'on peut cependant toujours ramener à un certain nombre de types fondamentaux. Étudions-les d'abord dans les cas où la maladie, ayant eu une issue relativement prompte; elles sont peu avancées dans leur développement et permettent ainsi de saisir la transition entre l'état aigu et l'état chronique proprement dit.

A. *Induration rouge :* Andral [1], Hope [2], Forster [3]. — *Hépatisation indurée :* Lebert. — Les caractères de cette forme diffèrent peu de ceux qui appartiennent à l'hépatisation rouge de la pneumonie aiguë. Le tissu malade est rouge, compact, lourd, non crépitant; la surface de section en est très manifestement granuleuse. La seule différence un peu notable consiste

[1] *Clinique médicale*, t. III, p. 462, et *Précis d'anat. pathol.*, t. III, p. 516.
[2] *Principles and illustrat. of morbid anatomy.* London, 1834, p. 15.
[3] Förster. — *Handbuch der path. Anat.*, Bd. II, S. 161.

en ce que la consistance est devenue plus ferme ; à la friabilité, au ramollissement, a succédé l'induration ; on a noté aussi, dans les cas qui paraissent correspondre à des phases un peu plus avancées de l'altération, une certaine sécheresse des tissus, accompagnée généralement d'une diminution dans la vascularité et d'une teinte plus pâle. On connaît malheureusement fort peu les modifications que subit, en pareil cas, l'organe pulmonaire dans sa texture intime. Chez un homme mort à la suite d'une pneumonie, dont la durée avait été d'un mois, l'organe malade présentait, à l'œil nu, les particularités que nous venons de signaler. Dans ce cas, M. Lebert[1] trouva la substance pulmonaire infiltrée d'une matière d'exsudation ferme et consistante, paraissant être surtout de nature fibrineuse et ayant son siège tant dans les vésicules que dans le tissu cellulaire interstitiel ; les fibres pulmonaires, quoique écartées, étaient partout parfaitement bien conservées ; on retrouvait çà et là les diverses espèces de corps granuleux qu'on rencontre dans l'état aigu ; mais, en outre, il existait un certain nombre de *cellules fusiformes*. Ce dernier fait, qui se trouve d'ailleurs en conformité parfaite avec quelques résultats obtenus, dans leurs investigations microscopiques, par MM. Forster et Heschl[2], est important à signaler ; il permet jusqu'à un certain point de rattacher l'induration rouge à l'induration grise, et de les considérer comme représentant deux phases, deux degrés successifs d'une même altération. En effet, un des principaux caractères de cette dernière forme de la pneumonie est fondé, ainsi que nous le dirons plus bas, sur la prédominance anormale de tissus lamineux et fibroïdes de nouvelle formation, au sein du parenchyme pulmonaire. Or, on sait que les cellules fusiformes représentent les premiers rudiments du développement de ces tissus.

[1] *Atlas d'anatomie pathologique*, t. I, p. 618.
[2] *Prager Vierteljs.*, 51-52. 1858, *Ueber Lungen Induration*, etc.

B. *Induration jaune :* Hope[1]. — *Induration albumineuse :* Addison[2]. — *Hépatisation jaune :* Lebert[3]. — Tissu ferme, dense et sec; coloration jaune pâle[4], teintée de rouge; la texture est en général granuleuse; cependant çà et là les granulations sont effacées, et la surface de section paraît lisse et plane. La substance exsudée est plus abondante que dans le cas précédent; elle distend le parenchyme du poumon, au point que dans certains cas on le dirait injecté avec de la cire ou du suif; bon nombre de vaisseaux capillaires sont devenus imperméables, comprimés qu'ils sont par le fait de la distension exagérée des vésicules pulmonaires; de là dérive un aspect anémique tout particulier que présente l'induration, dans les points où ses caractères sont le plus accusés. Les éléments anatomiques qu'on trouve à l'aide du microscope sont d'ailleurs à peu de chose près les mêmes que dans la forme précédente; ce sont des cellules épithéliales présentant divers degrés d'altération, des globules pyoïdes, purulents, et enfin çà et là des cellules fusiformes. M. Lebert semble admettre que l'hépatisation jaune se forme à la suite de l'induration rouge, et que celle-ci doit nécessairement précéder celle-là. Rien ne démontre cependant, quant à présent, qu'il en soit ainsi; c'est même, probablement, plutôt à des différences dans l'abondance ou la nature chimique des exsudats qu'il faut rapporter la diversité d'aspect observé. Dans les cas dont il s'agit, la constitution du sujet, la crase du sang, doivent avoir, on le conçoit *à priori*, la plus grande influence sur la composition des liquides déversés dans l'organe enflammé. Depuis longtemps déjà, M. le professeur Cruveilhier a appelé l'attention sur l'existence d'une va-

[1] *Loc. cit.* (*Yellow induration*).
[2] Addison. — *Observat. on pneumonia and its consequences* (*Guy's Hospital Reports*, 2e série, 1843, p. 365).
[3] *Loc. cit.*
[4] Voir un bel exemple de ce genre dans Cruveilhier, *Atlas d'anatomie pathologique*, 29e livr., PNEUMONIE SUBAIGUE, etc.

riété de la pneumonie aiguë, qu'il propose d'appeler du nom de pneumonie œdémateuse, et qui survient principalement chez les individus atteints de cachexie séreuse. On a admis, dans ces derniers temps, en outre de ces pneumonies séreuses, et, à notre avis, tout aussi légitimement, des pneumonies fibrineuses, hématoïdes, suivant que l'exsudat pneumonique est très riche en fibrine ou, au contraire, remarquable surtout par la prédominance des éléments colorés du sang [1]. Il est probable que ces variétés de la pneumonie aiguë devront se retrouver dans les formes lentes et chroniques de la maladie ; mais c'est là un point de vue que nous nous bornerons à signaler, sans vouloir y insister plus longuement. Nous ferons remarquer seulement que l'induration jaune ne paraît pas exiger, pour se constituer, plus de temps qu'il n'en faut à l'induration rouge; on l'a rencontrée à peu près dans les mêmes circonstances que celle-ci, c'est-à-dire chez des individus qui avaient succombé de un mois à six semaines après le début des premiers accidents thoraciques.

C. *Induration grise, ardoisée :* Andral, Grisolle, Chomel. *grey, grey-iron induration :* Addison, Hope; ***Lurgen-induration :*** auct. Germ. — Dans les deux variétés anatomiques de la pneumonie chronique que nous venons de décrire et qui rappellent, à quelques nuances près, le tableau si exact qu'a tracé Laennec de l'hépatisation rouge, le parenchyme pulmonaire ne semble pas encore avoir éprouvé, dans sa texture intime, de modifications profondes, irréparables; les exsudats qui infiltrent les tissus sont encore liquides ou liquéfiables, et ils possèdent à peu près les mêmes qualités chimiques ou microscopiques qu'on leur connaît dans l'état aigu. Dans l'induration grise que nous devons maintenant décrire, et qui doit caractériser ana-

[1] Schutzenberger. — *Compte rendu de la clinique médicale.* Strasbourg, 1856.

tomiquement les formes décidément chroniques de la pneumonie, il n'en est plus de même ; ici, en effet, ainsi que nous chercherons à l'établir d'après les observations des auteurs, et d'après celles qui nous sont propres, la trame lamineuse du poumon tend à s'accroître et à prédominer sur les autres éléments, qu'elle peut même étouffer complètement, au moins dans les degrés les plus avancés de l'affection. On peut alors désigner avec M. le professeur Cruveilhier, sous le nom de *Métamorphose fibreuse*[1], le mode d'altération que subit, en pareil cas, le poumon. En même temps la vascularité de l'organe diminue d'une manière notable, les divers épithéliums s'altèrent ou même disparaissent, enfin on trouve infiltrée entre les divers éléments qui persistent, une matière amorphe finement granuleuse, douée de caractères micro-chimiques particuliers.

Traçons d'abord les caractères extérieurs de l'induration grise.

Bien différente de l'hépatisation aiguë et des formes de l'hépatisation chronique dont nous venons d'indiquer plus haut les caractères, elle offre une consistance très ferme, à tel point qu'il y a parfois grande difficulté, et parfois même impossibilité complète d'écraser entre les doigts le parenchyme induré. Dans les exemples les plus prononcés, le tissu malade crie sous le scalpel comme le ferait un fibro-cartilage ; dans tous les cas il est dense, tout à fait imperméable, privé de crépitation, et plonge rapidement sous l'eau. Du reste la coloration, des parties du poumon ainsi affectées est variable : le plus souvent elle est d'un gris cendré, ardoisé ; cette coloration, du reste, peut être uniforme, mais le plus souvent, elle se trouve marbrée de teintes rouges, bleu foncé, quelquefois même verdâtres, noirâtres, ou noires. La coupe présente parfois l'aspect granulé ; alors les granulations sont en général

[1] *Anatomie pathol. général*, t. III, n° 608.

plus fines et moins apparentes que dans l'hépatisation aiguë et il faut y regarder de très près ou même s'aider de la loupe pour en constater l'existence ; d'autres fois, au contraire, elle est unie et parfaitement lisse. Nous croyons, avec M. le professeur Grisolle[1], que les granulations sont d'autant moins marquées, d'autant plus effacées que la maladie est plus ancienne. En effet, nous verrons plus loin que la texture du poumon est bien autrement modifiée dans les cas où il y a induration plane, que dans ceux où l'induration granulée domine. Ajoutons à noter, c'est que l'aspect granuleux se révèle quelquefois à la cassure, alors qu'il n'est plus appréciable sur une surface de section. On peut d'ailleurs quelquefois, et M. Grisolle en rapporte un exemple de ce genre, suivre chez un même sujet et sur un même poumon toutes les transitions, toutes les gradations qui peuvent exister entre l'hépatisation rouge aiguë et les modifications diverses propres à l'état chronique. — L'induration grise est en général peu vasculaire; elle est sèche et ne laisse suinter, même alors qu'on la comprime fortement, qu'une très petite quantité de liquide séreux. — Un caractère qui paraît avoir frappé tous les auteurs, et qu'ils ont pour la plupart noté avec soin, c'est la présence sur la surface de section de lignes

Robin a eu plusieurs fois l'occasion d'étudier les modifications histologiques que subit le parenchyme pulmonaire dans les cas d'induration grise; il a bien voulu nous faire part des résultats de ses recherches. On doit au docteur Heschl[1] quelques travaux sur le même sujet, intéressants surtout pour ce qui concerne les degrés les plus avancés de l'induration. Nous avons nous-même examiné avec soin l'état du poumon dans un cas où la métamorphose fibreuse était très prononcée (obs. I). C'est en nous appuyant sur ces documents que nous allons tracer la description suivante.

Dans les premiers degrés de l'induration grise, ardoisée, une matière amorphe, finement granuleuse, molle et friable, remplit les canalicules (vésicules pulmonaires), que circonscrit la trame des fibres élastiques. La même matière se retrouve entre les éléments de cette trame qu'elle dissocie. La matière amorphe pâlit et devient transparente sous l'influence de l'acide acétique qui y laisse subsister cependant un petit nombre de granules graisseux. Aux faisceaux des fibres élastiques et suivant leur direction générale s'interposent des éléments fibroplastiques, enchevêtrés par leurs extrémités et prenant ainsi une disposition fasciculée très élégante. Le noyau n'est souvent visible que sur un petit nombre de ces corps fusiformes. La couche épithéliale, qui dans l'état normal sépare le contenu des canalicules (vésicules) du tissu de la trame élastique, a parfois complètement disparu. Les épithéliums cylindrique et pavimenteux sont plus granuleux qu'à l'état normal, surtout les derniers; on les rencontre soit isolés, soit juxtaposés en plaques plus ou moins larges, dans lesquelles on voit des granulations masquer le noyau de chaque cellule. Il y a des leucocytes, la plupart granuleux : les uns petits, régulièrement sphériques (globules de pus); les autres atteignant jusqu'à

[1] Voir l'analyse que nous avons donnée de ce travail dans la *Gazette hebdomadaire*, 1857, p. 519. (Voir plus loin).

[illegible] abondance [illegible]

[illegible] quelques [illegible] d'alterations [illegible] M. Robin[1], les caractères qui permettraient de différencier les deux ordres d'altérations

et renfermerait les noyaux particuliers dits corpuscules du tubercule.

A un degré plus avancé de la lésion, les espaces intervésiculaires ont doublé, ou même triplé d'épaisseur ; les cellules fusiformes ont disparu, et elles ont été remplacées par du tissu conjonctif plus ou moins dense, à fibrilles plus ou moins déliées. A un moment donné, les vésicules se sont affaissées par suite de la résorption de leur contenu ; les vaisseaux capillaires ont en grande partie disparu, laissant après eux des amas pigmentaires. Alors le parenchyme pulmonaire paraît presque complètement composé de tissu conjonctif (Heschl). C'est là le dernier terme de la métamorphose fibreuse.

Les tissus ainsi modifiés peuvent subir cependant encore une altération nouvelle. Ils sont frappés de dégénération graisseuse; ils se ramollissent ou suppurent. Par suite, il se forme un genre particulier d'abcès au centre des parties indurées ; mais c'est là un point sur lequel nous aurons à revenir plus longuement.

Lésions concomitantes. — Lorsque l'induration grise a envahi la totalité ou la presque totalité d'un lobe, celui-ci adhère en général fortement aux parois thoraciques, la plèvre qui l'enveloppe de toutes parts et lui forme une espèce de coque fibreuse, est considérablement épaissie ; il n'en est plus ainsi lorsque l'induration est moins étendue et qu'elle siège dans les parties centrales : dans deux cas de ce genre observés par MM. Hardy et Béhier, la plèvre était parfaitement saine.

Dans l'excellent article sur la pneumonie chronique qui fait partie de leur *Traité de pathologie interne*, MM. Hardy et Béhier indiquent l'augmentation de volume du poumon parmi les caractères anatomiques de la maladie [1] ; ce caractère nous

[1] *Traité de pathologie interne*, t. II, p. 642.

semble devoir appartenir seulement aux premiers degrés de la maladie, car dans la plupart des observations accompagnées de relations nécroscopiques un peu détaillées que nous avons compulsées, et où le début de l'affection remontait à une époque éloignée, on a noté un certain degré d'atrophie des parties indurées du poumon. Le poumon droit, atteint dans sa totalité, était environ d'un tiers moins volumineux que le gauche dans notre observation III ; dans l'autre cas, le lobe inférieur droit était seul atteint, et son volume avait diminué d'environ moitié (observ. I).

Dans ces deux cas, les tuyaux bronchiques au niveau des parties indurées n'avaient subi aucune dilatation ; ils présentaient seulement à leur surface interne un peu de rougeur due à l'injection de la membrane muqueuse. Les mêmes faits sont signalés dans deux observations que M. le docteur Monneret a bien voulu nous communiquer. MM. Grisolle, Raymond, Hardy et Béhier ne signalent pas la dilatation des bronches dans leurs descriptions des altérations de la pneumonie chronique ; M. Chomel en parle comme d'un fait tout à fait accessoire. M. Durand-Fardel [1], qui a observé surtout des vieillards, admet au contraire qu'il existe des rapports fréquents entre a

dans les cas où la maladie, remontant à une époque éloignée, la métamorphose fibreuse est la plus prononcée.

On a le plus souvent noté, dans les relations nécroscopiques, d'une manière expresse, l'absence de tubercules, et dans les parties indurées et dans les parties restées saines du poumon.

Siège, étendue. — Dans la majorité des cas qui ont été rapportés, l'induration pulmonaire s'étendait sans interruption de continuité, à une partie plus ou moins considérable d'un lobe, ou même d'un poumon. Dans notre première observation, un poumon tout entier était induré; dans la deuxième, l'altération avait envahi la totalité d'un des lobes inférieurs. Le plus souvent, suivant Chomel (cinq fois sur huit), elle occupait les régions inférieures; une fois seulement le lobe supérieur avait été atteint seul. M. Durand-Fardel a été conduit, au contraire, par l'analyse de ses propres observations, à admettre que le lobe supérieur est plus souvent atteint que ne l'est l'inférieur, mais il a certainement réuni dans une même catégorie des formes très diverses d'affections pulmonaires. Quoi qu'il en soit, les questions relatives au siège le plus habituel des altérations pulmonaires dans la pneumonie chronique simple ne nous paraissent pas pouvoir être résolues quant à présent d'une manière définitive, en raison du petit nombre d'observations suffisantes que l'on possède sur ce sujet.

D. *Foyers gangréneux. — Abcès chronique. — Vomique ichoreuse.* Avenbrugger et Corvisart.

α. Une observation consignée dans la clinique de M. Andral [1], et depuis maintes fois reproduite, semble démontrer que, dans certains cas, la gangrène peut éclater au sein d'un

[1] *Clinique médicale*, t. III, obs. 64, p. 416.

lobe pulmonaire induré par le fait de l'inflammation chronique. D'après un travail du docteur Traube (de Berlin), dont nous ne connaissons malheureusement pas tous les détails[1], ce genre d'accident serait même dans l'espèce assez fréquent, puisque sur quatorze cas de gangrène du poumon observés par cet auteur, il y en a neuf qui paraissent avoir succédé à une pneumonie chronique avec induration du parenchyme pulmonaire. Mais, dans les cas de ce genre, l'insuffisance des détails concernant l'évolution et le mode de succession des symptômes, rend le plus souvent douteux si c'est bien la pneumonie qui a été l'affection primitive, ou si c'est, au contraire, la gangrène qui a précédé l'inflammation. L'observation suivante recueillie par nous, il y a plusieurs années, à l'hôpital de La Charité, paraît établir que la gangrène pulmonaire peut se développer d'une manière transitoire, accidentelle, chez un sujet qui aurait présenté auparavant des symptômes en rapport avec l'existence d'une pneumonie chronique ulcéreuse.

Observation I. — *Pneumonie chronique ulcéreuse.* — *Induration ardoisée occupant toute l'étendue du lobe inférieur du poumon*

ment et est devenu cacochyme. Il ne pouvait reprendre son travail que de temps en temps, et chaque hiver il se trouvait arrêté par des rhumes qui l'obligeaient à rester chez lui, il a eu plusieurs fois des crachements de sang pur.

Il y a deux ou trois mois, le malade fut forcé d'entrer à l'hôpital pour une *fluxion de poitrine*, pendant laquelle il y aurait eu des vomissements de sang abondants. A cette époque, les vésicatoires ont été à plusieurs reprises appliqués sur le côté droit de la poitrine.

Lors de l'entrée à l'hôpital, 16 juillet, le malade dit avoir été repris depuis huit jours ; mais malheureusement il ne répond qu'avec humeur, et ne peut nous donner sur cette dernière partie des antécédents des détails bien précis. Voici l'état dans lequel nous le trouvons : maigreur très prononcée, pommettes rouges et saillantes, œil brillant, peau chaude, pouls assez fréquent. Il se plaint de douleurs siégeant dans le côté droit de la poitrine dont il ne peut préciser le siège, peu de toux, expectoration assez abondante de crachats muco-purulents verdâtres, épais, arrondis, *n'ayant pas de fétidité*. Moiteur générale, il n'y a pas eu de frissons. Anorexie complète depuis huit jours. Langue couverte d'un enduit blanc très épais. *État local :* le cœur est à l'état normal, résonnance naturelle et même peut-être un peu exagérée, à la percussion, au niveau des deux espaces sous-claviculaires. A l'auscultation respiration sourde, difficile à entendre, mais absence de râles humides ou secs, de craquements, etc. En arrière, les deux sommets présentent les mêmes caractères. Le lobe inférieur du poumon gauche est très sonore et la respiration s'y fait normalement. A droite, on constate une matité très prononcée qui commence au niveau de la pointe de l'omoplate et qui se confond complètement par en bas avec la matité hépatique. Vers la partie la plus inférieure de la poitrine du même côté, *on obtient par la percussion, outre la résistance au doigt, un bruit comme tympanique mais profond et sourd.* L'auscultation, dans toute l'étendue des parties où la percussion a démontré l'existence de la matité, fait reconnaître l'existence d'un souffle bronchique éloigné, mélangé de râle sous-crépitant à grosses bulles. Dans l'en-

droit où, par la percussion, on a obtenu le son tympaniq
souffle prend le caractère du *souffle caverneux, et les râles*
du gargouillement à grosses bulles éclatant avec un bruit l
ment métallique; bronchophonie et nasonnement très pron
dans toute l'étendue du lobe inférieur, surtout au niveau
pointe de l'omoplate.

Le traitement a été : vésicatoire sur le côté droit de la poi
Tartre stibié, 0,10 centigrammes chaque jour en potion.
l'influence de ce traitement et de la diète, la fièvre n'a pas
à tomber et, au bout de huit jours, cet homme était à peu
dans l'état où il se trouvait lors de sa dernière rechute. Il m
mais a peu d'appétit, il a un peu de fièvre le soir, un p
toux, d'oppression quand il marche, d'ailleurs l'expectorati
peu abondante, muco-purulente, *non fétide.*

Le 30 juillet et les huit jours qui suivent, les crachats
devenus extrêmement abondants et la toux plus fréquen
sont formés par de la sérosité dans laquelle nagent des muc
d'un jaune verdâtre sale, ayant l'aspect des crachats des p
ques avec cavernes, mais ne prenant pas cependant la forme
mulaire. Ils sont extrêmement fétides et le malade répand a
une odeur manifestement gangréneuse (alors régnaient les gr
chaleurs). Pendant les huit jours que dure cet état, le m
s'affaiblit rapidement, maigrit de plus en plus, et est pris
diarrhée séreuse abondante que rien ne peut arrêter. Traite
usage de la créosote, toniques (vin de quinquina), opiacés,

Vers le 8 août, l'expectoration diminue et cesse de pré
l'odeur fétide; la diarrhée cesse en même temps; le malade re
courage et dit qu'il se sent renaître; l'appétit qui avait ces
vient complétement. Cependant les jambes commencent à e
le 19 les membres inférieurs sont le siège d'une anasarque
prononcée; le 21 les bourses commencent à se gonfler; cepe
les urines ne sont point albumineuses. L'état local de la poi
constaté à plusieurs reprises par l'auscultation et la percus
n'apprend rien de nouveau. Du 21 août au 25 septembre, ri
nouveau, le malade s'affaiblit de plus en plus. Un peu de
anhélation quand il marche, fièvre hectique le soir. Le 2

crachats sont redevenus très abondants, ils paraissent muco-purulents, verts, arrondis et présentent à leur centre une coloration d'un rouge vineux et évidemment produite par la présence de globules sanguins. Ils ne sont point du tout fétides ; en même temps, diarrhée incessante, comme cholériforme ; la face maigrit tout à coup d'une manière très remarquable et devient un peu violacée. Les extrémités se refroidissent, la peau des mains est violacée et les plis qu'on y imprime persistent longtemps. Le pouls est petit, misérable, presque insensible. Le malade succombe le 2 octobre, sans que rien ait pu modifier son état.

Autopsie faite le 4 octobre. — *Thorax*. A l'ouverture de la poitrine, les parties antérieures des deux poumons paraissent fortement distendues par l'air et d'une coloration pâle. Aucune adhérence ne retient les poumons aux parois thoraciques, si ce n'est à droite et en bas, au niveau du lobe inférieur.

En ce point le *lobe inférieur* droit adhère très intimement dans toute son étendue aux parties voisines ; à la face interne des côtes, au côté droit du corps des vertèbres correspondantes, au diaphragme. — Lorsque ces adhérences sont détruites, ce qui ne peut se faire qu'avec difficulté, on s'assure que les os sont tout à fait sains.

Ce lobe est environ *moitié moins volumineux* qu'à l'état normal, il est pesant et paraît à l'extérieur d'un brun rouge foncé. Une coupe est pratiquée dans son épaisseur, du bord postérieur vers la racine des bronches, de manière à le diviser en deux parties égales. On voit alors que le tissu pulmonaire, qui *résiste au scalpel à peu près comme le ferait un fibro-cartilage, présente une surface uniformément lisse, brillante, d'une couleur ardoisée foncée, parsemée de tractus blanchâtres d'aspect fibreux*, lesquels représentent évidemment le tissu cellulaire interlobulaire épaissi et circonscrivant des espaces polygonaux d'étendue variable. Les *tuyaux bronchiques* de deuxième et de troisième ordre se reconnaissent aisément, ainsi que les vaisseaux un peu volumineux, au milieu de ce tissu condensé, dans l'épaisseur duquel ils paraissent comme sculptés. Les premiers ne sont *nullement dilatés*. Leur membrane muqueuse présente une coloration d'un rouge très vif qui con-

traste avec la coloration ardoisée foncée du tissu ambiant. — Lorsqu'on examine attentivement, soit à l'œil nu, soit mieux encore à l'aide d'une loupe, le tissu circonscrit par les tractus fibreux dont nous avons parlé, on le voit subdivisé en un nombre considérable de petits polygones de deuxième ordre tous à peu près de même diamètre et paraissant présenter à leur centre une petite depression. L'ensemble de ces dépressions donne au tissu pulmonaire, examiné de près, un aspect spongieux.

Il ne s'écoule de la surface de section, quand on la comprime, qu'une très petite quantité d'un liquide légèrement trouble. Nous dirons plus loin quels sont les caractères microscopiques de ce suc.

Au voisinage de sa surface et au niveau de son bord postérieur le lobe pulmonaire est creusé d'une *excavation allongée*, dont le grand axe, dirigé de haut en bas, présente environ 1 décimètre d'étendue ; tandis que dans les sens transverse et antéro-postérieur le diamètre de l'excavation ne dépasse pas 2 ou au plus 3 centimètres. Les parois de cette excavation sont irrégulières, anfractueuses, on dirait qu'elles ont été taillées à l'emporte-pièce dans le tissu induré du poumon. Leur surface intérieure est lisse et formée par le tissu *pulmonaire lui-même* : il n'y a point de recouvrement membraneux. Cette cavité renferme un liquide d'une

Le *cœur*, de volume normal, est parfaitement sain.

Les *ganglions bronchiques* sont peu volumineux et ne contiennent pas de tubercules.

Abdomen. Le *foie* est parfaitement sain, non graisseux ; reins sains ; rate petite.

Intestin. Coloration violacée de la membrane muqueuse, de la fin de l'iléon et de tout le côlon. La muqueuse est tapissée par une matière blanche, visqueuse et tenace ; d'ailleurs pas de psorentérie, pas de gonflement des plaques de Peyer.

Analyse microscopique des parties altérées du poumon. — *A*. Le suc exprimé du tissu du parenchyme contient : 1° Une énorme quantité de granulations graisseuses, surtout au voisinage des excavations et de l'escarre ; 2° une assez grande quantité de cellules épithéliales pavimenteuses diversement altérées. La plupart contiennent des gouttelettes de graisse ; 3° quelques globules sanguins ; 4° des éléments fibro-plastiques très allongés, présentant pour la plupart des noyaux distincts, ces éléments sont assez rares ; 5° on trouve çà et là des cellules épithéliales pavimenteuses adhérant les unes aux autres et constituant par leur réunion des espèces de culs-de-sac. — *B*. Le tissu pulmonaire, examiné sur une tranche mince, est composé : 1° d'aréoles fibreuses ; les éléments fibro-celluleux ont des bords nets, très tranchés ; ils sont très abondants ; 2° dans les aréoles et entre les fibres, matière amorphe finement granuleuse et cellules épithéliales. — Le tout est infiltré d'abondantes granulations graisseuses.

Pendant les quinze jours qui ont précédé l'apparition des crachats à odeur gangréneuse, le malade dont nous venons de rapporter l'histoire présentait des symptômes qui avaient conduit au diagnostic suivant : induration occupant dans toute son étendue le lobe inférieur du poumon droit, excavation siégeant au sein des tissus indurés. La nature de cette induration était d'ailleurs restée indéterminée. Les signes de gangrène pulmonaire persistèrent pendant huit jours ; après quoi

ils cessèrent complètement pour ne plus jamais reparaître. A l'autopsie, on trouve le lobe inférieur du poumon droit induré dans toute son étendue, il présente tous les caractères de l'*Induration grise, plane*. Une excavation siège au niveau de son bord postérieur ; elle est dépourvue, à sa face interne, de toute espèce de revêtement membraneux, et semble sculptée dans l'épaisseur des tissus indurés. Le liquide contenu dans cette excavation avait l'aspect du pus très séreux. Il exhalait une odeur fade, mais nullement gangréneuse. Une petite escarre molle, jaunâtre, prête à se détacher, existait au voisinage de cette excavation. Elle ne répandait pas non plus l'odeur de gangrène proprement dite. Les bronches n'étaient nulle part dilatées, et il n'y avait pas traces de tubercules, soit dans les poumons, soit dans les autres organes.

Il nous paraît infiniment probable, d'après l'ensemble des faits, que, chez ce malade, la gangrène a frappé accidentellement un point quelconque des parois de l'excavation, et que telle a été l'origine des accidents graves qui se sont manifestés à un moment donné. La présence d'une petite escarre molle au voisinage de la grande excavation, rend cette opinion au moins fort probable. En tout cas, il est certain, et c'est là un point que nous tenons à faire ressortir, que l'excavation préexistait à la gangrène. Ceci nous conduit à parler des excavations ou abcès qui, dans la pneumonie chronique primitive, peuvent se former au sein même des parties indurées.

6. Avenbrugger et Corvisart [1] nous paraissent avoir décrit sous le nom de *squirrhe du poumon*, ce qu'on appelle aujourd'hui induration grise : or ces auteurs admettaient que la substance du squirrhe pulmonaire peut se fondre en une matière ichoreuse de manière à produire une sorte particulière

[1] *Loc. cit.*, p. 294, et *passim*.

de vomique, et ils cherchaient à distinguer de toutes les autres espèces de phtisie celle qui résulte de ce travail pathologiqne. — Le Dr Stokes [1] dit avoir rencontré plusieurs fois un abcès d'un volume considérable siégeant au milieu du lobe inférieur d'un poumon atteint d'une induration chronique. — Dans son intéressant travail sur la pneumonie et ses suites, le docteur Thomas Addison [2] décrit avec soin l'induration grise de la pneumonie chronique, et établit que les parties qui présentent ce mode d'altération peuvent subir une espèce particulière de ramollissement. Ce ramollissement, d'après l'auteur, s'opère lentement, quelquefois sur plusieurs points en même temps ; les excavations qui en sont la conséquence siègent habituellement dans les lobes inférieurs ou moyens ; mais ils peuvent cependant aussi occuper les lobes supérieurs. Dans plusieurs cas il a été constaté que les lobes indurés, de même que les autres parties de l'organe respiratoire, étaient tout à fait exempts de tubercules. MM. Hardy et Béhier [3] ont rencontré deux fois de petits abcès siégeant au milieu d'un lobe pulmonaire frappé d'hépatisation chronique : « Dans le premier cas, deux excavations séparées l'une de l'autre occupaient la partie postérieure du lobe inférieur du poumon droit ; la plus grande, qui eut contenu une petite pomme d'api, était remplie d'un liquide puriforme, rosé, paraissant être du pus mêlé à du détritus pulmonaire sans odeur gangréneuse. Les parois étaient anfractueuses, irrégulières, dénuées de fausses membranes ; elles paraissaient formées par le tissu pulmonaire lui-même, on y voyait béantes des bronches du volume d'une plume de corbeau. Dans l'autre observation il n'existait qu'une excavation située de même vers le bord postérieur et près du sommet du lobe supérieur

[1] Stokes. — *Diseases of the chest.*, p. 307.
[2] *Observat on pneumonia and its consequences* (*Guy's Hospital Reports*, 2e série, 1843, p. 365, rid. pl. VI et pl. III).
[3] *Loc. cit.*, p. 643.

du poumon droit; elle pouvait contenir un petit œuf de poule, et renfermait une petite quantité d'un pus grisâtre, bien lié, sans débris de tubercules... La coupe des parois faisait voir qu'elles étaient formées par le parenchyme pulmonaire lui-même durci et imperméable [1]. »

Nous devons à l'obligeance de M. le docteur Monneret de pouvoir insérer l'observation suivante, qu'il a recueillie en 1847 à l'hôpital Bon-Secours, et qui est un bel exemple de pneumonie chronique simple ulcéreuse, terminée par la formation d'excavations multiples dans les parties indurées.

Obs. II *Pneumonie chronique. — Induration grise des poumons. — Excavations multiples. — Pas de tubercules.*

Colin, âgée de vingt et un an, bijoutière, non mariée, entrée à l'hôpital Bon-Secours, salle Sainte-Anne, le 20 février 1847.

Sa santé est habituellement bonne. Elle raconte que, dans les premiers jours de janvier, elle a commencé à tousser et à éprouver une notable oppression lorsqu'elle faisait quelque mouvement et se livrait à un travail fatigant. L'écoulement des règles qui étaient venues à leur temps ordinaire, est supprimé par l'exposition des mains à un froid très vif. C'est à cette cause qu'elle attribue sa maladie actuelle et surtout l'oppression et la toux. Elle ne se rappelle pas avoir ressenti de frissons ni de point de côté; seulement elle assure que, trois à quatre jours après s'être exposée au froid, elle fut prise de fièvre et rendit une petite quantité de sang mêlé aux crachats. Elle fit peu attention à cet accident et put continuer son travail, quoique imparfaitement, durant huit à dix jours. Elle s'alita ensuite, et son mal fut traité par des boissons adoucissantes et l'application de sangsues au siège.

Elle dit que c'est pour la première fois qu'elle s'enrhume ou du moins que la maladie dure aussi longtemps. Jamais elle n'a eu d'hémoptysie ni de maladie qu'on puisse rapporter aux organes

[1] *Loc. cit.*

pectoraux. Quand elle est entrée à l'hôpital, elle n'offrait aucun signe d'amaigrissement, quoiqu'elle fût souffrante depuis un mois et demi. Les règles avaient reparu à leur époque habituelle.

État actuel. — 24 février. Du côté droit, depuis la clavicule jusqu'à la quatrième côte, on perçoit *une vibration pectorale intense;* le son est moins clair ; souffle très marqué, superficiel et venant dans l'oreille. Bronchophonie très forte. En arrière, point de voussure appréciable, matité dans toute la hauteur du poumon, la fosse sus-épineuse exceptée ; souffle et bronchophonie imitant le souffle caverneux et la pectoriloquie au point de faire croire à l'existence d'excavations superficielles ou vastes. La respiration n'est nullement gênée quand la malade ne fait pas de mouvements. Tous les décubitus sont possibles. Toux rare, expectoration nulle.

Pointillé et rougeur de la pointe de la langue ; soif médiocre ; constipation.

(Tisane pectorale, eau de Sedlitz à 45 grammes. Saignée, ventouses scarifiées sur la partie droite du thorax).

22 et 23. Le sang n'a pu être examiné. Le pouls est à 120 ; la respiration à 28. Mêmes signes physiques, si ce n'est que pendant la toux on entend un râle crépitant qui imite le bruit de taffetas lointain. Quatre ou cinq selles.

L'affection est considérée d'abord comme une pneumonie aiguë et traitée comme telle. (Tartre stibié, 25 centigrammes ; large vésicatoire sur la partie postérieure droite de la poitrine).

24. Le soir il existe un redoublement fébrile très manifeste. A la visite du matin, le pouls est à 132, la peau très chaude, aride, l'expression faciale naturelle, la langue sèche, pointillée. Plusieurs vomissements provoqués par l'émétique, huit à dix selles. (Pectorale sucrée ; tartre stibié, 30 centigrammes ; opium, 3 centigrammes).

25. Mêmes signes physiques ; le souffle est plus fort qu'à l'époque de l'admission de la malade à l'hôpital. Quand on la fait tousser, on perçoit un râle muqueux très abondant dans toute la partie antérieure du poumon droit ; en arrière, du râle sous-crépitant (35 centigrammes de tartre stibié).

26. Redoublement fébrile très intense dans la soirée ; sentiment de faiblesse et de fatigue extrême ; vomissements répétés ; disparition du râle crépitant en arrière ; langue humide, ventre souple, indolent. (Même traitement).

27. Pouls à 140 ; la respiration est gênée, 32 inspirations pénibles.

L'état de la malade est exactement le même les jours suivants. Le 2 mars, le côté droit de la face est très rouge. Une dyspnée intense, accusée par la malade, est survenue dans la soirée, respiration, 40 ; pouls, 124. Râle crépitant dans les fortes inspirations ou pendant la toux, perçu dans toute la partie postérieure droite. (Traitement : tisane pectorale, on suspend l'usage de la potion stibiée).

Les symptômes ne changent pas jusqu'au 6 mars. A cette époque, les règles reparaissent à leur temps ordinaire. Cependant la fièvre continue toujours ; le pouls est à 140 ; la respiration à 40 ; même râle sous-crépitant. Toux plus fréquente, expectoration de crachats rares, transparents et visqueux comme du verre fondu.

(Traitement : potion avec extrait de quinquina, 6 décigrammes, pilules de cynoglosse, bouillons).

13. Chaleur vive de la peau ; dyspnée ; intelligence présente.

14. Pouls, 168 ; respiration, 60 ; délire pendant la nuit ; cyanose du visage ; dyspnée extrêmes pupilles dilatées ; expression de stupeur ; expectoration de crachats de couleur jus de pruneau.

Autopsie le 15. Temps froid.

Poumon droit. — 600 grammes de liquide séro-purulent dû à un épanchement.

Le poumon est libre de toute adhérence, malgré l'existence d'une pleurésie toute récente, marquée par l'existence de quelques fausses membranes molles et faciles à déchirer. En divisant le lobe supérieur du poumon droit dans toute sa hauteur, on trouve, disséminées çà et là, *huit cavités* irrégulières de la grosseur d'une noisette, contenant de la matière purulente blanchâtre ; *aucun détritus de tubercule ramolli.* Plusieurs sont rapprochées et communiquent entre elles. Quelques-unes sont tapissées

de fausses membranes encore molles et mal organisées. La paroi interne des autres est inégale, anfractueuse. Le tissu pulmonaire y est à nu, induré et fortement imprégné de matière mélanique. On voit les bronches aboutir à ces cavités qui me paraissent évidemment formées par la suppuration et le ramollissement inflammatoire du tissu pulmonaire. *Dans la paroi de ces abcès on ne trouve aucune matière qui ressemble à du tubercule crû ou en voie de ramollissement.*

Entre les cavités pathologiques dont il vient d'être question, *le tissu est sillonné par un grand nombre d'intersections blanchâtres, dues aux cloisons celluleuses* et aux vaisseaux épaissis et oblitérés ; ailleurs il existe dans les lobules une coloration grisâtre, ou plutôt une sorte de décoloration, de transparence des tissus au milieu desquels on découvre de nombreuses taches de mélanose naturelle (pneumonie chronique grise). La disposition cloisonnée des lobules dans les points que j'ai indiqués est encore plus manifeste dans les lobules indurés en gris. On n'y aperçoit qu'avec peine les petites bronches.

Enfin, la plèvre présente en trois points des taches blanchâtres qui correspondent à du tissu pulmonaire infiltré de pus concret.

Lobe moyen. Il est presque entièrement transformé en un tissu grisâtre, transparent, dense, résistant, presque fibreux, duquel ne s'écoule, par une forte pression, que du liquide séreux. A son bord postérieur, emphysème extra-vésiculaire.

Lobe inférieur. A la partie supérieure se trouve *une cavité de la grosseur d'une noix*, renfermant du pus liquide. La paroi est formée par du tissu pulmonaire dur, friable, jaunâtre et fortement infiltré de pus concret. Pas de fausses membranes dans la cavité pathologique. Le reste du lobe inférieur est dur, friable, non crépitant, non granulé, rougeâtre et ne laisse écouler qu'à grand'peine un liquide séro-sanguinolent.

La membrane muqueuse des bronches est d'un rouge vif, carminé, qui s'étend jusque dans les plus petites bronches. Celles-ci sont pleines d'un liquide purulent, blanchâtre et très épais.

Les ganglions bronchiques sont hypertrophiés, mais ne contiennent pas la moindre trace de matière tuberculeuse. Je l'ai inutile-

ment cherchée soit dans le poumon droit, soit dans le poumon gauche qui était sain ; je n'ai rien rencontré qui y ressemblât, et l'examen microscopique a achevé de confirmer mon opinion.

Les détails anatomiques qui accompagnent les observations de MM. Monneret, Hardy et Béhier et la nôtre propre, sont fort explicites. Les excavations trouvées au centre du tissu pulmonaire induré n'étaient point d'origine tuberculeuse ; elles ne présentaient aucun des caractères des ampoules qui résultent de la dilatation d'un rameau bronchique. L'histoire de la maladie, dans les observations I et II, tend à prouver en outre, que les cavités dont il s'agit s'étaient formées à une époque plus ou moins éloignée du début des accidents thoraciques, et alors que l'induration pulmonaire était déjà ancienne. Enfin, dans l'observation I, on pouvait suivre, pour ainsi dire dans toutes leurs phases, les métamorphoses qu'éprouvent probablement dans tous les cas de ce genre les tissus indurés, avant que la période de ramollissement ne soit décidément constituée. En effet, les différents éléments qui constituent le parenchyme pulmonaire avaient subi à divers degrés la dégénération graisseuse. Cette dégénération était surtout avancée au voisinage de l'excavation qui siégeait au niveau du bord postérieur du lobe inférieur droit ; elle était très manifeste encore en un point situé au voisinage de cette grande excavation, et où l'on rencontrait une sorte d'escarre, molle, jaunâtre, arrondie, du diamètre d'une pièce de 1 fr., encore adhérente aux parties voisines, et qui exhalait une odeur assez forte, mais non gangréneuse [1].

[1] On peut rapprocher de cet ordre de faits l'observation intéressante rapportée par M. le professeur Cruveilhier dans la 32e livraison de l'*Atlas d'anatomie pathologique* (pl. VI). Dans ce cas, un travail d'inflammation aiguë s'était emparé du tissu pulmonaire préalablement induré ; un fragment de poumon s'était séparé du reste de l'organe, et flottait dans une vaste excavation aux parois de laquelle il était appendu par un mince pédicule.

De tout ceci nous croyons pouvoir conclure que les observations d'Avenbrugger, Corvisart, Stokes, Addison et quelques autres, étaient parfaitement fondées, et que les parties d'un poumon atteintes d'induration grise peuvent, ainsi que ces auteurs l'avaient annoncé, être le siège d'un mode particulier de ramollissement, qui aboutit à la formation d'ulcérations, d'excavations pulmonaires plus ou moins spacieuses ; ces excavations renferment un liquide ichoreux, séro-purulent, d'autres fois même purulent ; leurs parois peuvent, dans quelques circonstances, devenir le siège d'une fonte gangréneuse (obs. I). Enfin, dans d'autres cas, la gangrène paraît être primitive et précéder l'ulcération. Les relations intimes qu'on sait exister entre le ramollissement, l'ulcération et la gangrène permettent d'ailleurs d'admettre que tous ces faits, en apparence si divers, doivent rentrer dans une même catégorie, et que ce sont là des modes variés d'un processus morbide toujours le même au fond[1]. On pourrait, ce nous semble, désigner sous le nom de *pneumonie chronique ulcéreuse*[2] cette forme de la maladie dans laquelle la fonte ichoreuse s'empare du poumon induré, par suite d'un travail d'inflammation lente[3].

[1] Voyez sur ce sujet, Paget, *Lectures on inflammation. — On ulceration*, lect. v. London, 1850.

[2] Mon ami le docteur Gubler a eu l'obligeance de me communiquer une note relative à un malade qui succomba après avoir présenté tous les signes de la phtisie tuberculeuse : Souffle caverneux et râles caverneux prononcés, surtout à la base du poumon droit, fièvre hectique, etc. — A l'autopsie on trouva tous les caractères de la pneumonie chronique avec ulcérations. Une des cavernes contenait une concrétion solide d'une forme irrégulière. L'analyse démontra que ce calcul était composé de carbonates et de phosphates terreux, dont les particules étaient cimentées par de la matière animale. — « Ce calcul, » dit M. Gubler en terminant la note dont il s'agit, « est donc tout à fait comparable aux concrétions phosphatiques qui se forment dans la vessie lorsque l'urine reste ammoniacale, et que j'ai vu se déposer à la surface des calculs biliaires dans des cas de cholécystite secondaire ». Il n'y a pas de trace de tuberculisation.

[3] Elle ne répondrait point à la phtisie ulcéreuse de Bayle, qui bien évidemment n'était autre chose qu'une forme de la gangrène du poumon.

II.

Évolution. — Formes de la maladie. — Symptômes généraux. — La pneumonie chronique peut se développer de deux manières ; tantôt elle succède aux symptômes plus ou moins manifestes d'une pneumonie aiguë, tantôt, au contraire, elle débute avec des commencements obscurs, insidieux. Le premier cas paraît être le plus fréquent ; telle est du moins l'opinion qu'on trouve exprimée dans les articles de MM. Chomel, Hardy et Behier ; telle est aussi celle à laquelle nous sommes conduits par la comparaison des observations. — On peut rechercher d'abord s'il existe dans le premier cas quelques phénomènes qui marquent d'une manière particulière la transition de l'état aigu à l'état chronique : « On voit d'abord, dit M. le professeur Grisolle [1], la maladie s'amender, en apparence-du moins ; la fièvre diminue ou cesse même tout à fait. La douleur thoracique disparaît ; les crachats perdent leur viscosité ainsi que leur coloration hémorragique ;

trouve signalée dans des observations où l'on a pu assister aux premiers débuts de l'affection, mais ce ne serait point là un caractère d'une valeur absolue, propre, par exemple, à présager que telle pneumonie, plutôt que telle autre, menace de se constituer à l'état chronique. On sait, en effet, par les observations de M. le professeur Grisolle, qu'un lent retour du poumon à l'état normal est un fait commun, sinon même habituel, à la suite des pneumonies les mieux guéries. La faiblesse du bruit respiratoire, une respiration rude mêlée de râles sous-crépitants, tels sont souvent les seuls indices de cette résolution imparfaite; mais on a vu cependant des cas où le souffle tubaire, la bronchophonie et une matité plus ou moins prononcée ont pu persister pendant deux ou trois mois après la guérison complète d'une pneumonie, sans qu'il y ait jamais eu pour cela la moindre tendance à la récidive, le moindre retour des accidents fébriles. Les cas de ce genre n'appartiennent évidemment pas, au moins d'une manière directe, à l'histoire de la pneumonie chronique[1] : on pourrait les interpréter, ce nous semble, en admettant que les matériaux d'exsudation ne se sont point résorbés et ont pu séjourner pendant longtemps au sein du parenchyme pulmonaire sans qu'il y ait eu cependant coexistence d'un travail inflammatoire. Quoi qu'il en soit, lorsque la pneumonie doit se perpétuer à l'état chronique, les phénomènes généraux, s'ils se sont effacés déjà pendant un temps plus ou moins long, ne tardent pas à reparaître, et alors deux cas peuvent se présenter : tantôt la réaction acquiert d'emblée les caractères plus ou moins tran-

[1] On trouve deux exemples de ce genre dans la thèse de M. Raymond. Il les désigne sous le nom de *pneumonie chronique;* ce sont les deux seuls cas de guérison qu'il rapporte. Un autre fait semblable, recueilli dans le service de M. Rayer, a été inséré dans la *Gazette médicale*, 1846. MM. Aran et Hérard m'ont dit avoir observé récemment chacun un cas de pneumonie avec persistance des phénomènes locaux pendant plusieurs mois après la cessation du mouvement fébrile. Ces cas-là sont sans doute loin d'être rares.

chés de la fièvre hectique, tantôt, au contraire, il y a préalablement réapparition momentanée de l'état aigu ou, autrement dit, rechute.

Au bout d'un temps variable, la fièvre hectique se dessine d'une manière plus prononcée, plus persistante. Chaque soir, la peau est chaude et la face s'anime ; il y a quelquefois des sueurs nocturnes profuses [1] ; bientôt la nutrition s'altère, et les malades dépérissent. On a mentionné, dans plusieurs cas, l'existence d'un œdème siégeant aux membres inférieurs. En un mot, on observe un ensemble de phénomènes qui, joints aux symptômes thoraciques tels que toux, dyspnée, etc., reproduisent tous les traits les plus habituels de la phtisie pulmonaire tuberculeuse. La phtisie galopante elle-même pourra être simulée jusqu'à un certain point par la pneumonie chronique, ainsi qu'on peut le voir d'après l'observation que nous a communiquée M. Monneret. Chez la femme qui fait l'objet de cette observation, l'évolution de la maladie a été relativement rapide ; la peau était constamment brûlante, le pouls d'une grande fréquence, la toux répétée, la dyspnée intense. En même temps, l'auscultation et la percussion faisaient constater l'existence d'une induration et d'excavations

avaient le caractère de sueurs critiques, puis la décroissance des phénomènes locaux s'est effectuée d'une manière lente et progressive (Raymond, Chomel).

On ignore, quant à présent, si la formation des abcès ou des excavations dans les parties indurées s'annonce par quelques phénomènes généraux particuliers. Les signes obtenus par l'examen physique de la poitrine, ou encore l'expectoration soudaine d'une grande quantité de pus [1], paraissent seuls pouvoir la révéler. Il n'en serait pas de même dans les cas où il y a fonte gangréneuse ; alors, outre l'hémoptysie, l'odeur fétide de l'haleine et des crachats, on aurait à constater un ensemble de symptômes graves, résultant de la résorption des matières putrides puisées dans le foyer gangréneux (obs. I).

Deux mois et demi, trois ou quatre mois suffisent souvent pour que la pneumonie chronique accomplisse toutes les phases de son évolution. Mais, dans d'autres circonstances, la durée de la maladie est beaucoup plus longue et paraît pouvoir dépasser une année (obs. I). Les malades qui succombent, même rapidement, n'ont pas pour cela nécessairement des excavations dans les poumons (obs. III). — Cependant, la pneumonie chronique ulcéreuse paraît être plus rapidement fatale que les autres formes de la maladie.

L'observation suivante, recueillie par nous à l'hôpital de la Pitié en 1850, est un bel exemple de pneumonie chronique non ulcéreuse (induration grise avec métamorphose fibreuse très avancée), occupant le poumon droit dans toute son étendue. On peut y étudier l'évolution de la maladie, du moins dans les premières phases de son développement, car, à une certaine époque, un abcès volumineux, bientôt suivi d'un décollement considérable, se développe dans les parois thoraciques et vient modifier le cours naturel des choses.

[1] Wunderlich. — *Patholog. u. Therapie*, 3 Bd., p. 365.

Obs. III. — *Observation de pneumonie chronique succédant à une pneumonie aiguë. — Carie de plusieurs côtes, abcès ossifluents.— Mort quatre mois après le début de la maladie. — Autopsie. — Induration grise dans toute l'étendue du poumon droit. — Pas traces de tubercules.*

Le nommé Champion, bonnetier, âgé de soixante et un ans, est admis à l'hôpital de la Pitié, le 30 mars 1850, salle Saint-Raphaël, n° 6. — C'est un homme d'une constitution moyenne, d'apparence assez chétive. Cependant il dit se porter bien habituellement. Toutefois il tousse depuis quelques mois et il a un peu maigri. Il y a cinq jours, frisson, point de côté, crachats rouillés. Le jour de l'entrée on constate : au sommet du poumon droit, de la matité en avant sous la clavicule et en arrière au niveau de la fosse sus-épineuse. A l'auscultation, souffle bronchique mêlé de râle sous-crépitant. Le murmure vésiculaire paraît affaibli au niveau de la partie postérieure du lobe inférieur ; on le perçoit cependant et il paraît mélangé de râles muqueux fins. Réaction fébrile de moyenne intensité ; prostration, pas de délire ; crachats rouillés caractéristiques. — Le 1er avril, même état local : 100 pulsations ; délire la nuit. — Le 2 avril, état adynamique très prononcé, cra-

état général, même état local ; le souffle et la matité persistent au sommet ; bronchophonie intense et matité au niveau du lobe inférieur ; on n'y *perçoit pas de souffle, mais le murmure vésiculaire ne se perçoit pas non plus distinctement* ; *il y a comme un silence.* Cependant point d'égophonie. — Le 18, le malade, qui jusque-là n'avait pris que des bouillons et des potages, assure avoir très faim. On lui accorde une portion d'aliments. — Du 18 au 29, le malade se lève, mais il a peu de force, il mange à peine ; un peu de fièvre le soir ; toujours même état local ; le 29 le malade a eu du frisson le matin. Il y a eu de la dyspnée, la respiration est redevenue fréquente, la fièvre reparaît, râle crépitant mélangé au souffle bronchique ; une épistaxis. — Le 30, application d'un vésicatoire sur la partie postérieure et moyenne de la poitrine à droite. — 6, 7, 8, 9 mai, le malade se dit mieux, mais il a toujours des frissons erratiques, le soir les yeux sont injectés, les pommettes rouges ; il a peu d'appétit et mange à peine : les signes d'induration pulmonaire persistent. — Le 9 mai, la pointe de l'omoplate droite est soulevée par un abcès profond. Une incision pratiquée au sommet de la tumeur donne issue à 500 grammes environ de pus bien lié. — Du 6 mai au 1er juin, on ouvre plusieurs fois l'abcès, l'orifice s'étant refermé. Le pus est toujours abondant, mais il devient de plus en plus séreux ; pendant ce temps l'état général est toujours fâcheux ; fièvre hectique, amaigrissement rapide ; cependant il n'y a pas de dévoiement ; tous les signes d'induration pulmonaire persistent. Pendant ce temps, peu de toux, expectoration muco-purulente peu abondante, pas de sueurs nocturnes. — Pendant le mois de juin, l'ouverture faite à l'abcès devient fistuleuse, il s'en écoule constamment une petite quantité de pus séreux. Le poumon est examiné à plusieurs reprises, les signes physiques indiquent toujours l'existence d'une induration. Le malade continue à maigrir, mais il n'y a ni toux ni oppression, il n'a pas de dévoiement, *pas de sueurs la nuit.* Il mange à peine la moitié de la portion d'aliments qui lui est accordée. — Du 1er au 19 juillet, l'état général s'aggrave graduellement, la fièvre hectique persiste, mais *il n'y a pas de sueurs la nuit. Pas de diarrhée, plutôt de la constipation, pas d'infiltration*

des membres inférieurs. L'expectoration qui était depuis longtemps peu abondante, muco-purulente, devient le 9 juillet très abondante. Les crachats ont jusqu'à un certain point la forme nummulaire et l'apparence du pus, ils n'ont point d'odeur fétide Voici le résultat de l'examen de la poitrine fait ce jour-là : poumon gauche, rien à la percussion non plus qu'à l'auscultation, si ce n'est une rudesse assez prononcée du murmure vésiculaire avec mélange de râles vibrants. Poumon droit : en avant, sous la clavicule, matité assez prononcée ; murmure respiratoire éloigné, difficile à percevoir. En arrière, matité dans toute l'étendue de la poitrine par l'auscultation au niveau du lobe supérieur, murmure indistinct, faible et lointain, résonnance de la voix au niveau du lobe inférieur ; souffle tubaire très prononcé dans toute l'étendue du lobe, mêlé de râle muqueux à grosses bulles, à timbre métallique et simulant le gargouillement. Cependant, il y a bronchophonie et non pectoriloquie. L'auscultation, pratiquée depuis à plusieurs reprises, ne donne pas toujours le même résultat : ainsi, *tantôt il paraît y avoir silence complet dans toute l'étendue des lobes inférieurs et supérieurs ; tantôt, au contraire, on perçoit du souffle tubaire mélangé de râle muqueux à timbre métallique*. On a omis de noter si, à cette variation dans les symptômes, correspondaient quelques variations dans l'abondance de l'expectoration. Le ma-

l'ouverture du foyer dont la face interne est recouverte d'une membrane pyogénique tomenteuse, assez épaisse; on voit que les muscles intercostaux, au niveau des troisième, quatrième, cinquième et sixième côtes, sont dénudés, disséqués, verdâtres, détruits en plusieurs points. La face externe des côtes est elle-même mise à nu çà et là, et on y observe par places, tantôt les caractères de la carie, tantôt ceux de la nécrose. La face interne des côtes n'est d'ailleurs point altérée. Il n'existe *entre la cavité de l'abcès et celle de la poitrine aucune communication*. La plèvre pariétale, très épaissie, remplit les espaces intercostaux dans les points où les fibres musculaires sont dissociées.

Poitrine. — *Poumon gauche*, volumineux, crépitant, parfaitement sain dans toute son étendue; *on n'y trouve pas traces de tubercules.* — *Poumon droit.* Il adhère de toutes parts tant au péricarde, qu'aux parois thoraciques et au diaphragme. Les adhérences sont anciennes, fortement organisées et le poumon ne s'enlève qu'avec la plus grande difficulté. La plèvre, très épaissie, lui constitue une sorte de coque fibreuse, de couleur jaunâtre et d'environ 4 millimètres d'épaisseur. Le *poumon droit* est environ d'un tiers moins volumineux que le gauche. Il est lourd, son tissu est très dense, nullement friable, le doigt ne peut y pénétrer. Une section y est pratiquée dans le sens de l'axe longitudinal qui le divise en deux parties à peu près égales. Le tissu résiste au scalpel comme le ferait un fibro-cartilage. On reconnaît sur la surface de section que les trois lobes sont pour ainsi dire réunis en un seul et que l'altération est exactement la même dans toute l'étendue du poumon. La surface de section est lisse, *non granuleuse*, d'une coloration grise tirant sur le bleu avec des marbrures noirâtres irrégulièrement disposées. Il ne s'en écoule qu'un peu de liquide jaunâtre, lequel paraît venir surtout des *bronches*. *Celles-ci ne sont nullement dilatées.*

Quand on examine plus attentivement la surface de section, on la voit divisée fort régulièrement par des traînées cellulo-fibreuses qui subdivisent le poumon en lobules manifestement plus petits qu'ils ne le sont dans l'état normal. Ces cloisons celluleuses sont pâles, blanchâtres, peu *vasculaires, très résistantes, d'aspect liga-*

menteux. Elles envoient dans l'intérieur des lobules des prolongements fibro-celluleux de même aspect, mais de plus en plus déliés, et qui subdivisent le lobule en lobules secondaires, puis en lobules tertiaires. L'aire polygonale de ces aréoles présente seule la coloration ardoisée et le piqueté mélanotique. Les derniers cloisonnements, visibles seulement à la loupe, paraissent marqués non plus par des tractus fibreux seulement, mais en outre par la matière noire du poumon disposée régulièrement sous forme de liséré le long de ces tractus. Ce poumon ne contient *pas de tubercules*. Le cœur est peu volumineux, flasque, non altéré. Les autres viscères, examinés avec soin, n'ont présenté aucune altération.

Symptomes locaux. — A. Lorsque l'état chronique est constitué, la douleur de côté est souvent à peine marquée. — La dyspnée est elle-même peu prononcée ; cependant elle constitue parfois un des phénomènes prédominants, dans le cas principalement où la maladie affecte les allures de la phtisie galopante (obs. II). — La toux, en général peu intense, peut prendre le caractère convulsif[1]. — L'expectoration habituelle est modérée ; quelquefois elle devient momentanément abondante, et prend l'aspect purulent dans le cas où la cavité d'un abcès se met en communication avec les tuyaux bronchiques[2].

aux parties du poumon jusque-là restées saines (obs. II). — Des hémoptysies répétées se sont montrées dans plusieurs cas.

B. L'auscultation et la percussion de la poitrine ne fournissent aucun signe qui soit véritablement propre à la maladie. La matité est absolue, comme dans l'épanchement pleurétique, lorsque la partie affectée du poumon est superficielle, et le doigt qui percute perçoit à un haut degré le sentiment de résistance ; mais elle n'a d'ailleurs aucun caractère particulier. Lorsqu'une excavation s'est formée, si elle est d'une certaine étendue et située au voisinage des parois thoraciques, elle peut donner un son tympanique vide, lequel devient plus clair et plus sourd, à mesure que la cavité devient plus grande. Dans quelques cas rares, la percussion détermine alors le bruit de pot fêlé [1]. — M. Monneret a constaté plusieurs fois que la *vibration thoracique* est accrue au niveau des parties indurées. — Par l'auscultation, on ne perçoit en général aucun phénomène dont l'existence ne puisse être prévue *à priori*. Ainsi, lorsqu'il n'existe pas d'excavation, il y a du souffle bronchique et de la bronchophonie. MM. Hardy et Béhier font remarquer toutefois que le souffle bronchique est tubaire, excessivement fort et simule le souffle caverneux dans des cas où il n'existe cependant pas de cavernes. Les râles qui accompagnent le souffle sont souvent volumineux et peuvent présenter un timbre métallique. M. Aran nous a dit avoir observé un cas où l'abondance et la grosseur des râles humides, jointes au siège de l'affection sous la clavicule droite, avaient fait porter le diagnostic d'une phtisie pulmonaire tuberculeuse. On fut fort étonné, lors de l'autopsie, de trouver la partie malade dure comme du cartilage, élastique, d'une couleur gris de fer,

[1] Skoda. — *Traité de la percussion*, etc. Paris, 1854. (Phénomènes qui accompagnent l'induration. — Voyez les détails de notre première observation).

sans dilatation bronchique, cavernes ou tubercules. Par contre, *l'auscultation a pu quelquefois ne donner que des signes négatifs;* c'est-à-dire qu'en pareille circonstance, on n'entendait ni murmure vésiculaire, ni aucun bruit pathologique, pendant l'inspiration et l'expiration [1]. Cette absence de murmure vésiculaire et de tout bruit anormal au niveau des parties indurées a été également notée dans une de nos observations (obs. III); seulement cela n'était point, dans ce cas, un phénomène permanent, car de temps en temps, le silence était remplacé par du souffle tubaire mélangé de râle muqueux à timbre métallique. On a malheureusement omis de noter si à cette variation dans les symptômes fournis par l'auscultation correspondaient quelques changements dans l'abondance ou la nature de l'expectoration. Cela eût été cependant fort intéressant; car dans la pneumonie aiguë, où l'absence de tout bruit respiratoire, normal ou anormal, s'observe quelquefois, ce phénomène paraît en général dépendre de l'obstruction des tuyaux bronchiques des parties hépatisées par une grande quantité de liquide visqueux ou par un bouchon d'exsudation concrète [2].



soit le sommet, soit toute l'étendue du poumon, que le rétrécissement est prononcé ; on le rencontrerait, au contraire, rarement dans les cas où le lobe inférieur seul est atteint. MM. Raimbert[1] et Cotton[2] font également figurer l'aplatissement du thorax parmi les symptômes de la pneumonie chronique ; mais ils n'apportent aucun fait précis à l'appui de leur manière de voir. Le poumon altéré par le fait de l'induration subit, comme on l'a vu, un certain degré d'atrophie. Conséquemment, il est possible que, dans quelques cas, les parois thoraciques suivent la partie malade dans son mouvement de retrait. C'est là un sujet de recherches.

Diagnostic. — A moins qu'on n'ait assisté aux premiers développements de la maladie, et qu'on n'ait pu recueillir à cet égard des renseignements précis et décisifs, il sera bien difficile, pour ne pas dire impossible, d'arriver au diagnostic de la pneumonie chronique. La tuberculisation pulmonaire, la dilatation des bronches étendue à tous les rameaux d'un lobe, la pleurésie chronique, telles sont les affections avec lesquelles on pourra surtout la confondre.

A. Pour ce qui concerne d'abord la *tuberculisation*, le siège habituel de l'altération pourrait fournir quelques indices ; ainsi, il est très peu commun que la tuberculisation occupe, au moins d'une manière exclusive et prédominante, le lobe inférieur d'un poumon, bien que cela se voie cependant quelquefois[3], principalement, il est vrai, chez les sujets peu avan-

[1] *Gaz. hebdomad.*, 1856.
[2] *Ibidem*.
[3] Sur 250 *phtisiques* observés par M. Hughes, chez un seul, les tubercules siégeaient exclusivement dans un des lobes inférieurs d'un poumon (*Guy's Hospit. Rep.*, p. 223, 1842). M. Piorry a rapporté plusieurs cas de tuberculisation prédominante des lobes inférieurs chez l'adulte. J'ai observé moi-même trois cas de ce genre : dans deux de ces cas il y avait des excavations nombreuses ; les lobes supérieurs étaient restés indemnes.

cés en âge, cas dans lequel la pneumonie chronique est infiniment rare. L'induration pneumonique occupe plutôt les lobes inférieurs que les supérieurs, ou tout au moins elle n'a pas de prédilection plus marquée pour ceux-ci que pour ceux-là. — La pneumonie chronique n'envahit qu'un seul côté à la fois ; elle se manifeste ordinairement par un engorgement limité ; l'induration tuberculeuse, au contraire, occupe le plus souvent plusieurs points d'un même poumon, sinon les deux organes, et y existe à des états différents, en rapport avec les époques différentes de son développement. — La pneumonie chronique du sommet simulera surtout la phtisie avancée ; et la confusion serait, on le conçoit, presque impossible à éviter, dans le cas où des excavations se seraient formées dans le lobe atteint d'induration pneumonique. — Si l'auscultation donnait des signes négatifs au niveau d'un point du poumon où la percussion accuserait cependant une matité intense avec résistance au doigt, cela indiquerait la pneumonie chronique plutôt que la tuberculisation. — La considération des symptômes généraux, du mode d'évolution de la maladie, ne semble pas pouvoir fournir, quant à présent, de données bien importantes. Sous ce dernier rapport, la phtisie lente, comme la phtisie

l'affection siège surtout au niveau des lobes inférieurs [1]. Mais dans la *dilatation des bronches* la fièvre existe rarement ou d'une manière très passagère, l'embonpoint se conserve ; d'ailleurs l'expectoration est très abondante, elle s'opère par crises, par secousses rapprochées, ou encore les mucosités remontent comme par flots et sont rejetées presque sans efforts. Ces données suffiraient sans doute pour conduire au diagnostic. Il peut arriver cependant quelquefois que dans les cas de dilatation des bronches, tout comme dans la pneumonie chronique, l'auscultation fasse constater, au niveau des parties malades, *une absence complète de bruit respiratoire* [2]. Mais c'est là, en pareil cas, un phénomène tout passager ; et pour peu que le malade fasse quelques efforts de toux, on peut voir presque aussitôt succéder au silence le plus absolu, le souffle bronchique le plus intense : pareille chose n'arrive point, suivant le docteur Rapp [3], quand le parenchyme pulmonaire, au lieu d'être simplement affaissé, comme cela se voit dans la dilatation bronchique, se trouve considérablement induré, ainsi que cela a lieu dans la pneumonie chronique.

C. Il serait sans doute fort difficile, dans certains cas donnés, de ne point confondre la pneumonie chronique avec la *pleurésie chronique partielle*, en effet, dans l'une et l'autre circonstance, il y a matité absolue, et il peut y avoir absence complète de bruit respiratoire normal ou anormal. La vibration thoracique exagérée que M. Monneret a constatée dans plusieurs cas de pneumonie chronique pourrait être ici d'un grand secours, puisqu'elle n'appartient pas à la pleurésie. Mais il n'est pas certain que l'exagération de la vibration se montre dans les cas de pneumonie où il y a absence de bruit respira-

[1] Barth. — *Rech. sur la dilat. des bronches*, 1856, p. 56.
[2] Banberger. — *Œsterr. Zeitschr.*, 1859, n° 3.
[3] Rapp. — *Wurzb. Verhandl.*, Bd. I.

toire, et l'on peut tout au moins élever des doutes à cet égard: dans les cas où la vibration exagérée a été notée jusqu'à présent, il y avait du souffle bronchique et de la bronchophonie intenses. Quoi qu'il en soit, les symptômes généraux ont, dans la pneumonie chronique, une importance et un caractère de gravité tout autres que dans la pleurésie partielle, et cela pourrait peut-être suffire, les circonstances aidant, à décider le diagnostic.

D. L'histoire clinique de la *carnisation* qui se développe quelquefois comme conséquence des pneumonies catarrhales à lente évolution, est encore toute à faire. Dans les cas très peu nombreux d'ailleurs où cette affection a été observée, elle avait simulé la phtisie pulmonaire[1]. Il serait impossible, quant à présent, d'indiquer les caractères à l'aide desquels on pourrait la distinguer de la pneumonie chronique proprement dite. Si cependant l'affection s'était développée à la suite d'une fièvre éruptive (rougeole) ou d'une fièvre typhoïde, l'idée de carnisation devrait peut-être plutôt venir à l'esprit que celle d'une pneumonie chronique.

par l'existence d'une gangrène circonscrite dans le poumon. Voici maintenant des symptômes qui n'appartiennent guère qu'au cancer[1] : hémoptysies très fréquentes, dyspnée souvent très intense, douleur pectorale quelquefois très prononcée. Par suite de la gêne que le dépôt cancéreux apporte à la circulation veineuse, il y a dilatation des veines superficielles et œdème partiel des parois thoraciques; puis, en dernier lieu, les symptômes de la cachexie cancéreuse se manifestent dans toute leur intensité.

Étiologie. — En ce qui concerne l'étiologie de la pneumonie chronique, on en est à peu près réduit à des conjectures. On a dit souvent que la pneumonie aiguë avait cette fâcheuse issue, lorsque le traitement avait été mal dirigé, et que surtout on n'avait pas assez insisté sur la médication antiphlogistique; mais on peut faire remarquer à ce sujet que fort souvent, principalement dans ces dernières années, les pneumomies aiguës ont été abandonnées à elles-mêmes, ou tout au plus traitées par des moyens qui équivalent à peu près à l'expectation pure. Cependant on ne les a pas vues, pour cela, passer plus communément à l'état chronique. Lorsque la pneumonie aiguë passe à l'état chronique, c'est surtout, sans doute, parce qu'elle rencontre dans l'organisme du sujet qu'elle atteint des circonstances particulières propres à la développer, à la fixer. La faiblesse de la constitution, par exemple, pourra produire ce résultat, comme l'ont vu Requin et M. le professeur Grisolle. L'existence d'un état cachectique, déterminé par des maladies antérieures ou même en pleine activité, paraît avoir aussi une certaine influence. Ainsi, suivant le professeur Heschl[2], l'*induration pulmonaire* (pneumonie chronique), rare à Vienne,

[1] J'emprunte cette symptomatologie du cancer au traité de Walshe : *On the nature and treatm. of cancer*. London, 1846.
[2] *Ueber Lungen-Induration* (*Prag. Viertelj*. 51, 1856).

se montre assez fréquemment, au contraire, à Cracovie. Là, elle atteint presque exclusivement des individus dominés par l'influence palustre, et qui, à la suite de fièvres intermittentes de longue durée, ont contracté des engorgements spléniques ou hépatiques, avec ou sans hydropisie et dégénération rénale. Bright paraît avoir rencontré quelquefois la pneumonie chronique chez des individus atteints d'albuminurie avec néphrite albumineuse [1]. Suivant Magnus Huss [2], on rencontre, assez fréquemment, chez les ivrognes de profession, des indurations pulmonaires qu'il faut rapporter à une phlegmasie chronique. — La syphilis doit-elle figurer parmi les conditions possibles du développement de la pneumonie chronique ? Cela n'est rien moins que démontré. Notons cependant que parmi les observations rassemblées par M. le docteur Lagneau, dans sa thèse *Sur les affections pulmonaires causées ou influencées par la syphilis* [3], il en est deux, malheureusement fort incomplètes, qui rappellent quelques-uns des traits de la pneumonie chronique. Dans ces deux cas, les symptômes thoraciques ont paru être influencés favorablement par le traitement spécifique. On trouve encore, dans la 2e édition du *Traité des maladies vénériennes* de Vidal, l'observation d'une personne

celle des rétrécissements ou des insuffisances de la valvule mitrale. Peut-être dans ces cas-là s'agissait-il d'une simple carnification, et non pas d'une pneumonie chronique vraie. Quant à présent, cette maladie a été observée surtout chez l'adulte ; elle paraît être très rare dans l'enfance (Barthez et Rilliet, Bouchut). Quelques auteurs la disent plus commune dans la vieillesse qu'à toute autre époque de la vie; cela est possible, mais il ne paraît pas encore démontré qu'il en soit réellement ainsi.

Pronostic. — Très grave, de l'aveu de tous les auteurs; Requin mettait même en doute que la pneumonie chronique fût susceptible de se résoudre, pour peu qu'elle eût une certaine étendue. On peut espérer que, lorsque la maladie aura été plus étudiée, et qu'on sera parvenu à la reconnaître dans ses premiers développements, il sera possible d'enrayer sa marche progressive. Les exemples de guérison qu'on cite jusqu'à présent n'appartiennent point, pour la plupart, à la forme chronique proprement dite; ce sont des cas de pneumonie aiguë à lente évolution ou dans lesquels la résolution a été tardive, mais qui n'avaient jamais, à proprement parler, dépouillé les caractères de l'état aigu.

Thérapeutique. — S'il s'agissait d'un cas de date récente, s'il était donné, par exemple, d'assister au passage de la pneumonie aiguë à l'état chronique, on pourrait peut-être, les forces du sujet le permettant, tenter la médication antiphlogistique locale; on pourrait encore administrer le tartre stibié, mais surtout insister sur l'application de larges vésicatoires sur le côté affecté. — Lorsque l'état chronique est constitué, même indication de la médication révulsive et notamment de l'emploi d'un ou de plusieurs cautères sur la poitrine, ou encore d'un large séton. — L'état des forces dans une maladie

de ce genre devrait nécessairement être pris en grande considération ; les toniques, les corroborants pourraient trouver leur application. — Si la maladie paraissait liée à la syphilis, un traitement spécifique serait institué ; dans un cas rapporté dans la thèse de M. Lagneau, et auquel nous avons déjà fait allusion, ce traitement a paru avoir une influence réelle. — Nous avons parlé déjà de deux cas de pneumonie chronique observés par M. Bennet chez des enfants ; la maladie avait simulé la phtisie ; l'huile de foie de morue à haute dose fut employée et les malades guérirent. Mais étaient-ce bien là des cas de péripneumonie chronique ? N'étaient-ce pas plutôt des cas de carnification pulmonaire, survenue comme conséquence d'une pneumonie catarrhale prolongée ?

Nosographie. — La description de la pneumonie chronique simple, que nous venons de présenter, est sans doute fort imparfaite. Pour la tracer, il nous a été impossible de nous soumettre à cette méthode rigoureuse qui veut que l'on compte les observations tout en les pesant. Les matériaux dont nous pouvions disposer étaient trop peu nombreux pour cela. Nous avons dû, par conséquent, nous borner à méditer sur un petit nombre d'histoires de la maladie. Ainsi nous ne pouvions saisir que les traits fortement accusés, et les détails devaient nécessairement nous échapper fort souvent.

Dans une nosographie purement symptomatique comme l'était celle de Sauvages, la pneumonie chronique eût été rangée parmi les phtisies [1]. Une consomption plus ou moins rapide jointe à quelques symptômes thoraciques, tels que toux et dyspnée ; tel est, en effet, l'un de ses caractères extérieurs

[1] Phtisis ; character est corporis emaciatio cum amphimerina lenta, tussi, dyspnæa et ut plurimum puris stupo. (Sauvage, *Nosol. meth.*, cl. X, *Cachexiæ*, ord. I, II.) — Phthisis pulmonaris est consumptio totius corporis cum febre a mala affectione et ab ulceratione pulmonum tandem originem ducens. (Morton. — *Phthisiologia*, Franc. et Leipz., 1691, p. 76.)

les plus habituels et en même temps les plus faciles à saisir. Il permettrait déjà de reconnaître, dans la pneumonie chronique simple, deux formes principales : 1° la pneumonie chronique à forme de phtisie lente ; 2° la pneumonie chronique à forme de phtisie rapide.

Dans une nosographie organique, la pneumonie chronique simple doit prendre rang parmi les inflammations parenchymateuses. En considérant toutefois que l'induration du tissu pulmonaire avec hypertrophie de l'élément conjonctif (*Métamorphose fibreuse*, Cruveilhier) et diminution de la vascularité des parties, est un de ses traits distinctifs, on pourrait être tenté peut-être de lui refuser le caractère inflammatoire. Cependant la présence d'un exsudat particulier, — la matière amorphe finement granuleuse — et la connaissance d'un travail phlegmasique antérieur révélé, au moins dans la plupart des cas, par l'examen clinique, suffiraient, ce nous semble, pour spécifier l'induration inflammatoire et la distinguer de celle qui ne reconnaîtrait point une pareille origine.

Au point de vue de la nosographie organique, la pneumonie chronique est une inflammation parenchymateuse. On peut y distinguer deux formes ou plutôt deux degrés : 1° la pneumonie chronique non ulcéreuse ; 2° la pneumonie chronique ulcéreuse.

CHAPITRE II

DE QUELQUES LÉSIONS DU PARENCHYME DU POUMON DANS LEURS RAPPORTS AVEC LA PNEUMONIE CHRONIQUE.

A. *Carnification. Etat fœtal simple, congestionnel* (Legendre et Bailly); *atelectasis* (Jorg); *affaissement pulmonaire; — Collapsus of the Lung* (auteurs anglais). — La partie carnifiée paraît à l'extérieur déprimée; elle est molle et flasque; elle présente une couleur violacée ou rouge pâle; elle est marquée de *lignes blanches circonscrivant des surfaces anguleuses qui dessinent les lobules du poumon;* elle ne crépite pas, et elle est plus lourde que l'eau. Sa coupe présente un tissu d'un rouge plus ou moins foncé, lisse, résistant sous le doigt qui le presse et se laissant pénétrer avec peine; son aspect est celui d'un *muscle à fibres serrées* et peu distinctes. Quand on le presse, il s'en écoule un liquide séreux, peu abondant. Un grattage modéré n'enlève ni ne détruit le parenchyme. Enfin, l'insufflation distend avec assez de facilité la partie malade et lui rend plus ou moins complètement l'aspect du tissu normal. Les bronches qui parcourent les parties ainsi carnifiées contiennent une quantité plus ou moins considérable d'un mucus épais et verdâtre [1].

On sait les diverses opinions qui ont été émises concernant

[1] Barthez et Rilliet. — *Maladies des enfants*, t. I, p. 433.

la nature de cette lésion, qui n'a, comme on le voit, rien de commun, anatomiquement parlant, avec les diverses formes de l'induration pulmonaire que nous avons décrites. Les uns l'expliquent par un simple affaissement des vésicules pulmonaires consécutif à l'oblitération des tuyaux bronchiques par le mucus qu'ils renferment (Gairdner) [1]; et les expériences entreprises sur les animaux démontrent que cette théorie toute mécanique peut rendre compte d'un certain nombre de faits. D'autres admettent qu'une stase du sang dans le tissu intervésiculaire, suivie ou non d'un travail phlegmasique lent et sourd, est la cause de l'affaissement des vésicules du poumon. D'autres, enfin, professent une opinion mixte. Quoi qu'il en soit de ces opinions, qui sont probablement toutes acceptables dans de certaines limites, on tombe aujourd'hui généralement d'accord sur un point : c'est que cette forme d'altération pulmonaire doit être nettement distinguée des diverses variétés d'*hépatisation granuleuse* qui caractérisent anatomiquement la *péripneumonie vraie*. Résultat d'une *phlegmasie intervésiculaire* ou produit d'un affaissement tout mécanique des canalicules aériens, elle est un accompagnement habituel de ces formes variées d'affections pulmonaires que les anciens appelaient *fausses pneumonies*, et qu'on a réunies aujourd'hui sous le nom de *pneumonies catarrhales*. Bien distincte de l'hépatisation aiguë ou chronique par ses caractères anatomiques, la carnification en diffère donc encore par la nature des affections auxquelles elle se rattache et d'où elle dérive. D'ailleurs, avec les caractères que nous lui avons assignés, elle appartient exclusivement à l'état aigu. Ce serait donc par un double abus du terme qu'on appellerait carnification l'une quelconque des lésions de la péripneumonie chronique [2].

[1] *On the pathological anatomy of bronchitis*. Edinburgh, 1850.

[2] Pendant un séjour d'un an à l'hospice de la Salpêtrière, nous avons pu nous convaincre maintes fois que la carnification est commune chez les vieillards comme chez l'enfant. L'insufflation, chez ceux-ci comme chez ceux-

B. *Carnisation.* — Sous ce nom, Legendre [1] a décrit un état particulier du poumon qu'il a rencontré deux fois chez des enfants qui avaient succombé à la suite de pneumonies catarrhales à évolution lente. C'est pour ainsi dire la carnification à l'état chronique. Voici avec quels caractères la carnisation se présentait dans un de ces cas : tissu dur, pesant, d'une couleur rougeâtre uniforme; dans quelques points la disposition lobulée était conservée, toute apparence de structure vésiculaire avait disparu; à la coupe, tissu lisse, dense, rougeâtre, ressemblant assez *bien au tissu charnu du cœur.* Ce lobe était parcouru *de bronches notablement dilatées.* Le sujet de cette observation était un enfant de trois ans qui avait succombé quatre mois après le début d'une pneumonie catarrhale.

Dans l'autre cas, les premiers accidents thoraciques avaient paru quatre ans avant la mort. Il s'agit d'un enfant de sept ans. Le lobe inférieur du poumon gauche lourd et dur au toucher, sans la moindre apparence de structure vésiculaire, était converti en un tissu ressemblant beaucoup, *pour la couleur et la consistance, au tissu de l'utérus après la grossesse.* Coupé en travers, ce lobe présentait une surface criblée d'aréoles, pouvant loger depuis un petit pois, jusqu'à une grosse amande de noisette, et remplie d'un liquide muco-purulent opaque, d'un jaune verdâtre; ces aréoles *étaient constituées par les bronches dilatées.* L'origine particulière de cette lésion, aussi bien que ses caractères purement anatomiques, la distinguent comme on voit très nettement des diverses formes de *l'induration pulmonaire.*

C. *Affaissement pulmonaire, atrophie du poumon au voisinage des bronches dilatées. — Cirrhose du poumon* : Corri-

là, rend aux tissus carnifiés, en grande partie du moins, les caractères de l'état normal. Rien de semblable n'a lieu dans les cas de pneumonie granuleuse ou vésiculaire.

[1] *Maladies de l'enfance*, 1846, p. 223.

gan[1]. — Lorsque la dilatation bronchique est très étendue, qu'elle occupe par exemple, tout un lobe, « le tissu pulmonaire intermédiaire, dit Laënnec, est flasque, privé d'air, évidemment comprimé, et tout à fait dans le même état que celui d'un poumon refoulé vers la colonne vertébrale par un épanchement séreux ou purulent dans la plèvre. » C'est en effet sous cet aspect que l'altération se présente dans la majorité des cas[2]. L'anatomie intime démontre en pareille circonstance, une atrophie de tous les éléments du poumon; le tissu aréolaire est devenu plus apparent par suite de l'affaissement des parties intermédiaires, mais il n'a subi d'ailleurs aucune modification notable. On ignore si, lorsqu'il en est ainsi, l'altération du poumon a précédé ou suivi la dilatation bronchique, mais il est certain que celle-ci n'est point la conséquence directe, nécessaire, de celle-là, car dans maintes circonstances où les bronches de tout un lobe avaient subi, comme dans les cas précédents, une dilatation très prononcée, on a pu trouver le parenchyme intermédiaire doué de tous les caractères de l'état normal[3].

Cependant, le docteur Corrigan a pensé que les tractus fibro-celluleux qui sillonnent le tissu d'un poumon affaissé au pourtour des ampoules bronchiques, joue un rôle très important dans la production de la dilatation de ces conduits; il suppose que ces tractus sont le siège d'un travail d'inflammation lente qui y occasionne un dépôt de lymphe plastique; celle-ci s'organiserait bientôt en un tissu fibreux nouveau, doué d'une force permanente de rétraction, qui tendrait à diminuer sans cesse le volume du poumon. Les tubes aérifères, dont la ré-

[1] *Archiv. génér. de méd.*, t. II, 2e série, 1838.

[2] Barth (27 fois sur 30). — *Recherches sur la dilatation des bronches*, 1856, p. 36. Voyez aussi Cruveilhier, *Anatom. pathol. génér.*, t. II, p. 877, et Bamberger, *Bemerkungen ueber die bronchiectasis sacciformis* (*Œsterreich. Zeitschrift*, 1859, n° 2).

[3] Bamberger, *loc. cit.*

sistance est faible, sollicités dans tous les sens par le tissu fibreux qui les enveloppe, et, ne pouvant se déplacer dans toutes les directions à la fois, cèdent en se dilatant. La pression atmosphérique qui s'exerce à l'intérieur de ces tubes, favorise leur dilatation[1]. Cette théorie fait, en définitive, provenir la dilatation bronchique d'une sorte de pneumonie chronique interlobulaire. Il est possible qu'elle soit applicable à un certain nombre de faits; mais certainement elle ne saurait être admise pour les cas très nombreux dont nous avons parlé plus haut et dans lesquels le tissu aréolaire est devenu plus saillant, plus apparent par suite de l'affaissement des parties intermédiaires, mais n'a cependant éprouvé dans sa texture, aucune altération appréciable. Quoi qu'il en soit, et bien que l'existence de cette forme de pneumonie chronique décrite par Corrigan, sous le nom de cirrhose du poumon, nous paraisse un peu hypothétique, nous en avons tracé les principaux caractères, dans le but de leur opposer ceux qui distinguent l'induration grise, de la pneumonie chronique proprement dite. En cas d'induration grise, le tissu conjonctif interlobulaire a subi une hypertrophie notable; le poumon n'a éprouvé cependant qu'une diminution de volume relativement peu notable, *les bronches ne sont nullement dilatées*. Tels sont les caractères distinctifs qu'il nous a paru important de faire ressortir.

Dans des cas sans doute exceptionnels, le tissu du poumon intermédiaire aux ampoules bronchiques, présente dans une étendue plus ou moins limitée, les caractères non équivoques de l'induration grise. L'observation VIe du travail de M. Barth offre un exemple de ce genre : il nous paraît probable que dans ces cas, le travail phlegmasique s'est propagé des bronches au parenchyme du poumon[2].

[1] Gubler. — *De la cirrhose*, Paris, 1853.

[2] Mon ami, M. A. Verneuil, a donné une bonne analyse anatomique de ce poumon induré, dans les *Bulletins de la Société anatomique*, 29e année, 1854, p. 7.

D. *Induration mélanique.* — Dans certaines circonstances, l'induration grise, ardoisée, de la pneumonie chronique simple, offre des marbrures d'une teinte noirâtre plus prononcée que de coutume, et prend souvent même le caractère de ce qu'on a appelé l'induration mélanique; doit-on pour cela rattacher à la pneumonie chronique tous les modes d'altération si variés, dans lesquels le parenchymedu poumon présente un certain degré d'induration, joint à une coloration noire? Non sans doute, au moins dans un bon nombre de cas : ainsi, pour ne citer qu'un exemple, dans cette forme de la mélanose que M. le professeur Natalis Guillot a fait connaître[1], et qu'on observe fréquemment chez les vieillards, du charbon formé de toutes pièces dans l'organisme, se dépose sous forme de poussière dans l'interstice des divers éléments du parenchyme pulmonaire. Il en résulte, lorsque l'altération est portée à un certain degré, une atrophie plus ou moins prononcée de ces éléments, et l'augmentation de consistance des tissus qui existe en pareil cas, paraît reconnaître principalement pour cause l'accumulation même de la matière charbonneuse.

La *maladie des aiguiseurs* nous offre une autre forme de l'induration mélanique du poumon. Dans ce cas, suivant les recherches de MM. Hall (de Sheffield), Beale et Bennet (d'Edinburgh)[2], les lésions du parenchyme pulmonaire paraissent être le résultat d'un travail d'exsudation et elles ne diffèrent en rien d'essentiel de celles qui caractérisent la pneumonie chronique. La coloration noire que présentent la plupart des points affectés, résulte de l'adjonction d'une certaine quantité de granules de pigment à la matière exsudée. Un fait bien digne d'être noté, c'est qu'on retrouve çà et là des parti-

[1] *Archiv. génér. de méd.*, t. VII, 4e livraison.
[2] Voir l'analyse que nous avons donnée de ce travail dans la *Gazette hebdomadaire*, 1856, p. 400.

cules de grès au sein des parties affectées. Il semblerait d'après cela que chez les aiguiseurs, l'inspiration et l'introduction, dans les voies aériennes profondes, des particules de grès projetées par les meules pendant l'aiguisage, peut déterminer une sorte de pneumonie lobulaire chronique avec induration mélanique des parties affectées. Des lésions pulmonaires fort analogues aux précédentes ont été rencontrées par M. Tardieu, chez les *mouleurs en cuivre* [1] ; ici, ce sont, comme on sait, des molécules de charbon [2] venues du dehors, qui jouent le rôle de corps étrangers, et se fixent dans le parenchyme du poumon où l'analyse chimique les découvre. Mais le résultat semble être le même au fond et il est assez probable qu'une inflammation chronique se développe dans les parties irritées par la présence des parcelles charbonneuse. Suivant quelques recherches faites par Virchow, les poumons des houilleurs (*Spurious melanis, miner's lung*) présentent, en outre, de l'infractus charbonneux, les traces évidentes d'une inflammation parenchymateuse chronique [3]. Chez les houilleurs, chez les aiguiseurs, les parties indurées du poumon peuvent d'ailleurs, comme on sait, se ramollir et se creuser d'excavations, ainsi que nous avons vu que cela avait lieu

E. *Indurations pulmonaires autour des foyers tuberculeux, gangréneux ; au voisinage des kystes hydatiques, etc., etc.* — Nous en dirons autant des indurations pulmonaires qui se développent autour des foyers tuberculeux, gangréneux, des kystes hydatiques, etc., etc. ; elles ne jouent d'ailleurs, dans l'histoire de la maladie qu'elles compliquent, qu'un rôle accessoire, ne s'y révèlent même point, en général, par des symptômes particuliers. Nous en parlerons donc très brièvement.

La plupart des formes d'altération pulmonaire que nous avons décrites, à propos de la pneumonie chronique lobaire, peuvent se rencontrer chez les individus qui succombent à la phtisie pulmonaire autour des cavernes et des tubercules ramollis. Ainsi, chez un enfant de dix ans, M. Lebert a trouvé, autour d'une excavation qui occupait le sommet d'un poumon, tous les caractères de l'hépatisation jaune [1]. Le plus communément toutefois c'est l'induration grise ardoisée, granulée, mais surtout l'induration plane [2], qu'on rencontre en pareil cas. Les cloisons celluleuses interlobulaires sont quelquefois très apparentes [3]. Cette induration est en général peu étendue, et, le plus communément, disposée sous forme d'une couche qui n'a guère que quelques lignes d'épaisseur. M. Grisolle l'a cependant vue quelquefois épaisse de plusieurs centimètres [4].

Le cercle induré, qui avoisine les foyers gangréneux pulmonaires, présente souvent aussi, ainsi que l'a fait remarquer Laënnec [5], la texture granulée la plus évidente. Suivant Bayle [6],

[1] *Physiolog. pathol.*, t. I, p. 420.
[2] Rilliet et Barthez, t. III. — Grisolle. — *Traité de la pneumonie*, p. 87.
[3] Chomel. — *Dictionn. de méd.*, t. XXI, p. 224.
[4] Voici un chiffre qui pourra donner une idée de la fréquence de la pneumonie chronique consécutive chez les tuberculeux : sur 26 cas de tuberculisation pulmonaire, MM. Rillet et Barthez ont rencontré 19 fois les lésions de la pneumonie chronique (*Maladies des enfants*, t. III, p. 711).
[5] Laënnec. — *Traité de l'auscultation*, t. I, p. 583, 1837.
[6] Bayle. — *Recherches sur la phthisie*, p. 31, 1810.

ce cercle peut s'étendre dans une largeur de 6 à 18 lignes au delà de l'endroit ulcéré ; ce qui établit alors autour de l'ulcération une sorte de noyau dur, tandis que dans toutes les parties qui en sont un peu éloignées, le poumon reste mou, crépitant et sain. Si la gangrène n'était plus, comme dans le cas dont il s'agit, le fait primitif et capital ; si, en d'autres termes, elle avait succédé à la pneumonie chronique, l'induration, loin d'être circonscrite au pourtour du foyer, occuperait la presque totalité ou même la totalité du lobe (obs. 1).

F. *Infiltration grise tuberculeuse. — Infiltration gélatineuse.* — Nous avons donné ailleurs des caractères histologiques, à l'aide desquels on pourrait, d'après M. Robin, distinguer l'infiltration grise tuberculeuse de l'infiltration par la matière amorphe finement granuleuse propre à l'induration phlegmasique. « On a aussi décrit l'*infiltration gélatineuse* comme une forme sous laquelle pouvait apparaître la matière tuberculeuse dans les poumons. Déjà signalée par Laënnec, cette substance a été ensuite retrouvée par tous les bons auteurs, et à peu près exclusivement dans les poumons des phtisiques ; cependant M. Louis dit n'y avoir jamais rencontré de

emphysème, toutes les fois qu'une gêne considérable est survenue dans la circulation pulmonaire et a pu déterminer des hémorragies interstitielles. Son caractère principal est une induration du poumon et une augmentation de l'élasticité et de la tenacité du parenchyme, qui lui donne la consistance de la chair musculaire. Le tissu induré est sec, plus dense que l'eau, et laisse échapper quelquefois une sérosité sanglante et spumeuse. La lésion est caractérisée essentiellement : 1° par l'interposition, entre les éléments normaux du tissu pulmonaire, d'une matière amorphe de nouvelle formation ; 2° par la présence de granulations d'hématoïdine provenant d'hémorragies interstitielles antérieures, granulations qui peuvent présenter deux dispositions principales, à savoir : α. une infiltration générale ; β. une disposition en amas ou mamelons séparés par des interstices presque à l'état normal. — Les premières phases de cette lésion ont été bien décrites par Virchow, sous le nom de *pigment-induration* [1]. L'existence d'une substance amorphe finement granulée et mêlée quelquefois à des éléments fibro-plastiques, la rapproche de l'*induration grise* de la pneumonie chronique. Le travail d'inflammation chronique est peut-être, en pareil cas, déterminé par la présence des granulations pigmentaires qui joueraient ici le rôle de corps étrangers.

[1] *Virchow's Archiv.*, I Bd., p. 462.

APPENDICE

CAS DE PNEUMONIE CHRONIQUE ULCÉREUSE

J'ai recueilli le fait suivant à l'hôpital de la Charité, en 1854.

Obs. — *Pneumonie chronique ulcéreuse. — Excavation énorme non d'origine tuberculeuse, occupant toute l'étendue du lobe inférieur du poumon gauche.* — Antoinette Auvoilée, trente-cinq ans, salle Sainte-Rose, service de M. Giraldès. — Cette femme entre à l'hôpital, pour être soulagée de douleurs de reins extrêmement vives qu'elle présente depuis longtemps. Le toucher vaginal donne tous les signes d'une antéversion complète de l'utérus. Pendant son séjour à l'hôpital, elle tousse, dépérit et bientôt une expectora-

Ces excavations sont tapissées par une fausse membrane et ne contiennent que du mucus. Pas de trace de tubercule dans leur intérieur ou à leur pourtour. Le lobe supérieur est creusé par une vaste caverne qui a plus que le volume du poing d'un adulte. Cette caverne est remplie par une sérosité trouble, légèrement purulente et contenant des flocons albumineux. Elle est tapissée par un dépôt tomenteux, gris verdâtre, qui s'enlève aisément en raclant avec le scalpel. Les parois sont constituées par le tissu du poumon induré et présentent une coloration gris-noirâtre en même temps qu'une induration très prononcée. Ce qui reste du tissu du poumon est si peu épais, que, dans quelques points, l'épaisseur de la paroi n'atteint pas un demi-centimètre et n'est presque constituée uniquement que par la fausse membrane fibreuse pleurale. Dans ce tissu induré à la coupe, il n'y a rien qui ressemble à du tubercule. Le poumon droit, au sommet, présente des enfoncements correspondant à quelques tubercules caséeux peu abondants. Le reste du tissu est sain. — Suit la description de l'utérus. — Les autres organes sont sains. — Le poumon gauche avait perdu un tiers de son volume. Le poumon droit était volumineux, emphysémateux.

LEÇONS

DU

COURS D'ANATOMIE PATHOLOGIQUE

(FACULTÉ DE MÉDECINE, 1877-1878)

(2e Partie)

ONZIÈME LEÇON

Des pneumonies chroniques (Cirrhoses du poumon)[1].

SOMMAIRE. — Caractères distinctifs des pneumonies chroniques.

I. *Pneumonies lobaires chroniques.* — Ses modes de terminaison ; résolution rapide et résolution lente. — Des pneumonies lobaires prolongées.

pneumonies comprises et confondues par les auteurs sous les noms de *pneumonie chronique*, *pneumonie interstitielle*, *phtisie fibroïde*, *cirrhose du poumon*, etc., dénominations vagues qu'ils emploient à peu près indifféremment. Chacune de ces appellations, dit M. Charcot, toutes synonymes et de même valeur, ne saurait représenter qu'un terme *générique*, et les diverses espèces du genre méritent une étude spéciale et un nom particulier. Les unes, représentant à l'état chronique la péripneumonie aiguë, ont pour siège principal et pour lieu d'origine les alvéoles : ce sont les *pneumonies lobaires chroniques ;* les autres succèdent à des inflammations des bronches ou de la plèvre : ce sont les *broncho-pneumonies chroniques* et les *pneumonies chroniques pleurogènes*. Ces variétés seules seront passées en revue dans ce résumé ; nous omettrons les pneumonokonioses, qui sont également des pneumonies lobulaires chroniques déterminées par la présence dans les voies aériennes de poussières de diverses natures, mais dont il sera bientôt question (p. 203)

I. — Des pneumonies lobaires chroniques.

1° *Des divers modes de terminaison de la pneumonie lobaire aiguë. Résolution rapide et résolution lente.* — La pneumonie lobaire est marquée dans sa *période de résolution* par des modifications anatomiques qui se rapportent à deux processus fondamentaux : 1° la dégénération ou infiltration graisseuse ; 2° la dégénération muqueuse. Ces transformations sont subies à des degrés divers par tous les éléments contenus dans les alvéoles : réseau fibrineux, leucocytes, et cellules épithéliales détachées des parois. Le dernier terme est la production d'un liquide muqueux, chargé de granulations graisseuses, qui peut être résorbé ou rejeté par l'expectoration, et, comme les parois alvéolaires n'ont subi pendant la maladie aucune mo-

altération appréciable de structure, tout rentre bientôt dans l'ordre.

La résolution s'accomplit vingt-quatre ou quarante-huit heures après la chute brusque du mouvement fébrile ; elle est accompagne d'une expectoration spéciale offrant des caractères en rapport avec les modifications qui se passent au sein du parenchyme. Les crachats sont opaques, muco-purulents : ils forment une masse muqueuse, chargée de leucocytes, de granulations graisseuses libres et de cellules épithéliales présentant tous les caractères de la dégénération granulo-graisseuse. Leur quantité s'élève à 240 ou 330 grammes dans les 24 heures, d'après Biermer, tandis que, d'après le même auteur, elle n'est que de 30 à 120 grammes pendant la période d'hépatisation rouge. En général, l'amélioration des symptômes est sans rapport avec la quantité de l'expectoration. Fox a vu les signes physiques disparaître dans un cas où la pneumonie s'étendait à tout un lobe, sans que la quantité de l'expectoration fût augmentée.

A côté de la résolution rapide, qui est habituelle dans la pneumonie lobaire, il faut placer la résolution lente. Ici, les phénomènes d'élimination sont retardés par suite de circonstances mal définies, et les signes physiques de l'induration pulmonaire persistent pendant des semaines et des mois entiers, sans que le malade, désormais hors de danger, paraisse en ressentir un grand dommage. Grisolle a vu cette résolution lente s'opérer du vingtième au cinquante-cinquième jour, 66 fois sur 103 cas. Sur 26 cas observés par M. Wilson Fox à ce point de vue, la résolution s'opéra cinq fois entre le vingtième et le vingt-cinquième jour ; dans un cas, elle ne fut complète que le trentième jour. Andral a vu la résolution s'achever dans un cas, seulement au bout de quatre mois. Comme le fait remarquer M. Charcot (th. d'agrég., p. 148), ces cas n'appartiennent pas à l'histoire des pneumonies chro-

niques; les matériaux d'exsudation persistent pendant longtemps au sein du parenchyme pulmonaire, sans qu'il y ait persistance du travail inflammatoire.

2° *Des pneumonies lobaires prolongées.* — La résolution lente s'observe donc assez fréquemment dans des cas où tout rentre dans l'ordre, malgré cette prolongation inquiétante. Il n'en est pas toujours ainsi, et le tissu pulmonaire devient parfois, dans ces circonstances, le siège d'altérations anatomiques plus ou moins indélébiles : à la *pneumonie aiguë* succède une *pneumonie interstitielle.*

Longtemps mis en doute [1], ce mode de terminaison a été prouvé par les observations de Grisolle [2], de Hardy et Béhier [3] et par la thèse d'agrégation de M. Charcot [4]. On le rencontre rarement, et dans des conditions spéciales, chez le vieillard le plus souvent.

Deux catégories de cas peuvent s'observer : 1° Après une première attaque de pneumonie aiguë, la fièvre cesse momentanément ; mais les signes physiques persistent, et la lésion chronique s'établit. Celle-ci ne se développe qu'à la suite d'un certain nombre de *récurrences* de la pneumonie aiguë, qui, à chaque récidive, se localise sur le même point du poumon. Citons quelques exemples de ces deux ordres de faits.

Pneumonie chronique succédant à courte échéance à la pneumonie lobaire. — Pneumonie lobaire prolongée. — L'étude des cas de ce genre établit l'existence de trois variétés de pneumonie chronique, correspondant à différents stades de l'altération.

[1] D'après Buhl et Jurgensen, il n'existerait pas d'induration chronique d'origine croupale.
[2] Grisolle. — *Traité de la pneumonie*, 1841.
[3] Hardy et Béhier. — *Traité de pathologie interne*, 1850, t. II.
[4] *De la Pneumonie chronique*, th. d'agrég., 1860 (Voir p. 117 à 177.)

a) Exemple de la première variété. — Femme de 75 ans, nommée Robillard, observée à la Salpêtrière, morte subitement 35 jours après le début de la pneumonie aiguë, la défervescence ayant eu lieu le huitième jour, brusquement, avec un abaissement de la température au-dessous de la normale; comme cela a lieu chez l'adulte, les signes locaux persistent; bientôt la fièvre reparaît, un état typhoïde s'établit, et des escharres se forment.

L'autopsie montre les lésions qui caractérisent le *premier stade* de ce genre de pneumonie interstitielle, à savoir l'*induration rouge du poumon :* les cavités alvéolaires sont encombrées de masses muqueuses englobant des globules blancs, des corps granuleux, des cellules épithéliales et des granulations graisseuses libres. Les parois alvéolaires ne présentaient d'autre altération qu'un très léger épaississement, et tout porte à croire que l'élimination de ces produits eût eu lieu tard, si la mort n'était pas survenue aussi brusquement.

b) Exemple de la deuxième variété. — Le deuxième cas a été emprunté à l'ouvrage de Grisolle[1] : après une pneumonie

c) *Exemple de la troisième variété.* — Il s'agit encore ici d'un cas de pneumonie régulière chez un homme de 60 ans, chez lequel les accidents locaux persistèrent après la chute de la fièvre. Plus tard, celle-ci reparut, en prenant le caractère hectique, et le malade succomba au bout de 4 mois. On trouva, à l'autopsie, tout le lobe inférieur transformé en une masse fibreuse, atrophié, sans dilatation bronchique et sans tubercules, présentant une coque pleurale épaisse. Ce sont les caractères de l'*induration grise* ou *ardoisée*, c'est-à-dire le *troisième stade*, le dernier terme de ce genre de pneumonie.

Comme on le voit, la pneumonie lobaire peut être l'occasion du développement d'une pneumonie chronique qui lui succède sans qu'il y ait d'interruption bien marquée entre les deux phases de la maladie. Une autre forme de pneumonie chronique se rattache également à l'histoire de l'induration rouge ou ardoisée : c'est la *pneumonie lobaire récurrente*.

3° *Pneumonie lobaire chronique succédant à plusieurs pneumonies lobaires aiguës développées dans le même point.* — *Pneumonie lobaire récurrente.* — Les attaques répétées de pneumonie aiguë ont été depuis longtemps signalées par les auteurs [1]. Il existerait chez certaines personnes une véritable disposition constitutionnelle à la pneumonie lobaire, et l'on a remarqué de plus que, dans les cas de ce genre, le même poumon, les mêmes parties de ce poumon, sont le siège de ces *récurrences fluxionnaires*. Sur 35 cas de pneumonie, Grisolle les a vues se produire 25 fois sur le poumon d'abord affecté. Le nombre des récurrences qui se produisent chez un même sujet est souvent des plus remarquables. Ainsi Andral a vu la pneumonie se produire 15 fois chez un malade dans l'espace de onze ans. Chomel a cité 10 récidives, Frank 11, Rust 28. Un enfant observé par Ziemssen a éprouvé en 5 ans quatre atta-

1 W. Fox, *loc. cit.*, p. 612.

ques de pneumonie ayant pour siège le lobe inférieur gauche, et une occupant le lobe supérieur droit. Les intervalles qui séparent les récurrences sont plus ou moins longs : suivant M. Fox, leur durée moyenne serait de trois à cinq ans, mais ils semblent se rapprocher à mesure que les pneumonies se multiplient.

Du reste, la rareté de ces faits paraîtrait sans doute moins grande, si l'observation de la ville pouvait être opposée à celle de l'hôpital, ou encore si l'étude de la maladie était faite dans un hospice comme la Salpêtrière, où les malades ne sont jamais perdus de vue. C'est ainsi que M. Charcot a pu observer un certain nombre de ces récurrences, et il en cite deux exemples particulièrement remarquables à divers points de vue : 1° à cause du nombre des récurrences qui, suivant la règle, se sont faites pour la plupart au moins sur le même poumon et au même point ; 2° parce que l'autopsie a permis de constater l'état des parties qui avaient été le siège de ces invasions pneumoniques si fréquentes ; enfin parce qu'il a pu suivre plusieurs fois d'une manière régulière l'observation clinique de ces récurrences fluxionnaires et leur courbe ther-

Poumon gauche.	*Poumon droit.*
1864. Janvier. — 1re attaque connue.	
Mai. — 2e attaque.	
1864. Janvier. — 3e attaque.	
Mai. — 4e attaque	
1865. Janvier. — 5e attaque.	
Avril. — 6e attaque.	
1867. Janvier. — 7e attaque.	1867. Mars. — 8e attaque. — Mort.

Autopsie. — Poumon gauche : pneumonie chronique, induration rouge et ardoisée, avec adhérences pleurales du lobe inférieur droit. Poumon droit : hépatisation grise récente de toute l'étendue du lobe supérieur.

M. Charcot fait remarquer que toutes ces attaques de pneumonie aiguë ont été régulières (crachats rouillés, signes stéthoscopiques classiques, courbe thermique particulière, etc.). En général, les attaques du côté du poumon gauche, surtout les dernières, ont été peu intenses ; la résolution était lente : il persistait de la toux, de l'oppression, et un peu de respiration rude avec râles sous-crépitants dans le lobe moyen gauche. Il est clair qu'une lésion permanente, probablement un certain degré d'induration, persistait dans l'intervalle des accès, s'accompagnant vraisemblablement (l'analyse histologique n'a malheureusement pas été faite) d'un épaississement des parois des alvéoles, qui permettait encore cependant la production d'exsudats fibrineux dans leur cavité. La malade a succombé à une pneumonie droite : peut-on croire que l'état du poumon gauche n'a plus permis, dans les derniers temps, l'évolution d'une pneumonie aiguë ?

Le deuxième cas, fort analogue au précédent, ne présente pas moins d'intérêt. Le tableau suivant résumera l'histoire de cette malade, nommée Vion, qui a succombé à l'âge de 81 ans :

Poumon droit. — Sommet.	*Poumon gauche. — Sommet.*
1863. Novembre. — 1re attaque connue : courbe régulière avec défervescence ; sortie trois mois après, conservant au sommet du souffle et des râles crépitants.	
1864. Novembre. — 2e attaque ; même siège ; courbe régulière avec défervescence ; sortie un mois après, ayant toujours du souffle.	
	1865. Décembre. — 3e attaque. Sortie un mois après, ayant encore du souffle. On ignore si elle avait eu déjà une pneumonie de ce côté.
1866. — 4e attaque avec complication de pleurésie enkystée à droite, qui cause la mort.	

Autopsie. — Induration ardoisée du sommet du poumon droit. Pleurésie enkystée du même côté au niveau du lobe inférieur. Induration fibreuse du sommet du poumon gauche.

D'après ces deux observations, M. Charcot interprète de la manière suivante les phénomènes qui se passent dans les pneu-

Mais, quelle que soit l'évolution de la pneumonie chronique, qu'elle succède immédiatement à la pneumonie aiguë ou qu'elle soit le résultat de récidives nombreuses dans le même point, la lésion s'offre toujours à l'observation sous les deux formes principales déjà mentionnées :

1° L'*induration rouge* (Andral [1], Hope [2], Forster [3]), l'*hépatisation indurée* (Lebert), est le pendant à l'état chronique de l'hépatisation rouge de l'état aigu. La lésion est lobaire ; le tissu pulmonaire est compact, lourd, non crépitant ; la surface de sa section est sèche et granuleuse. Toutefois les granulations sont peut-être moins volumineuses que dans la pneumonie aiguë ; c'est, en somme, l'hépatisation rouge, avec une consistance plus ferme du tissu pulmonaire. Il faut y ajouter un épaississement sous-pleural, sous forme de coque fibreuse : enfin il est à noter que les *bronches ne sont pas dilatées*, et même que le cloisonnement interlobulaire peut n'être pas appréciable. Le microscope nous montre les parois alvéolaires épaissies par la présence d'éléments ronds, fusiformes, quelquefois même par du tissu fibrillaire. Les fibres élastiques sont encore manifestes. Le contenu des alvéoles rétrécis présente la forme de pelotons de cellules épithéliales englobées dans un magma granulo-graisseux. Souvent, les cellules contiennent des cristaux de margarine, dont quelques-uns sont en liberté. Déjà l'épithélium tend à se régénérer : on le voit sous la forme de larges cellules polygonales ; on ne trouve pas d'épithéliums cubiques.

Cette induration rouge s'observe, comme nous l'avons vu, dans les cas à issue relativement prompte après un mois ou six semaines de maladie. Dans quelques cas rares, au bout

[1] *Clinique médicale*, t. III, p. 462, et *Précis d'anatomie pathologique*, t. III, p. 516.
[2] *Principles and Illustrat. of Morbid Anatomy*. London, 1834, p. 15.
[3] Forster. — *Handbuch der path. Anat.* Bd. II, S. 161.

d'un temps égal ou un peu peu plus long, le poumon hépatisé prend une teinte jaune, anémique, qui a valu à cette lésion les noms d'*induration jaune* (Hope [1]) ou d'*hépatisation jaune* (Lebert), d'*induration albumineuse* (Addison [2]).

2° L'*induration grise, ardoisée* [3] (Andral, Grisolle [4], Chomel [5]) présente deux phases distinctes : *a*) Une première phase s'établit après deux ou trois mois de durée de la maladie totale. Le poumon est plus ferme, sa coupe plus sèche ; il commence à devenir plus petit. Les *granulations se rencontrent encore*, mais plus petites ; pas de dilatation des bronches, mais les travées interlobulaires se dessinent nettement. Souvent, l'*induration rouge et l'induration grise existent en même temps* sur divers points d'un même poumon. — *b*) Dans la *deuxième phase* de l'induration grise, une véritable métamorphose fibreuse pneumonique se produit, dans l'espace de 4 ou 5 mois, un an ou même davantage. Les lésions histologiques sont ici beaucoup plus accentuées, comme le montre une observation de MM. Ackermann et Thierfelder, relative à un homme de 26 ans mort deux ans et demi après la pneumonie aiguë initiale [6].

La consistance du poumon est très ferme : il crie sous le scalpel, et le doigt ne peut le pénétrer ; sa coloration est ardoisée, verdâtre ou noirâtre ; sa surface est lisse ; *plus de granulations ;* le tissu est légèrement spongieux ; les travées alvéolaires se dessinent dans son intérieur, mais jamais très fortement. La coque pleurale est épaisse ; le poumon ratatiné,

[1] *Loc. cit.* (Yellow induration).
[2] Addison. — *Observ. on Pneumonia and its Consequences* (*Guy's Hospital Reports*, 2e série, 1843, p. 365).
[3] *Grey induration* (Addison).
[4] Andral, Grisolle, *loc. citat.*
[5] Chomel. — *Dict.* en 21 vol., art. PNEUMONIE.
[6] *Deutsch. Archiv.*, X. Bd, Leipzig, 1872.

est réduit aux deux tiers, à la moitié, ou même au tiers de son volume normal. Pas de *dilatations bronchiques*.

L'analyse histologique montre le développement considérable du tissu fibreux, par suite duquel les alvéoles ont diminué en nombre et en étendue. Ils sont partout rétrécis ; on voit souvent dans leur intérieur des *végétations polypiformes* de la paroi fibreuse, laquelle renferme un grand nombre de cellules fusiformes. L'épithélium contenu dans les alvéoles est polygonal ; on ne trouve pas d'épithélium cubique. Les alvéoles renferment en outre des cristaux aciculés nombreux (cristaux de margarine ?). Pas de caséification ; mais, dans plusieurs cas, on trouve une dégénération particulière qui conduit à la formation de cavités, sans revêtement membraneux, sculptées en quelque sorte dans le parenchyme pulmonaire induré. Ces cavités ont été désignées sous le nom d'*ulcères* du poumon, pour les distinguer des abcès de la pneumonie aiguë et des cavernes tuberculeuses. Ce nom d'ulcère n'était employé depuis Hunter que pour les pertes de substance des parties exposées (peau, membrane muqueuse). Mais M. Charcot rappelle qu'autrefois on appelait aussi *ulcère* les pertes de substance des organes parenchymateux, les excavations auxquelles le nom d'abcès ne convient pas. La pneumonie anthracosique présente, elle aussi, des excavations de ce genre, c'est-à-dire non tuberculeuses. Les excavations d'origine tuberculeuse et les dilatations des bronches ne sont donc pas les seules excavations qui peuvent exister dans le poumon ; il en est d'autres que le clinicien et l'anatomiste doivent apprendre à connaître.

II. — De la broncho-pneumonie chronique [1].

Cette forme de pneumonie interstitielle est anatomique-

[1] Syn. : pneumonie chronique, pneumonie interstitielle, phtisie fibroïde, cirrhose du poumon, etc.

ment bien distincte, dans toutes ses phases, de la lésion correspondante qui succède à la pneumonie lobaire aiguë.

Legendre et Bailly [1] ont les premiers donné, en 1844, une bonne description de cette lésion ; ils l'ont désignée sous le nom de *carnisation*, et il faut bien la distinguer de la *carnification*, laquelle n'est autre chose que l'état fœtal. Avant eux cependant, Corrigan avait, en 1838, indiqué nettement les principaux traits de la carnisation avancée, dans son célèbre travail intitulé : *Cirrhosis of the Lung*. (*Dublin journal of medical science*. Dublin, 1838, t. XIII).

Il faut signaler aussi un mémoire de M. Sutton [2] et de nombreux travaux présentés dans ces dernières années à la Société pathologique de Londres. Ces travaux sont en quelque sorte résumés dans deux articles publiés dans le troisième volume de l'*Encyclopédie* de Reynolds [3].

Mais la distinction que veut établir M. Charcot entre les deux grandes formes de pneumonie chronique se trouve à peine ébauchée dans les écrits de ces divers auteurs. Ils confondent ensemble les diverses variétés de cirrhose pulmonaire, même celles qui se rattachent à la tuberculose.

M. Charcot établit tout d'abord que, de même que la pneumonie lobaire aiguë précède l'induration rouge et grise, de même la broncho-pneumonie chronique se développe comme le type aigu correspondant à la suite d'un catarrhe bronchique, de la rougeole, de la coqueluche, de la fièvre typhoïde.

Dans ces derniers temps, Ziemssen [4], Bartels [5] et Jurgen-

[1] Legendre et Bailly. — *Archiv. de méd.*, janvier 1844.

[2] *Fibroïd degeneration of the Lungs* (*Medical and Surgical Transact.*, p. 287, 1865).

[3] Wilson Fox. — *Pneumonie chronique*, et Ch. Bastian, *Cirrhose du poumon*, *System of Medicine* (Reynolds, t. III, 1871).

[4] *Pleuritis und Pneumonie in Kindesalter*. Berlin, 1862.

[5] Bartels. — *Bemerkungen über eine Masern-Epidemie mit besonderer Berücksichtigung der dabei vorgekommenen Lungenaffectionen* (*Virch. Arch.*, 1861).

sen [1] ont publié des observations intéressantes qui démontrent l'existence d'une forme de transition, d'une *broncho-pneumonie subaiguë*, qui dès l'origine tend à la chronicité.

Le type clinique broncho-pneumonie aiguë n'a pas, on le sait, l'évolution régulière et fixe de la pneumonie lobaire. A côté de formes aiguës qui peuvent simuler la pneumonie lobaire par leurs caractères cliniques principaux et même par la marche de la température, il existe une forme subaiguë qui se montre dès l'origine avec son caractère particulier : appareil fébrile relativement peu intense, oscillations prononcées de la courbe thermique. Sa durée peut atteindre 15 jours, trois semaines. Quelquefois elle se résout, quelquefois elle se prolonge et passe à l'état chronique. Bartels cite un cas qui a duré sept mois. Elle peut même se continuer pendant plusieurs années et aboutit enfin à l'*induration atrophique du poumon avec dilatation des bronches.*

Cette forme peut se présenter surtout après un catarrhe aigu ou chronique, après la coqueluche (Ziemssen), quelquefois après la rougeole (Bartels), et, suivant M. Charcot, après la fièvre typhoïde, bien que dans ce dernier cas la forme aiguë ou subaiguë soit en quelque sorte la règle. L'étude macroscopique de la lésion dans cette forme subaiguë a été bien faite par les auteurs, mais tout restait à faire en ce qui concerne les caractères histologiques ; cette lacune a été heureusement comblée par M. Charcot à l'aide d'observations et de pièces qui lui ont été obligeamment fournies par MM. les Drs Parrot et Archambault, et provenant d'enfants âgés de six semaines à cinq ans, morts deux ou trois semaines après le début des accidents broncho-pneumoniques, à la suite de rougeole ou de bronchite. On retrouve en pareil cas les principaux traits de la broncho-pneumonie aiguë :

[1] *Ziemssems' Supplement.*

1° Localisation symétrique des lésions aux parties inférieures et postérieures, avec tendance remarquable à se fixer dans un seul lobe, sous la forme pseudo-lobaire ; 2° coloration violacée ou rosée pâle ; 3° consistance justifiant jusqu'à un certain point le nom de *carnisation* (tissu musculaire) ; 4° pas d'atrophie ; 5° insufflation très incomplète ; 6° coupe lisse, sèche, laissant couler à peine un peu de liquide séreux, *sans granulations*, présentant, en un mot, une surface *homogène* qui contraste avec l'aspect marbré de la broncho-pneumonie aiguë.

Cette opposition absolue disparaît à une étude plus attentive et l'œil nu ou armé de la loupe reconnaît bientôt les détails suivants : 1° bronches dilatées (dilatations fusiformes), surtout dans les lobes inférieurs ; quelquefois, aspect aréolaire comparable à celui du fromage de gruyère ou des pierres vermoulues, œuvre des pholades (Corrigan) ; ces cavités contiennent un muco-pus pouvant présenter l'aspect caséeux ; de plus, contrairement à ce qui existe dans la pneumonie lobaire chronique, le tissu conjonctif péribronchique et périvasculaire est considérablement épaissi ; 2° cloisons interlobulaires très marquées, surtout chez l'enfant : ce cloisonnement est également beaucoup moins net dans la pneumonie lobaire ; il constitue un caractère important des pneumonies pleurogènes et de la pneumomie fibroïde des phthisiques, qui d'ailleurs n'est qu'une broncho-pneumonie ; 3° enfin les *nodules péribronchiques* de la forme aiguë se retrouvent encore sous une forme atténuée ou effacée. On distingue autour des bronchioles, à un examen attentif, des petits grains agglomérés, quelques grappes qui tranchent par leur coloration grise ou jaunâtre, ou par une légère saillie, sur le fond rosé et lisse de la coupe du poumon.

Ainsi, dans la forme subaiguë, ce fond rosé ou violacé qui caractérise la *carnisation* correspond à la *splénisation* de la

forme aiguë, en même temps que la présence des *nodules* vient compléter l'analogie. A ces caractères macroscopiques, il faut ajouter les fausses membranes pleurales, sans adhérences, l'emphysème et la tuméfaction des ganglions bronchiques.

M. Charcot complète ensuite cette description macroscopique à l'aide des données nouvelles que lui fournit l'analyse histologique :

1° Les bronches contiennent du muco-pus ; leur épithélium est longtemps conservé, mais tuméfié ; infiltration de la muqueuse et de la tunique adventice des bronches, d'abord par des cellules rondes et fusiformes, puis formation de fibrilles ; *destruction des tuniques musculaires et élastiques* (Trojanowsky). La dilatation bronchique qui accompagne cette destruction est donc un fait primitif, antérieur à l'atrophie du poumon, ce qui réduit à néant la théorie de Corrigan, d'après laquelle elle serait consécutive à l'atrophie du poumon et à la rétraction du tissu conjonctif. M. Charcot rappelle encore, contre cette théorie, l'intégrité des bronches, qui s'observe dans la pneumonie lobaire chronique, malgré la transformation du parenchyme en tissu fibroïde, évidemment doué cependant de rétractilité.

2° Le tissu conjonctif interlobulaire subit la métamorphose embryonnaire, comme le tissu péribronchique.

3° Dans les nodules péribronchiques, les alvéoles sont remplis d'exsudat fibreux dont les filaments englobent principalement des cellules épithéliales.

Enfin, dans les parties *carnisées*, roses et lisses, correspondant aux parties *splénisées* de l'état aigu, on trouve les altérations de la pneumonie desquamative, mais avec des caractères

spéciaux qui n'appartiennent pas à l'état aigu : *a*) épaississement des parois des alvéoles et des conduits alvéolaires qui sont déformés et envahis d'abord par des éléments embryonnaires et fusiformes, puis par des fibrilles ; *b)* cellules épithéliales gonflées, fondues en un magma, remplies de cristaux aciculés, offrant les réactions de la margarine sous l'influence de l'éther et de la benzine, se résolvant en gouttelettes de graisse sous l'influence de la chaleur ; *c)* enfin, dans les points où la lésion est la plus avancée, la paroi alvéolaire est revêtue par un *épithélium cubique*, tandis qu'à son centre se trouvent des cellules atteintes à divers degrés de la dégénération qui vient d'être indiquée.

M. Charcot suit pas à pas les analogies qui existent entre la forme aiguë et la forme subaiguë, et ce parallèle permet de mieux interpréter les caractères des lésions lorsqu'il s'agit de broncho-pneumonies décidément chroniques. Il en donne la description d'après un cas observé par M. Olivier, chez une femme de 20 ans, morte en couches, un an après le début des accidents pulmonaires. La lésion était au premier degré dans le lobe supérieur, avec des nodules péribronchiques distincts, des bronches peu dilatées. Lobes inférieur et moyen confondus, déjà atrophiés ; dilatations considérables des bronches : quelques-unes ampullaires, simulant des cavernes et renfermant un pus caséeux. On retrouve donc ici l'aspect décrit par Corrigan, avec le cloisonnement interlobulaire, l'épaississement de la coque fibreuse pleurale, et un certain degré d'atrophie du poumon. Malgré la date plus ancienne des lésions, les caractères histologiques sont, dans ce cas, les mêmes que dans la broncho-pneumonie subaiguë, avec quelques variantes de peu d'importance [1].

[1] On trouvera également dans ma thèse (*Contribution à l'étude de la broncho-pneumonie*, 1878), faite avec l'aide des conseils et des leçons de M. Charcot, deux observations de broncho-pneumonie subaiguë ayant duré trois mois environ. Le premier cas est celui d'une petite fille de trois ans,

Dans les cas plus anciens encore, datant de plusieurs années, comme celui de Jürgensen[1] (huit ans), les traits principaux de cette description sont encore plus accusés : 1° Atrophie considérable du poumon, qui peut être réduit au volume du poing et dont le tissu dur, criant sous le scalpel, est comme cartilagineux. 2° La teinte rosée de la carnisation est remplacée par une coloration ardoisée, verdâtre ; la surface est lisse, sans nodules. 3° Induration fibreuse, avec affaissement des alvéoles et cloisonnement du poumon. 4° Enfin *dilatation des bronches* plus ou moins prononcée, caractère important qui manque dans l'induration grise ardoisée qui constitue la période ultime de la pneumonie lobaire chronique.

A ce degré terminal, la lésion broncho-pneumonique s'accompagne, dit M. Charcot, de lésions concomitantes utiles à connaître au point de vue de l'interprétation des phénomènes cliniques qui peuvent contribuer à caractériser cette forme de pneumonie chronique : 1° C'est d'abord l'hypertrophie du ventricule droit (dix fois sur trente, Bastian), laquelle ne se voit guère dans la pneumonie lobaire et entraîne une hydropisie notée dans un certain nombre d'observations (œdème des membres inférieurs et ascite). 2° Déplacement plus ou moins prononcé du cœur, du même côté que la lésion pulmonaire : à gauche, vers la région sous-claviculaire ; à droite, et en haut, au niveau de la quatrième côte, à droite du sternum. Dans ces

chez laquelle les accidents pulmonaires s'étaient développés à la suite d'une rougeole. Dans l'autre cas, ils avaient succédé à des troubles cardiaques, chez une petite fille de quatre ans. A l'autopsie, on trouva les lésions caractéristiques de la carnisation développées dans un seul poumon, dans le premier cas, dans les deux poumons, dans le deuxième. L'examen microscopique montra des lésions semblables à celles que décrit M. Charcot : infiltration de leucocytes dans les parois des bronches et des alvéoles, accumulation de leucocytes, de corps granuleux et de graisse, dans les alvéoles, épaississement du tissu conjonctif, conservation du nodule péribronchique très net, surtout dans le second cas. (Balzer.)

[1] *Ziemssens' Supplement*, p. 197.

cas, le cœur bat en quelque sorte à nu sous la paroi thoracique, et l'impulsion peut être sentie depuis la deuxième jusqu'à la quatrième côte, au sommet, du côté de l'aisselle (Peacock, *Reynold's System*). 3° Le diaphragme remonte jusque vers la quatrième côte (Traube), et il se produit une déformation de la poitrine conforme à la description classique donnée par Laënnec à propos de l'atrophie pulmonaire consécutive à la pleurésie chronique : aplatissement dans tous les sens, rétrécissement des espaces intercostaux (Nothnagel), épaule et pointe de l'omoplate abaissées.

Les autres caractères spéciaux sont en rapport avec l'existence habituelle des dilatations bronchiques : expectoration abondante, fétide ; hémoptysies fréquentes (seize fois sur trente-neuf) ; accès fébriles à forme pseudo-intermittente ; enfin Biermer signale une complication singulière : quatre fois des abcès du cerveau, deux fois de nature gangréneuse.

En résumé, dit M. Charcot, il s'agit dans ces cas d'une lésion remontant à l'enfance ou à la jeunesse, dont le début a été marqué par une affection aiguë ou subaiguë (rougeole, coqueluche, fièvre typhoïde, bronchite), occupant le lobe inférieur et se révélant cliniquement par des phénomènes qui se rattachent

facilement compte d'un certain nombre de faits pathologiques peu compréhensibles sans cela.

Certaines pleurésies, en général de mauvaise nature, observées chez l'homme, et sur lesquelles M. Moxon[1] a l'un des premiers appelé l'attention, s'accompagnent d'une angioleucite pulmonaire généralisée: il en est de même des pleurésies puerpérales, ainsi que l'ont fait voir Heiberg, Longuet. Très fréquemment, les lymphatiques du poumon sont affectés, lorsqu'un cancer du sein s'est étendu à la plèvre costale (Charcot et Debove). Dans les conditions expérimentales, l'injection de pus putride ou de produits tuberculeux dans la plèvre du cochon d'Inde ou du lapin produit, pour ainsi dire, à coup sûr, la lymphangite pulmonaire. Or, dans tous ces cas, le tissu de la plèvre ne paraît pas sérieusement affecté : faut-il admettre qu'il y ait là inhibition de proche en proche à travers l'épaisseur relativement considérable de la plèvre et du tissu sous-pleural, ou n'existe-t-il pas en certains points des bouches absorbantes, analogues à celles que le génie de Bichat avait imaginées? Des recherches récentes ont établi qu'une semblable disposition existe sur la plèvre pariétale: elles sont dues à M. Dybkowsky et ont été faites dans le laboratoire de Ludwig, sous la direction du maître, et les résultats qu'il a obtenus sur le chien et le lapin s'appliquent à l'homme, chez lequel les lymphatiques de la plèvre présentent les mêmes dispositions. Au niveau des espaces intercostaux, l'injection montre un réseau lymphatique très riche, aboutissant à des vaisseaux à valvules qui suivent les bords inférieur ou supérieur de la côte pour aller se rendre, dans les parties antérieures, aux lymphatiques qui accompagnent les vaisseaux mammaires et, dans les parties postérieures, aux vaisseaux qui sont le long de la colonne vertébrale (voir la figure du Mémoire de Dybkowsky). Ces lymphatiques sont disposés en deux

[1] Moxon. — *Path. Transactions*, 1876, p. 46, et 1872. p. 20.

réseaux : l'un, profond, est situé dans l'épaisseur du tissu conjonctif pleural ; l'autre, superficiel, est disposé au milieu d'un lacis de faisceaux conjonctifs qui constitue la membrane fondamentale de la plèvre. En certains points, le vaisseau lymphatique superficiel est immédiatement en contact avec le revêtement endothélial dont il n'est séparé que par l'épaisseur de sa propre paroi, composée elle-même d'une couche endothéliale. En certains points, des orifices réservés entre les cellules feraient communiquer directement la cavité séreuse avec ces lymphatiques superficiels. Cette disposition n'est pas admise par tous les anatomistes ; mais, quoi qu'il en soit, on obtient avec une grande facilité la résorption des liquides introduits dans la plèvre (bleu de Prusse, par exemple), et par suite des injections lymphatiques aussi complètes que par les autres procédés.

Ces dispositions anatomiques observées sur le lapin et sur le chien ont été constatées chez l'homme par M. Wagner (*Arch. de Heilkunde*, 1870), qui a même vu, dans la pleurésie fibrineuse, aiguë ou chronique, les lymphatiques superficiels contenant de la fibrine se continuer immédiatement avec le dépôt fibrineux de la fausse membrane. MM. Cornil et Ranvier

carmin provenant d'injections faites dans la plèvre. Ces données trouvent leur application dans l'histoire des lésions pulmonaires consécutives à celles de la plèvre, mais il faut encore tenir compte dans leur étude d'autres éléments importants.

Les lésions pulmonaires s'étendent souvent à la plèvre ; c'est en quelque sorte la règle dans la pneumonie fibrineuse lobaire. Cette propagation s'explique non seulement par le voisinage de la séreuse, mais par une vascularisation commune. Le réseau capillaire respiratoire, celui des acini, est en jeu dans la pneumonie fibrineuse lobaire ; ce réseau, émanation de l'artère pulmonaire, fournit des rameaux à la plèvre, ainsi que déjà Reissessen l'avait remarqué et comme l'ont vu aussi Kölliker et Rindfleisch. Il faut donc, à propos de la plèvre, tenir compte non seulement des vaisseaux issus des artères bronchiques et des veines pulmonaires, mais aussi de ces branches de l'artère pulmonaire qui établissent une relation vasculaire directe entre la plèvre et la circulation des alvéoles. Il y a, d'une part, retentissement des altérations du poumon sur la plèvre, et, d'autre part, retentissement aussi des altérations de la plèvre sur le poumon. Rindfleisch fait remarquer qu'il est commun de voir dans la pleurésie séro-fibrineuse les alvéoles superficiels remplis d'exsudats fibrineux.

Les lésions de la plèvre agissent aussi sur le poumon par une autre voie, celle des lymphatiques ; c'est le cas de certaines pleurésies purulentes puerpérales ou non puerpérales (Moxon, Quinquaud, Heiberg, Béhier, Longuet, etc.). L'inflammation suppurative reste alors, en général, confinée dans le lymphatique, il peut en résulter une injection du sang par le pus ; enfin la lésion peut se propager au tissu conjonctif ambiant (interlobulaire ou sous-pleural). C'est ce qui s'est produit dans les *pneumonies interstitielles aiguës*, décrites par M. Moxon, et consécutives à la pleurésie purulente. Une véritable suppuration interlobulaire se déclare en pareil cas. Le

fait avait été relevé déjà par M. Rindfleisch à propos de la pneumonie disséquante, dans laquelle un ou plusieurs lobules se trouvent comme isolés du reste de l'organe.

Si le malade survit, un processus de ce genre peut amener la formation d'une pneumonie fibroïde cloisonnée, comme l'a fait voir M. Greenhow (*Lancet*, March 10, 1875, p. 350). D'après M. Charcot, on peut désigner sous le nom de *pleurogènes* ces pneumonies interlobulaires chroniques, dévoloppées consécutivement à la pleurésie, par la voie des lymphatiques. C'est très vraisemblablement à ce genre de *pneumonies interstitielles pleurogènes* qu'a fait allusion M. Brouardel, dans les *Bulletins de la Société des hôpitaux* (1872, p. 168). M. W. Fox (*Reynoyld's System*, art. PN. CHRONIQUE) parle aussi de ces cirrhoses du poumon consécutives à la pleurésie.

Enfin, deux observations recueillies dans le service de M. Oulmont et communiquées à M. Charcot, par M. Tapret, interne des hôpitaux, paraissent aussi appartenir à ce genre de pneumonie chronique; leur analyse montrera la série des lésions graves qui peuvent se produire en pareil cas. La première concerne un homme de 48 ans, qui, 8 ans auparavant, avait subi une pleurésie droite, à la suite de laquelle il avait

emphysémateux, cœur droit dilaté et à parois épaisses; l'orifice tricuspide admet 5 doigts. Rein cardiaque. Intestin congestionné.

Le deuxième cas est fort analogue au premier. Pleurésie datant de quinze mois ; affaissement du côté droit de la poitrine, matité, inspiration soufflante avec râles humides en permanence ; expectoration abondante depuis un an. Une pneumonie du sommet gauche, avec symptômes ataxiques, emporte le malade. — *Autopsie* : Coque fibreuse épaisse, enveloppant tout le poumon ; cloisons fibreuses interlobulaires, prononcées, surtout du côté de la plèvre et dans lesquelles le microscope montre une infiltration de cellules embryonnaires. Parenchyme des lobules à peine altéré. Bronches un peu dilatées. — Dilatation des cavités droites du cœur. Congestion intense du foie et des reins.

Appendice. — Après cette étude des pneumonies chroniques, nous devons signaler aussi les opinions de M. Charcot sur la nature de la pneumonie qui accompagne l'évolution de la tuberculose pulmonaire. Au sujet du rôle de cette pneumonie, nous rappellerons seulement que M. Charcot lui attribue une importance secondaire et qu'il restitue au tubercule, au moins dans la grande majorité des cas, la prédominance que les auteurs lui avaient d'abord reconnue dans l'évolution des symptômes et du processus destructif. D'ailleurs, les pneumonies qui s'adjoignent ainsi au tubercule pour constituer la *phtisie pulmonaire* ne présentent rien qui leur appartienne essentiellement en propre, et M. Charcot a retrouvé dans leur étude les principaux caractères qui appartiennent aux pneumonies ordinaires. Il faut exclure cependant la pneumonie lobaire; c'est la broncho-pneumonie qui constitue le deuxième élément de la phthisie aiguë, dans l'évolution tuberculeuse aiguë, chronique dans l'évolution tuberculeuse lente. Dans

les formes rapides, on trouve des nodules fibrineux ou purulents avec les lésions de la splénisation ; dans les formes chroniques, le contenu alvéolaire et le tissu conjonctif périvasculaire et périlobulaire subissent les altérations qui ont été étudiées, à propos de la broncho-pneumonie chronique, savoir : la sclérose du tissu conjonctif, la transformation cubique des épithéliums, la dégénérescence granulo-graisseuse du contenu alvéolaire. Au contraire, la métamorphose caséeuse frappe le tissu embryonnaire tuberculeux dans lequel sont confondus la bronche et les alvéoles péribronchiques avec leur contenu [1].

[1] Ce travail a paru dans la *Revue mensuelle de médecine et de chirurgie*, 1878, p. 776.

DOUZIÈME LEÇON

Des pneumonokonioses [1]

Sommaire. — Le terme *pneumonokoniose* a été proposé par Zenker (1867). — Division des pneumonokonioses: 1° Pneumonokonioses anthracosiques; 2° Pneumonokonioses siliceuses: 3° Pneumonokoniose sidérotique.

Anthracose pulmonaire physiologique. — La matière noire pulmonaire est pour la plus grande partie constituée par du charbon, elle pénètre dans le poumon avec l'air inspiré. — Travail de Pearson (1813). — Mode de distribution de la matière noire: *a*) dans le poumon; *b*) sur la plèvre diaphragmatique; *c*) sur la plèvre costale. — Ses caractères chimiques, elle n'est soluble que dans le réactif de Millon. — Théorie de la provenance intestinale du charbon pulmonaire Villaret (1862).— Cette théorie s'appuie: 1° Sur le fait que le charbon introduit dans le tube digestif peut passer de là dans le poumon (Œsterlen (1845). — Meusonides et Donders, Orfila. Ch. Robin); — 2° Sur le rôle de l'épithélium bronchique dont les cils vibratiles empêcheraient les poussières de pénétrer dans le poumon. Expériences de Rindfleirsh, de Ch. Bernard, de Villaret. Il est démontré aujourd'hui que l'obstacle opposé par les cils vibratiles n'est pas absolu. Expériences de Knauff (1867). Expériences de M. Charcot. — Faits analogues observés chez l'homme, observation de Traube (1860). — La matière noire pulmonaire diffère du pigment hématique par ses caractères morphologiques et ses réactions chimiques. — Mode de formation et caractères micro-chimiques du pigment d'origine sanguine.

On sait que M. Zenker [2] a proposé de réunir sous le nom collectif de *pneumonokonioses* toutes les altérations pulmonaires qui reconnaissent pour cause l'action des particules solides répandues dans l'atmosphère et pénétrant dans les voies respiratoires pendant l'acte de l'inspiration. L'étude de ces

[1] Leçons résumées par M. le Dr Gombault.
[2] Zenker, *Deutsches Archiv.* t. II, p. 116, 1867.

altérations mérite, à bien des égards, de fixer l'attention des pathologistes.

Tout d'abord, elles constituent un des genres les plus importants de la grande classe des maladies professionnelles, et, à ce titre, elles intéressent aussi bien l'hygiène que la clinique usuelle.

Au point de vue spécial de l'anatomie pathologique, elles offrent un intérêt d'un autre genre ; en premier lieu, la cause matérielle, provocatrice de tous les désordres, le corps du délit, en d'autres termes, peut être aisément recherchée et reconnue, en raison de ses caractères morphologiques et chimiques. En second lieu, les lésions produites en pareil cas, reconnaissant comme cause une sorte de traumatisme, doivent s'offrir, en conséquence, dans des conditions d'analyse relativement simples. Enfin ces mêmes lésions peuvent être expérimentalement reproduites chez les animaux, circonstance qui doit, on le comprend, faciliter, dans une certaine mesure, l'étude pathogénique des accidents.

Depuis longtemps, l'attention des médecins avait été attirée sur la possibilité du fait. On avait pensé que certaines maladies du poumon pouvaient être déterminées dans l'exercice de

stationnaire, et on peut dire que c'est dans le cours des dernières années seulement que la science s'est enrichie à cet égard de données vraiment précises.

A l'exemple de Zenker, il y a lieu de diviser les pneumonokonioses en tenant compte du corps étranger qui est en jeu. Il y aura donc lieu de décrire séparément les formes suivantes :

1° *Pneumonokonioses anthracosiques.* — La lésion paraît ici surtout produite par l'introduction de particules charbonneuses (maladie des mineurs, *miners lungs*, maladie des fondeurs en bronze, en cuivre, etc.).

2° *Pneumonokonioses siliceuses.* — On les appelle encore d'un seul mot, *chalicoses*, de *kalix*, silex. L'action des particules siliceuses se combine ici souvent à celle des particules d'un métal, l'acier par exemple, et qui constitue une forme mixte.

3° Enfin il existe encore une *pneumonokoniose sidérotique*, ou *sidérose pulmonaire*. Ici, l'agent est l'oxyde de fer.

ANTHRACOSE PULMONAIRE :

Cette forme est la plus commune, et c'est elle qui la première a été sérieusement étudiée. Mais, avant d'en aborder l'étude, il convient d'examiner brièvement l'état du poumon qu'on peut désigner sous le nom d'anthracose physiologique, parce que cette étude jette une certaine lumière sur les faits d'ordre pathologique qu'il s'agira d'envisager par la suite.

On sait en effet que la plupart des poumons humains sont normalement marbrés de noir. Cette apparence est due à la présence d'une substance infiltrée dans le parenchyme même de l'organe, suivant un mode de distribution régulière dont on verra tout à l'heure la description, substance qui, pour ne rien préjuger, a reçu le nom de *matière noire pulmonaire*.

On sait, à l'heure actuelle, que cette matière noire n'est autre chose que du charbon, et, en second lieu, que ce charbon est apporté dans le poumon avec l'air de la respiration. Voici par quel mécanisme.

Dans l'exercice de la vie civilisée, chacun de nous, à des degrés divers, respire du charbon provenant de la combustion des matières qui servent soit au chauffage, soit à l'éclairage. Il en est de même, du reste, pour un certain nombre d'autres poussières, les poussières siliceuses par exemple, qui se mélangent en proportions diverses aux particules du charbon en suspension dans l'atmosphère ; mais il est préférable, pour la clarté du sujet, de n'envisager pour le moment que les seules particules charbonneuses. Ces particules, introduites ainsi dans l'appareil respiratoire, sont à la vérité rejetées à chaque instant par l'expectoration, mais elles ne le sont que partiellement. Une certaine quantité pénètre dans la profondeur du parenchyme et s'y fixe définitivement sous forme d'amas plus ou moins volumineux. Cette pénétration s'opère lentement ; il faut des années pour que l'infarctus charbonneux devienne visible à l'œil nu. C'est pourquoi, nulle chez le nouveau-né, à peine appréciable chez l'enfant, la coloration noire du pou-

pas sans intérêt de faire connaître un peu plus en détail les principaux documents qui ont servi de base à la théorie qui vient d'être émise. Cette façon si simple d'envisager les choses a en effet, rencontré plus d'un adversaire autorisé. M. Virchow par exemple, suivant en cela l'exemple d'Andral et de Breschet, a, longtemps soutenu que la matière noire pulmonaire n'est autre chose qu'un pigment hématique, et dans un traité récent, M. Henle se montre encore partisan de la même manière de voir.

Il s'agit donc tout d'abord de démontrer que la matière noire pulmonaire est en réalité constituée par des particules charbonneuses. Cela fait, la question sera encore loin d'être épuisée, car, après s'être entendu sur la nature du pigment pulmonaire, on s'est ensuite divisé à propos de son mode d'introduction dans l'économie, et on discute encore à l'heure actuelle pour savoir si ce charbon pénètre directement dans le poumon avec l'air inspiré, ou s'il n'est pas, au contraire, introduit avec les aliments dans le tube digestif, pour passer de là dans les autres organes et en particulier dans le parenchyme pulmonaire.

Le premier travail méthodique qui ait été consacré à l'étude de la matière noire pulmonaire est dû à un auteur anglais, Pearson, et fut publié en 1813[1]. Or, cet auteur a parfaitement reconnu toutes les données du problème et les a résolues dans un sens conforme aux enseignements les plus récents. On verra tout à l'heure sous l'influence de quelles préoccupations les vues si justes que cet auteur a émises se sont par la suite obscurcies. Le mémoire de Pearson a une réelle importance et il convient d'en mentionner ici les parties principales. Après avoir signalé la coloration noire des glandes bronchiques et du poumon, il fait remarquer que cette coloration augmente avec l'âge, pour atteindre son maximum

[1] Pearson. — *Philosophical Transactions*. London, t. II, p. 2, 1813, p. 165.

d'intensité chez les vieillards. Il reconnaît que cette matière noire résiste aux réactifs chimiques les plus énergiques, et il déclare en conséquence qu'il s'agit là de charbon. Il pense enfin que ce charbon vient du dehors et que, apportées par l'air pendant l'inspiration, les particules charbonneuses pénètrent jusque dans l'intérieur des vésicules pulmonaires. Comme complément de sa théorie, Pearson fait remarquer que les animaux domestiques n'ont pas les poumons noirs, ce qui tient à deux causes : ils meurent jeunes, et ils vivent en plein air. A plus forte raison doit-il en être de même chez les animaux sauvages, renards, lièvres, chevreuils ; et en réalité le fait a été relevé récemment et vérifié par M. Knauff [1].

On voit que la description de Pearson est exacte et que sa théorie sur la nature et le mode de pénétration de la matière noire, se rapproche autant que possible de celle qui est généralement admise aujourd'hui.

A propos de la disposition qu'affecte la matière noire dans le poumon, il y a lieu toutefois de relever certains détails qui n'ont peut-être pas attiré l'attention d'une façon suffisante. Il faut d'abord rappeler que la coloration noire est en général beaucoup plus prononcée au niveau du sommet et des bords postérieurs qu'à la base, et qu'au sommet cette matière forme souvent des plaques au niveau desquelles il existe une dépression avec épaississement et froncement de la plèvre. Mais les points sur lesquels il convient plus particulièrement d'insister sont les suivants :

a. On rencontre presque constamment sur la plèvre diaphragmatique, au pourtour du centre phrénique, des taches et des lignes noires analogues à celles du poumon.

[1] Knauff. — *Das Pigment der Respirationorgane* (*Virchow's Arch.*, Bd. 39, 1866).

b) On rencontre ces mêmes amas de matière noire sur la plèvre costale au niveau du bord des côtes. Or, lorsqu'on examine ces taches noires de la plèvre costale par les moyens appropriés, on reconnaît qu'elles consistent en de petites houppes reliées à la plèvre par un mince pédicule et possédant une extrémité renflée flottant librement dans le liquide quand on les examine sous l'eau. Ces petites houppes sont remplies de matière charbonneuse, identique à celle du poumon, comme l'a démontré M. Pitres [1]. Ces petits organes, décrits par Luschka, chez l'homme, existent également chez le chien, d'après Knauff [2], et d'après Klein [3] chez un certain nombre d'autres animaux. Les plus volumineux d'entre eux contiennent un glomérule vasculaire, et on tend aujourd'hui à les considérer comme de petite appareils lymphatiques. Toujours est-il que, dans les expérience de Knauff relatives à la pneumonokoniose artificielle, ils ont été trouvés infiltrés de matière charbonneuse aussi bien que la substance propre du poumon.

Pearson n'avait examiné le poumon qu'à l'œil nu ; aujourd'hui, l'examen microscopique a permis de déterminer d'une façon plus précise le mode de distribution de la matière charbonneuse dans la profondeur du parenchyme pulmonaire. On a vu de cette façon qu'elle se rencontre : 1° dans l'intérieur des cellules épithéliales ; 2° dans la substance de la paroi alvéolaire elle-même, et là elle est encore contenue dans des éléments cellulaires ; 3° autour des vaisseaux sanguins et des canaux bronchiques, où elle se distribue de façon à rappeler le mode de disposition des gaînes lymphatiques qui entourent normalement ces organes (Koschlakoff et Greenhow) [4] ; 4° à la

[1] Pitres. — *Bulletin de la Société anatomique*, 1876.
[2] Knauff, *loco cit.*
[3] Klein. — *The Anatomy of the Lymphatic system* (*The Lung*, 1875).
[4] Greenhow. — *Black Lungs from a case of Collier's phthisis. Flax dressers Lungs : Pathol. Society*, t. XX, 1869, p. 41 ; même recueil, t. XVII, pl. IV, fig. 3 et 4.

périphérie des troncs lymphatiques sous-pleuraux et interlobulaires, rarement dans leur intérieur ; 5° dans le tissu sous-pleural et dans la plèvre elle-même, où elle occupe les interstices des faisceaux fibreux qui constituent ces membranes ; 6° enfin, on l'a rencontrée — le fait peut d'ailleurs être facilement vérifié — jusque dans l'intérieur des capsules du cartilage bronchique (Koschlakoff)[1].

Au point de vue morphologique, cette substance noire se montre au microscope sous les aspects suivants: 1° tantôt ce sont de fines granulations qu'il serait impossible de distinguer des granulations pigmentaires ; 2° tantôt, au contraire, elle est constituée par des corpuscules plus ou moins volumineux, anguleux et de couleur noire ; quelques-unes de ces particules sont même parfois percées de trous analogues à ceux qu'on rencontre sur les charbons provenant de la combustion de certaines plantes (Traube). Il peut arriver que ces parcelles charbonneuses présentent une coloration rougeâtre sur les bords ; mais jamais on n'observe la série des couleurs rouge, jaune, orangée, comme cela arrive d'habitude quand il s'agit de pigment hématique. Pr. H.

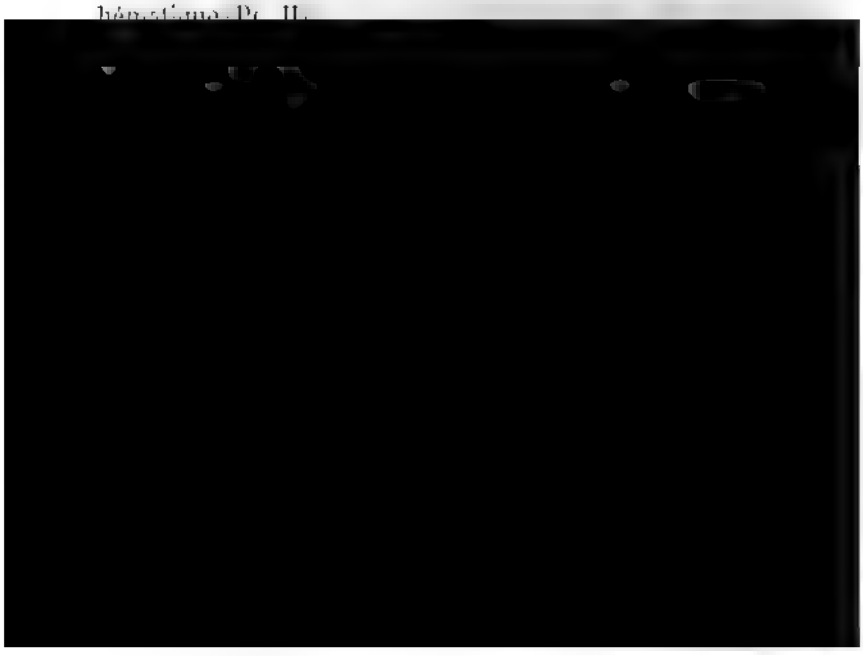

pas sans intérêt toutefois d'examiner rapidement les objections qui ont été élevées par les différents auteurs contre cette doctrine, et en premier lieu les arguments favorables à cette idée que le charbon pulmonaire est de provenance intestinale.

Il est bien certain, tout d'abord, que les particules charbonneuses introduites dans les voies digestives peuvent perforer les parois intestinales et de là se répandre dans certaines parties de l'organisme. On les a retrouvées, en semblable circonstance, dans les ganglions mésentériques, les veines mésaraïques, la veine porte, le foie, le cœur droit, et dans le poumon lui-même. Les expériences qui ont mis ce fait en lumière ont eu autrefois un grand retentissement, et il suffira de citer les observations d'Œsterlen (1845), Mensonides et Donders, Orfila, Ch. Robin. Ces expériences montrent, en effet, que le charbon peut suivre cette voie détournée pour pénétrer dans le poumon ; mais elles ne montrent nullement que ce soit là sa voie habituelle, le chemin qu'il doit en quelque sorte nécessairement parcourir pour y arriver.

Il est vrai qu'à une certaine époque on crut avoir démontré directement, par des expériences instituées sur les animaux que les poussières en suspension dans l'atmosphère ne pouvaient pénétrer, pendant la respiration, dans la profondeur des voies aériennes, et on plaçait dans les cils vibratiles appartenant à l'épithélium respiratoire l'obstacle qui s'opposait à cette pénétration. Il est bien évident que, s'il en était ainsi réellement, la question serait jugée, et il faudrait de toute nécessité admettre une autre voie pour l'introduction des poussières dans le poumon. L'action des cils vibratiles est réelle en effet, comme le démontre une expérience de Rindfleisch. Il suffit de déposer sur le pharynx d'une grenouille du charbon en poudre fine pour voir, sous l'influence des mouvements des cils, les particules charbonneuses cheminer et être en définitive rejetées

au dehors. Mais, pour être très réelle, cette action des cils est-elle toujours suffisante ? l'obstacle qu'ils opposent au passage des poussières est-il toujours efficace ? C'est ce que cette expérience ne dit pas, et on verra tout à l'heure qu'en fait cet obstacle est souvent franchi.

Quoi qu'il en soit, le point de départ de la théorie qui fait jouer aux cils vibratils ce rôle prépondérant se trouve dans une expérience de M. Cl. Bernard dont les détails sont consignés dans ses *Leçons sur les substances toxiques* (1857, p. 64), expérience qui est peut-être restée unique et à laquelle l'éminent physiologiste ne tient sans doute pas beaucoup aujourd'hui. Un lapin fut enfermé plusieurs jours de suite dans un sac contenant de la poussière de charbon, et, lorsqu'on sacrifia l'animal, on trouva du charbon dans les fosses nasales, mais on n'en rencontra ni dans le larynx, ni dans les poumons.

C'est sur cette expérience et sur quelques autres qu'il a lui-même instituées que s'est appuyé M. Villaret [1], dans le travail où il a cherché à établir la provenance intestinale du charbon pulmonaire. Tout d'abord, les expériences de cet auteur sont loin d'être irréprochables. Et, par exemple, le séjour des

Ainsi donc, on peut trouver, même dans les travaux des adversaires de la doctrine de Pearson, des faits qui plaident en sa faveur. Voici maintenant une série imposante de faits analogues empruntés à ses partisans. Pour la partie expérimentale, il convient de signaler de nouveau les expériences de Knauff (1867), qui ont été citées plus haut. Ce sont, de toutes, les plus connues. Elles ont consisté à faire respirer des chiens dans une atmosphère confinée enfumée à l'aide d'une lampe. Or, dans ce cas, les seules parties qui aient été atteintes et colorées par le charbon sont les poumons, les ganglions bronchiques et les plèvres [1].

Il en a été de même dans les expériences que M. Charcot a instituées sur le cochon d'Inde. Les animaux étaient enfermés dans des sacs contenant soit de la poussière de charbon, soit de l'oxyde rouge de fer. Or, dans les cas où il s'est agi du charbon, on a pu retrouver le corps du délit tantôt sous forme de granulations fines, souvent aussi sous forme de fragments volumineux à bords anguleux, soit libres, soit enclavés dans des cellules de l'épithélium pulmonaire desquamé [2]. Ces expériences ont porté sur six animaux : quatre d'entre eux ont respiré de la poudre d'oxyde de fer ; les deux autres, de la poudre de charbon. Ils étaient enfermés dans les sacs environ deux heures par jour, et laissés libres le reste du temps. Deux furent sacrifiés au douzième jour : les poussières avaient pénétré dans la cavité des alvéoles, où elles étaient contenues dans des cellules épithéliales desquamées. Des particules d'oxyde de fer avaient pénétré jusque dans l'épaisseur de la paroi alvéolaire, et on put en retrouver même une assez grande quantité dans l'intérieur des glanglions bronchiques. Les poumons présentaient à l'œil nu l'aspect décrit par Zenker

[1] Voir aussi Slaviansky : *Virchow's Archiv*, Bd, 35, p. 326.

[2] M. Ruppert, dans un récent travail, est arrivé à des conclusions analogues. (*Experimentelle Untersuchungen ueber Kohlenstaub-inhalation. Virchow's Arch.*, 1878.)

pour la sidérose de l'homme. Chez un autre animal sacrifié au bout d'un mois, on rencontrait, outre les particularités qui viennent d'être signalées, les lésions d'une véritable pneumonie interstitielle : épaississement des parois alvéolaires, rétrécissement de leur cavité, transformation cubique de leur épithélium de revêtement. Chez les trois autres, tués au bout de 2 mois et demi 3 mois, 3 mois et demi, le développement des lésions propres à la tuberculose du cochon d'Inde est venu modifier les résultats de l'expérience [1]. Quoi qu'il en soit, chez tous ces animaux, c'est dans le poumon et dans le poumon seul que se sont accumulées les poussières (Pl. II, *fig.* 3, 4 et 5).

Des faits analogues ont pu être observés chez l'homme. Telle est l'observation de Traube[2], publiée en 1860. Il s'agit d'un porteur de charbon qui pendant douze ans avait vécu dans une atmosphère chargée de particules charbonneuses. Bien qu'il eût cessé son travail depuis trois mois, il rendit encore des crachats noirs lors de son entrée et pendant son séjour à l'hôpital. L'examen microscopique démontra dans ces crachats la présence de particules charbonneuses. En effet, on trouvait, soit libres, soit emprisonnés dans des cellules, des corpuscules

trouvées dans les crachats aussi bien que sur d'autres prises dans le magasin où avait travaillé le malade, on pouvait reconnaître la présence de ces séries de dépressions et de trous. Il s'agissait de charbon provenant du pin sylvestre. La couleur rousse que présentaient quelques-unes des particules devait être attribuée à leur combustion incomplète.

Il restait à démontrer que ces particules charbonneuses avaient pénétré jusque dans l'intérieur des vésicules pulmonaires. Le malade ayant succombé à une péricardite, l'autopsie vint rendre possible la constatation du fait. Les deux poumons présentaient une coloration uniformément noire, sans noyaux d'induration. A la coupe, il s'en écoulait un liquide colorant les doigts en noir, à la manière de l'encre de Chine.

Examiné au microscope, ce liquide se montrait rempli des mêmes particules que l'on avait trouvées dans les crachats. Sur des coupes du poumon enfin, on put constater que la poussière charbonneuse avait pénétré dans la cavité des alvéoles, où elle était contenue dans l'intérieur des cellules épithéliales, tandis que la paroi alvéolaire elle-même en était exempte. Ce dernier fait, on le comprend facilement, est difficile à expliquer, si l'on admet la provenance intestinale de la poussière charbonneuse.

Le moment est venu d'envisager l'autre face de la question et de montrer en quoi la matière noire pulmonaire diffère des pigments de provenances diverses et en particulier du pigment d'origine hématique. On sait par qu'elle série de modifications le sang épanché dans les tissus finit par donner naissance à ce pigment. Ces modifications ont été, en particulier, expérimentalement bien étudiées par M. Langhans [1].

D'après cet observateur, en laissant de côté tout ce qui a trait à la résorption de la partie séreuse du caillot ainsi qu'aux

[1] Langhans. — *Virchow's Arch.*, 1870. t. XLIX, p. 66.

modifications subies par la fibrine et les leucocytes, on voit se produire du côté des globules rouges les modifications suivantes : une fois devenus libres, par suite de la disparition de la fibrine, ces globules seraient bientôt enclavés dans l'intérieur de grandes cellules qui sont très probablement des cellules du tissu conjonctif. Toutefois le fait de cette incorporation n'a pu être constaté directement que chez le pigeon. Les globules ainsi enclavés conservent d'abord leurs propriétés normales, mais bientôt leurs caractères physiques et chimiques se modifient. Ils perdent leur forme discoïde, deviennent globuleux et réfractent plus fortement la lumière. En même temps, ils perdent leur coloration normale, pour devenir jaunes, orangés, bruns, presque noirs. En même temps, ils acquièrent plus de résistance aux acides concentrés, même à l'acide sulfurique. Ce dernier, cependant, contrairement à ce qui a lieu pour les particules charbonneuses, finit toujours par les dissoudre, au bout de quelques minutes, après avoir modifié leur couleur, qui devient rouge et bleue. Le dernier terme des changements successifs que subissent les globules rouges consiste dans la production d'une série de granulations de diverses couleurs, en même temps que sur beaucoup de points

reil cas dans l'intérieur des alvéoles pulmonaires : 1° un certain nombre de globules rouges du sang sont libres dans la cavité alvéolaire ; 2° d'autres globules rouges ont pénétré dans l'intérieur des cellules de l'épithélium du poumon ; 3° ailleurs, cet épithélium contient non plus des globules rouges, mais des granulations pigmentaires de diverses couleurs ; 4° enfin ces mêmes granulations pigmentaires se rencontrent libres dans la cavité de l'alvéole.

De toute cette discussion, il résulte que les caractères du *pigment d'origine hématique* et ceux du *charbon pulmonaire* sont différents, et cette différence peut être résumée de la façon suivante : 1° Dans l'anthracose, les particules charbonneuses ont souvent une forme anguleuse spéciale ; elles présentent toutes la même coloration noire ; elles résistent absolument à l'action de tous les réactifs chimiques. 2° Lorsqu'il s'agit d'un pigment d'origine hématique, au contraire, les granulations ont toutes une forme plus ou moins arrondie, quelquefois même une apparence cristalline, qui cependant s'observe rarement dans le poumon ; elles offrent des colorations variées et sont rarement noires ; enfin leur résistance à l'action des divers réactifs est bien loin d'être aussi absolue que celle du charbon.

Il existe cependant, dans l'histoire générale des pigments d'origine hématique, une dérogation à la règle qui vient d'être formulée. En pareille circonstance, le pigment, bien que dérivant de la matière colorante du sang, se présente au dernier terme de ses transformations, sous la forme de corpuscules noirs qui, par leur couleur et aussi par leur résistance aux réactifs chimiques, se rapprochent beaucoup des particules charbonneuses. Telle est, par exemple, la *mélanémie*, altération pigmentaire du sang consécutive à l'intoxication palustre. Dans ce cas, la substance pigmentaire noire qui infiltre les

cellules se forme vraisemblablement dans la rate, aux dépens de la matière colorante du sang, car, à côté des corpuscules noirs, qui sont les plus nombreux, on peut en rencontrer de bruns, de jaunes, plus rarement de rouges (Planer). Ces particules pigmentaires en circulation dans le sang peuvent s'arrêter dans les organes et y former des amas plus ou moins volumineux qui peuvent, comme Frerichs l'a vu, résister pendant plusieurs jours à l'action des alcalis caustiques. On comprend que, dans ces conditions, la pigmentation mélanique puisse arriver à simuler un infarctus charbonneux. Mais c'est là, en réalité, une difficulté secondaire, lorsqu'il s'agit du poumon et qui pourra être souvent résolue par des considérations d'un autre ordre. Ainsi, en pareil cas, le poumon n'est jamais le seul organe pigmenté, et d'autre part les circonstances étiologiques sont de nature toute différente.

Il est à peine utile de mentionner l'infiltration tout à fait hypothétique du poumon par un pigment analogue à celui de la choroïde ou de la peau, pigment constitué par des granulations de *mélanine*. Mais ici encore la question pourrait être résolue à l'aide des réactions chimiques, car cette substance se dissout dans les acides concentrés, ainsi que dans la potasse, et elle se décolore par l'action du chlore.

Ainsi donc, en résumé, l'anthracose physiologique se distingue assez nettement de toutes les altérations qui pourraient la simuler. La matière noire pulmonaire est bien constituée par du charbon venu du dehors et introduit par la voie des conduits respiratoires.

TREIZIÈME LEÇON

Des pneumonokonioses (*suite*).

Sommaire. — L'accumulation progressive, dans les poumons, de poussières charbonneuses, silicieuses ou autres, est compatible avec le fonctionnement normal, tant qu'elle reste contenue dans certaines limites, elle constitue la pneumonokoniose physiologique. — Au-delà de cette limite elle produit des lésions et des troubles fonctionnels, la pneumonokoniose devient pathologique.

Sidérose pulmonaire (Zenker, 1867).

Anthracose pulmonaire pathologique. — Synonymie. — Phthisie des mineurs, observation de Greenhow. — Anthracose des mouleurs en cuivre, en bronze et en fonte. — État du poumon : 1° coloration noire généralisée ; 2° noyaux d'induration ; 3° cavernes pulmonaires.

Pneumonokonioses silicieuses ou alumineuses ou chalicose (Meinel, 1869). — De même que pour l'anthracose il existe une chalicose physiologique se développant avec l'âge. (Kussmaul, 1866 ; Riegel, 1875). — Chalicose pathologique. — Maladies des tailleurs de meules (Peacock, 1860). — Phthisie des aiguiseurs (Holland, Hall, Desayrre). — Anatomie pathologique ; noyaux d'induration, hypertrophie fibroïde de la gangue conjonctive ; pigmentation du tissu indure ; formation de cavernes. — Caractères chimiques, emploi de l'acide fluorhydrique. — Maladie des potiers et des céranciers ou peigneurs de lin (Greenhow).

L'accumulation progressive, dans les poumons, de poussières charbonneuses apportées par l'air de la respiration, est donc compatible avec le fonctionnement normal de ces organes tant qu'elle reste contenue dans de certaines limites ; mais il n'en est plus de même lorsque, par le fait de la constitution spéciale du milieu dans lequel s'effectue la respiration la quantité des poussières introduites à chaque inspiration est

trop considérable. Il se produit alors des troubles respiratoires correspondant à des lésions organiques provoquées par la présence du corps étranger en excès. Or, il n'est pas nécessaire que ce corps étranger soit du charbon; toutes les poudres inertes peuvent conduire au même résultat.

SIDÉROSE PULMONAIRE.

Aussi, dans une étude qui est surtout anatomo-pathologique, y aura-t-il avantage à envisager tout d'abord la sidérose pulmonaire, affection beaucoup moins commune que l'anthracose, assurément, mais qui a été l'objet de la part de M. Zenker[1] d'une étude anatomique très soignée.

Voici dans quelles circonstances M. Zenker a fait ses observations. Il reçut un jour (1864) les deux poumons d'une femme de 31 ans, ayant succombé à Nuremberg dans le service de M. Geist. L'aspect de ces poumons était des plus remarquables; jamais M. Zenker, anatomo-pathologiste de profession, et on ne peut plus compétent dans la matière, n'avait rien vu de semblable. La surface était d'une coloration rouge brique intense à peu près uniforme, sillonnée de lignes déprimées plus noires répondant aux espaces interlobulaires. La plèvre pulmonaire était, elle aussi, recouverte de larges plaques rouges. Les surfaces de section présentaient la même couleur. Il en était de même aussi pour les ganglions lymphatiques du hile. On eût dit que toutes les parties étaient enduites d'une couleur rouge. Plusieurs cavernes plus ou moins volumineuses étaient dispersées dans les deux poumons, surtout dans les lobes inférieurs. Il n'existait aucune trace de tubercules miliaires ni d'infarctus caséeux.

Il était évident à première vue qu'il ne s'agissait pas là d'un

[1] Zenker. — *Deutsch. Arch.*, 1867.

pigment pathologique, mais d'une substance étrangère venue du dehors. On pensa d'abord au minium et au cinabre. Mais l'analyse chimique, faite par M. Gorup Bésanez, démontra bientôt qu'il s'agissait d'oxyde de fer ; les deux poumons, pesant ensemble 1500 grammes, en contenaient environ 21 à 22 grammes.

On devait en conclure que la malade avait dû travailler pendant longtemps dans une atmosphère chargée d'oxyde rouge de fer, dont les particules avaient pénétré dans les voies aériennes, de là dans le parenchyme pulmonaire et enfin dans les voies lymphatiques.

Les renseignements pris à ce sujet firent connaître que cette malade avait été employée pendant plusieurs années dans une fabrique de Nuremberg à la préparation du papier qui sert à couvrir l'or fin. Son travail consistait à appliquer sur une feuille de papier transparent une poudre rouge, sèche, très fine, jusqu'à imprégnation complète de la feuille. Du reste, ce travail s'effectuait dans un local étroit, ventilé d'une façon insuffisante, où l'air était obscurci par une poussière intense se déposant sur les meubles et imprégnant les vêtements des ouvrières, dont la salive était rouge.

L'examen de cette poussière fit connaître qu'elle était due à une variété d'oxyde de fer que l'on appelle le rouge anglais.

Un examen attentif du poumon mit en lumière les particularités suivantes : Des surfaces de sections s'écoulait un liquide rouge dans lequel l'examen microscopique montrait : 1° des cellules épithéliales et des noyaux remplis de particules fines, noires par transparence, rouges à la lumière réfléchie ; traitées par l'acide chlorhydrique, puis par le ferrocyanate de potasse, ces particules prenaient une coloration d'un bleu intense, réaction qui établit d'une façon bien nette leur nature.

Sur les coupes du poumon pratiquées après durcissement, on put constater que les particules d'oxyde de fer étaient non seulement contenues dans l'intérieur des cellules de l'épithélium alvéolaire, mais encore qu'elles étaient infiltrées dans la profondeur du parenchyme, où elles occupaient toutes les régions qui ont été indiquées plus haut à propos de l'anthracose physiologique. Seulement, ici, tout ne se bornait pas à la présence du corps étranger ; le tissu lui-même était altéré dans sa structure : sur certains points, où l'oxyde de fer s'était accumulé en amas plus volumineux, on constatait l'épaississement des travées conjonctives et des parois des alvéoles, avec effacement plus ou moins prononcé de leurs cavités, en un mot, les lésions caractéristiques de la *pneumonie interstitielle lobulaire*. Cette observation, si concluante au point de vue anatomique, ne contenait, pour la partie clinique, que des renseignements fort incomplets. On savait seulement que la malade avait succombé à des symptômes rapportés à la phtisie pulmonaire. Toutefois il y a lieu de relever que pendant la vie de la malade on avait constaté l'existence de crachats rouges qui du reste n'avaient pas été analysés. Cette lacune, M. Zenker eut l'occasion de la combler en examinant des polisseurs de glaces d'une fabrique voisine d'Erlangen. Ces hommes, qu'il rencontrait souvent sortant de leur atelier, les vêtements tout couverts de poudre rouge, présentaient une expectoration rouge très analogue à celle de la précédente malade. Or, les crachats qu'ils rendaient renfermaient des cellules épithéliales farcies de granulations métalliques. Il était donc probable que, bien que ne présentant eux-mêmes aucun phénomène thoracique, ces hommes devaient avoir des infarctus sidérotiques du poumon. L'occasion se présenta de vérifier le fait chez un polisseur de glaces, mort d'une maladie étrangère à la sidérose, et le poumon présentait les mêmes lésions, mais à un degré moins avancé.

En résumé, il résulte de ces faits qu'il existe une altération du poumon déterminée par l'introduction dans les voies aériennes de poussière d'oxyde de fer. A un faible degré, la lésion passe inaperçue ; à un degré plus prononcé, il se produit des altérations plus ou moins graves du poumon avec formation de cavernes, altérations pouvant déterminer la mort au milieu de symptômes assez mal connus, mais voisins de ceux de la phtisie vulgaire. La substance étrangère pénètre par les voies respiratoires et non en suivant le trajet détourné indiqué par M. Villaret, car il n'existait de poussière ni dans l'intestin, ni dans les glandes mésentériques.

Le domaine de la sidérose pulmonaire n'est pas très étendu encore dans la pratique, car il en existe à peine une quinzaine de cas rassemblés par M. Merkel [1], et dans deux de ces cas seulement la maladie a déterminé la mort. Mais elle offre un intérêt théorique incontestable. Elle montre de la façon la plus nette que la présence des poussières peut déterminer dans le poumon une phtisie ulcéreuse sans intervention aucune de tuberculose miliaire ou de produits caséeux.

ANTHRACOSE PULMONAIRE PATHOLOGIQUE.

Les mêmes faits se retrouvent dans l'histoire de l'anthracose pathologique, qui, à part la nature différente du corps étranger, reproduit fidèlement celle de la sidérose.

Cette affection est connue et étudiée depuis longtemps, en Angleterre, sous le nom de *phtisie anthracosique*, *phtisie des mineurs*, ou encore sous les dénominations de *coal miners lung*, *collier's lung*, qui ont trait à l'étude anatomique, ou de *black spit*, qui rappelle une des particularités cliniques de l'affection.

[1] Merkel. — *Ziemssen's Handbuch*; *Gewerbekrankeiten*, p. 410.

En France, on a étudié surtout l'anthracose des mouleurs en bronze ou en cuivre, etc. Chez ces derniers, du reste, la lésion ne diffère en rien d'essentiel de celle qui se produit chez les mineurs de charbon [1]. Les conditions de sa production sont du reste au fond les mêmes, dans les deux cas. Il s'agit toujours de poussière charbonneuse répandue à profusion dans une atmosphère confinée. Cette poussière est fournie : 1° pour les mineurs, par le charbon fossile, par la fumée des lampes, par la combustion de la poudre employée à séparer les blocs de charbon ; 2° pour les mouleurs en cuivre, en fonte, en bronze, elle est fournie par la poussière de charbon répandue à la surface des moules en sable (Pl. II, *fig.* 192).

Les ouvriers placés dans ces conditions rendent presque tous des crachats noirs. Quant à leurs poumons, ils contiennent en abondance de la matière charbonneuse. Le plus souvent cet état du poumon est compatible avec une intégrité fonctionnelle à peu près complète de l'organe et ne diffère alors que par le degré de l'anthracose physiologique. Mais, dans quelques circonstances, le parenchyme est plus profondément atteint ; il se produit des destructions partielles de l'organe, et par suite des troubles fonctionnels graves, pouvant entraîner la mort. On voit alors se produire la phtisie anthracosique (*coal miners phthisis*).

PHTISIE DES MINEURS.

Celle-ci présente, dans la plupart des cas, les mêmes caractères essentiels, et on peut choisir pour exemple l'observation suivante, empruntée au travail de M. Greenhow [2]. Il s'agit d'un homme de 65 ans, mineur depuis son enfance, employé à

[1] Cons. les trav. de : Thomson, 1824 ; — Gregory, 1831 ; — Simpson ; — Marshall ; — Stracton ; — Mackeltar ; — Brockmann ; — Seltmann, *Deutsch. Arch.*, 1866 ; — Crocq, — Kuborn, — Maury ; — Tardieu ; — Proust, 1876.
[2] Greenhow. — *Path. Society*, t. XX, avec une bonne planche.

Tipton (*Staffordshire*). Depuis deux ans, cet homme avait été obligé de cesser tout travail. Il toussait et était oppressé. Le seul fait clinique qui mérite d'être relevé dans son histoire est le suivant : il avait rendu quelques jours avant sa mort une quantité considérable de crachats noirs comme de l'encre de Chine, et il avait continué à en rendre 4 ou 5 onces par jour.

Ce fait est du reste signalé dans plusieurs observations. Le *blak spit* est un phénomène habituel, et les crachats ainsi rendus contiennent des cellules d'épithélium pulmonaire remplies de charbon. A l'autopsie de ce malade, on trouva des poumons présentant une teinte générale noire à la surface aussi bien qu'à la coupe. De la surface de section s'écoulait un liquide noir tachant les doigts. Cette substance noire ne s'éclaircissait pas par l'action de l'acide nitrique bouillant.

Dans le poumon droit une coque pleurale épaisse entourait une masse solidifiée, dense, ayant la consistance du caoutchouc ou une structure alvéolaire ; au centre existe une caverne à parois déchiquetées, formées par une pulpe noire et contenant dans son intérieur un fragment détaché de substance pulmonaire noire, du volume d'une noisette. Le reste du poumon est noir, mais spongieux. Il n'existait nulle part de tubercules ou de matière caséeuse. A part la nature du corps étranger, l'analyse histologique ne fournit pas d'autres renseignements que ceux qui ont été consignés plus haut, à l'occasion de la sidérose pulmonaire. Un seul détail mérite d'être relevé : c'est que des fragments de ce poumon traités par l'eau régale laissaient un résidu soluble dans l'acide fluorhydrique, etc., réaction caractéristique de la silice.

ANTHRACOSE DES MOULEURS EN CUIVRE, EN BRONZE ET EN FONTE.

Voici quelles sont les principales opérations du moulage des pièces de bronze, etc. Le moule est fait avec un sable très fin,

dit sable de Versailles, qu'on a préalablement humecté pour lui conserver la forme des empreintes. Lorsque ce moule est terminé, avant de procéder à l'opération du séchage, qui précède le coulage, on le saupoudre à l'aide de fine poussière de charbon. Celle-ci est renfermée dans un sac qu'on agite par mouvements saccadés, afin de tamiser la poussière à travers la trame du tissu. On comprend qu'une telle opération ait pour effet de charger l'atmosphère de poussière de charbon. Depuis quelques années, l'emploi du charbon chez les mouleurs en bronze et en cuivre a été remplacé par la fécule, mais on est obligé d'y ajouter du talc, nécessaire pour boucher les petites cavités que peut présenter le moule ; sans cette précaution, le bronze serait piqué.

Les lésions sont ici en tout semblables à celles qui viennent d'être signalées, à propos de l'anthracose des mineurs. Elles vont être ici résumées rapidement :

1° Coloration noire, générale, plus ou moins foncée, des deux poumons ; coloration également noire des ganglions bronchiques.

2° [illegible]

PNEUMONOKONIOSES SILICEUSES OU ALUMINEUSES.

Elles ont été désignées par M. Meinel[1], sous le nom de *chalicose* (*kalix*, silex).

De toutes les pneumonokonioses, ce sont les premières qui aient été signalées par les auteurs ; mais c'est depuis quelques années seulement qu'elles ont été l'objet d'études anatomiques régulières.

A priori, on est porté à penser que, de même qu'il existe, chez l'homme, une anthracose physiologique, de même aussi il doit exister une *chalicose physiologique*, produite par l'introduction, dans les voies respiratoires, des poussières siliceuses qui existent normalement dans l'atmosphère. Le fait, du reste, a été mis hors de doute par les recherches de M. Kussmaul[2]. Démontrant que, de même que l'anthracose, la chalicose physiologique se développe avec l'âge, il a fait voir en effet que, tandis qu'il n'existait pas de silice dans le poumon du nouveau-né, il en existait déjà des traces chez un enfant de sept mois, et enfin chez l'adulte, en dehors de toute influence professionnelle, on en rencontrait en moyenne de 1 à 2 grammes pour les deux poumons.

Ces recherches ont été du reste reprises et complétées par M. Riegel (1875)[3], et cet auteur est arrivé à des résultats concordants, ainsi que le prouve le tableau suivant :

Enfant de 4 semaines...	silice.	0
— de 4 mois.		2,44 0/0 du poids des cendres.
Adulte de 47 ans.....		13,39 0/0
— de 69 ans.....		16,09 0/0

Ainsi donc, la proportion de silice dans le poumon augmente avec l'âge. Du reste, jamais on n'a trouvé, chez des sujets

[1] Meinel. — *Dissertat.* Erlangen, 1869.
[2] Kussmaul. — *Deutsch. Arch.*, Bd, II, 1866.
[3] Riegel. — *Deutsch. Arch.*, t. XV, p. 215.

placés dans des conditions normales, quel que fût leur âge, des chiffres comparables à ceux qui se produisent sous l'influence de certaines professions.

Il importe, de plus, de faire remarquer avec M. Kussmaul que nulle part, dans l'organisme de l'homme, si ce n'est dans les cheveux, la silice n'est aussi abondante que dans les poumons. Dans le sang, il n'en existe que des traces[1]. Dans le foie, la rate, les muscles, le cerveau, elle est en quantité très minime. Ces résultats conduisent à admettre que la silice qu'on rencontre dans les poumons en proportion si forte y a été introduite du dehors.

Une autre observation intéressante est encore due à M. Kussmaul. Même chez les individus confinés pendant longtemps à la chambre, et par conséquent soustraits depuis longtemps à l'action des poussières siliceuses, le taux normal de la silice, pour un âge donné, ne s'abaisse pas. De cette remarque, il semble légitime de conclure que la silice n'est pas superficiellement déposée dans le poumon, mais qu'elle occupe la profondeur même du parenchyme. D'ailleurs, à l'appui de cette manière de voir, il suffirait de faire remarquer que, dans la chalicose physiologique, les ganglions lymphatiques du poumon contiennent de la silice, et cela en quantité beaucoup plus considérable que tous les autres tissus, à l'exception toutefois du poumon. On est ainsi conduit à admettre que la silice, après s'être accumulée dans le poumon, pénètre de là dans les ganglions lymphatiques, suivant ainsi le même trajet que la matière noire pulmonaire.

Il est impossible de décider si les dépôts siliceux normaux sont appréciables à l'aide de l'examen microscopique et s'ils peuvent être distingués des particules charbonneuses contenues dans l'organe, à l'état physiologique.

[1] Robin et Verdeil. — *Traité de chimie anatom. et physiol. norm. et pathol.* etc.

CHALICOSE PATHOLOGIQUE.

Les professions qui provoquent le plus habituellement la chalicose pathologique peuvent être divisés en deux groupes :

1° Le groupe des tailleurs de pierre et de grès.

L'affection thoracique particulière dont ces ouvriers sont atteints a été depuis longtemps remarquée, comme l'indique le nom populaire de maladie Saint-Roch qui servait à la désigner. Parmi ceux-ci, la maladie des tailleurs de meules mérite une mention spéciale (*French Millstone makers Phtisis*), parce que M. Peacock [1] en a fait une étude spéciale, à l'aide de quelques cas observés à l'hôpital Saint-Georges. Les ouvriers en question sont occupés à tailler à coups de ciseau une pierre très dure, dite pierre meulière ou silex molaire, abondante dans le bassin de Paris et importée en Angleterre par la voie du Havre. Chaque coup de ciseau produit des étincelles et un nuage de poussière siliceuse. Les parcelles de pierre et de fer sont projetées avec force, si bien qu'elles s'incrustent dans la peau des mains et de la face des ouvriers.

2° Un autre groupe très considérable et très important, dans l'espèce, est celui des aiguiseurs. On désigne sous ce nom les ouvriers qui façonnent sur la meule le tranchant de la lame, la surface ou la pointe de divers instruments métalliques. Il paraît que la profession n'est devenue insalubre que depuis 1786, époque à laquelle l'adaptation de la vapeur a amené une révolution complète dans cette industrie. Avant cette époque, en effet, les usines étaient installées à la campagne ; dans chacune d'elles, les ouvriers étaient peu nombreux ; le

[1] Peacock. — *British and foreign's Review*, 186°, p. 215.

travail s'effectuait au voisinage des cours d'eau ; il était souvent interrompu pandant l'hiver. Aujourd'hui, au contraire, les ouvriers sont enfermés en grand nombre dans des locaux étroits, peu aérés, où ils restent enfermés en hiver pendant dix ou douze heures. C'est surtout dans certains grands centres manufacturiers que la profession des aiguiseurs a été étudiée, au point de vue pathologique ; à Sheffield, pour l'Angleterre, par MM. Holland et Hall [1], à la fabrique d'armes de Châtellerault, pour la France, par Desayrre.

Les cinq mille ouvriers qui sont occupés dans les fabriques de Sheffield peuvent être divisés, au point de vue de l'hygiène professionnelle, en deux catégories distinctes, suivant qu'ils travaillent sur la meule humide ou sur la meule sèche. Ces derniers sont de beaucoup les plus exposés, les particules qui se répandent dans l'atmosphère, étant, on le comprend, beaucoup plus abondantes lorsqu'elles ne sont pas retenues par l'humidité de la meule. Les conditions sont fort analogues dans les fabriques d'armes, où l'aiguisage porte sur les cuirasses, les canons de fusil, les baïonnettes, etc.

On sait depuis longtemps que les ouvriers qui travaillent dans ces conditions rendent des crachats formés de mucus, de leucocytes, de particules siliceuses facilement reconnaissables à leurs caractères micro-chimiques et morphologiques, et enfin de particules charbonneuses.

Alors même qu'il ne s'est pas développé chez eux, dans ces conditions, de pneumonie spéciale, leurs poumons contiennent un taux élevé de silice ; ainsi, chez les tailleurs de pierre, M. Kussmaul a trouvé trois fois plus de silice que chez des individus de même âge placés en dehors de la profession.

Dans un travail plus récent portant sur 19 autopsies, dont 4 suivies d'analyse chimique, M. Meinel a trouvé comme minimum de silice, dans les poumons des tailleurs de pierre.

[1] Anal. dans la *Gaz. hebdomad.*, 1856, p. 400.

24,3 0/0, comme maximum 45 0/0, alors que chez les vieillards placés en dehors de cette profession le chiffre de la silice ne dépasse pas 16,69 0/0. M. Riegel, de son côté, est arrivé à des résultats très analogues.

Quelle que soit la profession ayant déterminé la chalicose, les *lésions anatomiques* ne présentent pas, bien entendu, de différences, et elles peuvent être résumées de la façon suivante, d'après les observations de MM. Peacock, Desayrre, Hall, Meinel, etc.

Les poumons sont farcis de nodules généralement petits, quelquefois volumineux (Hall), durs, arrêtant le scalpel. Ces petits nodules présentent, en général, une coloration noire plus ou moins foncée.

L'*analyse microscopique* y fait découvrir : 1° une hypertrophie fibroïde de la gangue conjonctive, entraînant le rétrécissement ou l'oblitération dans les parties correspondantes ; 2° des particules de silice, reconnaissables à leurs caractères microchimiques et morphologiques, sur lesquels il y aura lieu de revenir dans un instant, et enfin des particules noires ayant l'apparence de la matières charbonneuse. Les auteurs ne s'expliquent pas nettement à ce sujet : s'agit-il dans ce cas d'un pigment hématique ou bien de matière charbonneuse ? Cette dernière opinion est la plus vraisemblable, si l'on en juge par les faits de pneumonie chronique indépendante de la chalicose et dans lesquels on constate une augmentation manifeste dans la quantité de la matière charbonneuse. A propos de ce fait, se présente une question théorique intéressante. N'est-il pas permis de penser que les particules charbonneuses pénètrent plus facilement dans les poumons malades que dans les poumons normaux, et n'est-ce pas à cette circonstance que doit être attribuée, en grande partie tout au moins, la coloration ardoisée que présente le poumon dans la plupart des

pneumonies chroniques ? 3° Dans un certain nombre d'observations, on trouve signalée l'existence de cavernes, indépendantes, bien entendu, de toute lésion tuberculeuse.

Il existe quelques *caractères morphologiques et chimiques* permettant de reconnaître les particules siliceuses au sein des foyers d'induration.

1° Ainsi, dans plusieurs observations, on signale de petites particules cristalloïdes réfractant fortement la lumière, faciles, par conséquent, à distinguer des particules de charbon.

2° Quant aux caractères chimiques, ils sont faciles à rechercher. On soumet les nodules à la dessiccation lente, puis on les brûle, à l'aide d'un jet de gaz. Le résidu est traité par l'eau régale, qui dissout tout ce qui n'est pas de la silice. Celle-ci est alors recueillie sur une lame de platine et exposée aux vapeurs d'acide fluorhydrique, qui en déterminent la dissolution.

On peut rattacher à la chalicose la *maladie des potiers*, étudiée par M. Greenhow [1], et dans laquelle l'altération du poumon est déterminée par l'action de particules siliceuses et alumineuses.

On peut y rattacher aussi les lésions pulmonaires observées

QUATORZIÈME LEÇON

Anatomie pathologique de la phtisie pulmonaire [1].

SOMMAIRE. — Résumé de l'anatomie du poumon. — Tubercule miliaire ou nodule tuberculeux péribronchique. — Localisation dans le vestibule de l'acinus et sur les bronches d'un certain calibre.

Caséification. — Exemples: phtisie pneumonique et phtisie granuleuse aiguë. — Mortification caséeuse du tubercule; sa cause. — Ramollissement des tubercules : Formation des cavernes. — Cavernes *acineuses*, *lobulaires*, *polylobulaires*, *lobaires*. — Période de réparation. — Tubercules de guérison; tubercules stationnaires; tubercules fibreux. — Lésions spécifiques de propagation. — Granulation grise. — Infection par les voies lymphatiques. — Rôle accessoire de l'inflammation pneumonique, dans l'évolution de la néoplasie tuberculeuse: opinion de Cruveilhier, Hérard et Cornil; — de M. Charcot.

Dans une série de leçons professées en 1877, à la Faculté de médecine, M. Charcot a montré quelle est exactement la constitution du tubercule et a pu, grâce à une analyse plus complète, établir définitivement que la *pneumonie caséeuse* n'est en réalité qu'une *agglomération tuberculeuse*. Ces leçons, rédigées par le docteur Oulmont, seront reproduites plus loin. Dans les leçons que je vais résumer, M. Charcot expose les particularités anatomiques propres à la phtisie chronique ou phtisie vulgaire.

La lésion fondamentale est encore le *nodule tuberculeux*

1. Leçons résumées par M. le Dr V. HANOT.

péribronchique (*Fig.* 33); mais ici, vu la durée du processus, l'évolution du nodule s'augmente de deux phases nouvelles : une période de *ramollissement* et une période d'*excavation*. Puis il se peut faire dans des cas particulièrement favorables, que les lésions se réparent, d'où *une période de réparation*,

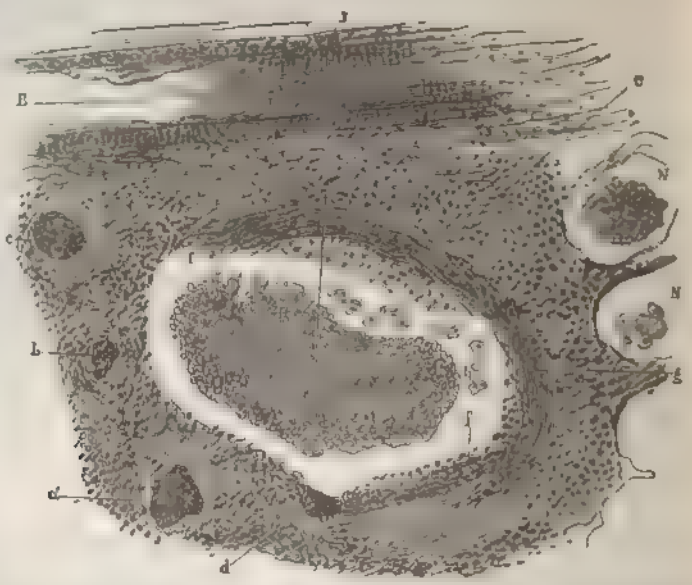

Fig. 33. — Coupe d'une branche d'un certain calibre et d'une artériole montrant le début de la formation du tubercule. — D'après un dessin de M. Chauveau. L'artère est à peine obstruée. On voit que la tunique muqueuse bronchique est envahie elle-même par la néoplasie. — *a, b, c*, cellules géantes. — *f*, membrane muqueuse ayant subi la transformation embryonnaire. — *e*, tunique musculaire. — *g*, épithélium cylindrique. — *h, h*, cellules épithélioïdes. — *j*, magma de pus. — *i*, granulations graisseuses. — B, artère. — N, N, alvéoles.

de *guérison*, avec des modes divers. Enfin, des amas tuberculeux deviennent parfois, à un moment donné du travail morbide, de véritables foyers d'infection d'où émanent des granulations grises qui propagent plus ou moins loin la maladie (processus de propagation).

Tels sont les chapitres principaux de l'histoire anatomo-pa-

thologique de la *phtisie ulcéreuse*, que M. Charcot a réédifiée sur des bases plus solides.

A. Le *tubercule miliaire* de la phtisie chronique est un nodule péribronchique, et par là s'accuse déjà l'unité de plan de structure des diverses productions tuberculeuses. Cette question de siège est un des points les plus importants de l'anatomie pathologique de la phtisie chronique, et M. Charcot l'a traitée dans tous ses détails.

C'est Rindfleisch qui, le premier, a eu le mérite d'étudier à ce point de vue le tubercule miliaire.

Voici en quelques mots ce qu'il a observé à ce sujet. Lorsque la phtisie chronique commence à se développer, la lésion se présente, dans le poumon, sous la forme de petits nodules grisâtres, résistant au doigt, un peu transparents, dont la dimension est de 1 millimètre 1/2 environ, et qui présentent le plus ordinairement la forme d'une feuille de trèfle, quelquefois avec la tige qui la supporte. Ces petits nodules se réunissent par confluence et s'agrandissent ainsi : ils forment alors des masses arrondies ou déchiquetées, portées, à la manière des feuilles d'un arbre, sur des branches plus volumineuses qui représentent la tige. Tel est, en effet, le véritable aspect microscopique.

Quelle est donc, à l'examen microscopique, la structure intime de ces folioles ? Mais, pour bien comprendre la description de Rindfleisch, il faut avoir bien présentes à l'esprit certaines particularités de la structure du poumon. Voici cette structure telle qu'elle a été exposée par M. Charcot.

Le poumon de l'homme se compose :

1° De bronches ou tubes ramifiés apportant l'air atmosphérique ;

2° De sacs respiratoires formant la masse pulmonaire ;

3° D'une enveloppe commune, la plèvre ;

4° De vaisseaux sanguins et lymphatiques et de nerfs.

Les ramifications des bronches sont alternes, puis dichotomiques ; la dernière bronchiole aboutit à une *ampoule cloisonnée*, qui représente exactement le poumon primitif du batracien supérieur. Les ampoules, par leur réunion, constituent un acinus, et les acini, par leur réunion, constituent le lobule, petite masse polyédrique de 1 centimètre de diamètre environ.

De même que chaque lobule a une bronche indépendante de la bronche du lobe voisin, de même chaque lobule a une bronchiole qui ne communique avec celle du lobe voisin que par la bronche qui leur a donné naissance. Cette bronchiole pénètre dans le lobule et le traverse dans toute sa longueur en s'y subdivisant.

La bronche *intra-lobulaire*, à son origine, a un diamètre assez grand (1 millimètre : Sappey) ; elle se divise en rameaux qui se détachent à angle droit ou à angle aigu et se subdivisent eux-mêmes jusqu'à la *bronchiole terminale*. Cette bronchiole est la fin du système canaliculé des bronches et le commencement du poumon, organe d'hématose. En effet, elle se divise elle-même en ramuscules de premier, deuxième, troisième ordre, etc ; mais elle porte sur ses parois des alvéoles

Cet acinus reproduit les dispositions fondamentales du lobule. La bronchiole acineuse, de un tiers de millimètre de diamètre environ, qui en forme le pédicule, se divise en rameaux de plus en plus petits, jusqu'à ce qu'elle arrive à l'ampoule cloisonnée du sac alvéolaire qui la termine.

Dans tout son trajet, cette bronche porte des alvéoles pariétaux et mérite le nom qui lui a été donné de *canalicule respirateur ou conduit alvéolaire*.

L'ampoule cloisonnée a été désignée sous le nom d'infundibule, par Rossignol ; de lobule primitif, par Sappey ; de complexus alvéolaire, lobule secondaire, par Le Fort. Les infundibules sont *terminaux* ; ils forment à l'extrémité des canalicules respirateurs un sac alvéolaire cloisonné, tandis que ces mêmes canalicules ramifiés portent sur leur trajet de simples alvéoles qui sont ouverts dans les conduits, comme les cellules d'une prison sur le corridor central.

Les artères suivent les ramifications bronchiques, et on pourrait les appeler : artères lobaires, lobulaires, acineuses, infundibulaires ou alvéolaires.

On sait que l'artère pulmonaire qui accompagne la bronche dans le *lobule* est une artère *terminale* (Cohnheim), c'est-à-dire qu'elle n'a pas d'anastomoses directes avec les artères des lobules voisins. Il en est de même de la bronche lobulaire.

L'artère lobulaire pénètre dans le lobule en suivant la distribution de la bronche et arrive ainsi jusqu'à la bronchiole acineuse. Là, le vaisseau sanguin se ramifie à la surface des infundibules sous l'épithélium pulmonaire, et l'hématose s'accomplit dans les réseaux.

Les capillaires donnent naissance à des veinules qui se jettent immédiatement dans le tissu conjonctif interacineux et deviennent, par anastomose, des rameaux de plus en plus volumineux dont la direction commune est centrifuge par rapport au centre du lobule. Arrivées à l'espace péri-lobulaire, ces

veines forment de véritables confluents qui servent à recueillir la circulation de plusieurs lobules voisins. Les anastomoses veineuses sont donc très larges, entre plusieurs lobules du voisinage, tandis que les anastomoses artérielles n'existent pas.

Les vaisseaux lymphatiques sont extrêmement nombreux; ils ont été parfaitement étudiés par le docteur Grancher.

Chacun des deux grands systèmes qui composent le poumon, le système vasculaire et le système aérien, est plongé dans les mailles de ces vaisseaux.

Leur description générale est donc très simple et doit se mouler sur la description même du poumon. Les vaisseaux lymphatiques sont péribronchiques, péri-lobulaires, péri-acineux, péri-infundibulaires. Sous la plèvre, où cette disposition anatomique se voit admirablement, les lymphatiques injectés en bleu de Prusse forment de grandes mailles polygonales (cercle péri-lobulaire).

Chacune de ces mailles contient des mailles très petites (cercle péri-acineux) qui circonscrivent à leur tour le cercle lymphatique péri-infundibulaire. Il en est de même dans l'intérieur du poumon, quoique les vaisseaux lymphatiques y

grand nombre de cercles péri-lobulaires avant de pénétrer dans les cercles inscrits : péri-acineux et péri-infundibulaires. Enfin, cette même injection, faite sous la plèvre costale, traverse tout le poumon et se montre rapidement sous la plèvre médiastine. On doit conclure de ces faits que la circulation lymphatique pulmonaire établit, entre des lobules très éloignés les uns des autres, un lien de circulation et de nutrition très intime.

Ces détails étant connus, M. Charcot étudie ensuite l'*anatomie médicale* du poumon. Cette anatomie médicale consiste à rechercher sur des coupes la place constante des éléments anatomiques, les rapports des diverses parties entre elles.

M. Charcot décrit donc une section du *lobule pulmonaire* comme une coupe du lobule hépatique.

Ce lobule pulmonaire se présente sous la forme d'un polygone auquel on peut reconnaître un centre, une partie moyenne, et une périphérie. Le centre ou *espace intra-lobulaire* est formé essentiellement d'une bronche accompagnée d'une artère ; une gangue de tissu conjonctif les unit, et dans les mailles de ce tissu se trouvent de nombreux vaisseaux lymphatiques péri-bronchiques et péri-vasculaires. La partie moyenne du lobule montre la coupe des infundibules et çà et là des filaments de tissu conjonctif allant du centre du lobule à la périphérie, séparant les acini et portant les vaisseaux sanguins et lymphatiques. La périphérie, ou *espace inter-lobulaire*, est composée surtout de tissu conjonctif contenant de nombreux lymphatiques et les veines pulmonaires. Dans le foie, la partie la plus importante du lobule est la périphérie ; on y trouve les canaux biliaires, l'artère hépatique et la veine porte ; tandis que le centre est formé par la veine sus-hépatique ; au contraire, dans le poumon, c'est l'espace intra-lobulaire, c'est-à-

dire le centre, qui contient les parties importantes, c'est-à-dire la bronche et l'artère.

Dans toute la partie du trajet des divisions bronchiques qui précèdent le lobule, celles-ci sont en rapport plus ou moins immédiat avec les artères bronchiques, l'artère pulmonaire et la veine pulmonaire, et tous ces conduits sont enveloppés d'une gangue conjonctive commune. C'est l'ensemble de ces parties que M. Charcot désigne sous le nom de *grands espaces*. Or, les grands espaces cessent d'exister au moment où la bronchiole sus-lobulaire pénètre dans le lobule.

En ce point, les divers vaisseaux aériens ou sanguins qui jusque-là cheminaient côte à côte dans les grands espaces péri-bronchiques se dissocient. En effet, tandis que l'artère bronchique et l'artère pulmonaire pénètrent accolées à la bronche, dans le lobule, les veines pulmonaires suivent un chemin différent. Elles se dirigent vers la périphérie du lobule, où elles occupent les *espaces péri-lobulaires* que M. Charcot appelle *petits espaces*.

Toutes ces notions d'*anatomie topographique* sont de la plus haute utilité ; elles permettent de reconnaître facilement, sur des coupes, le siège exact des diverses lésions et d'en suivre les évolutions successives. Ces notions anatomiques étant bien établies, on peut poursuivre le résumé du travail de Rindfleisch.

D'après l'habile histologiste, c'est dans le point même où la bronche terminale s'abouche avec les conduits alvéolaires de l'acinus correspondant que se localise la petite néoplasie tuberculeuse ; on la trouve donc autour de la bronchiole, à sa terminaison, dans l'épaisseur de la paroi, et autour de chaque conduit alvéolaire à leur origine (*Fig.* 34).

Rindfleisch suppose qu'à ce niveau, les éperons de divisions des bronchioles retiennent les cellules tuberculeuses qui des-

cendent des bronches supérieures, et qu'il se produit une infection locale d'où naît le tubercule.

Quoi qu'il en soit, si sur le nodule ainsi formé on fait une coupe, on obtiendra, si la coupe intéresse les trois conduits alvéolaires, une figure qui représentera, en quelque sorte, leur moule interne, c'est-à-dire l'apparence déjà signalée d'un

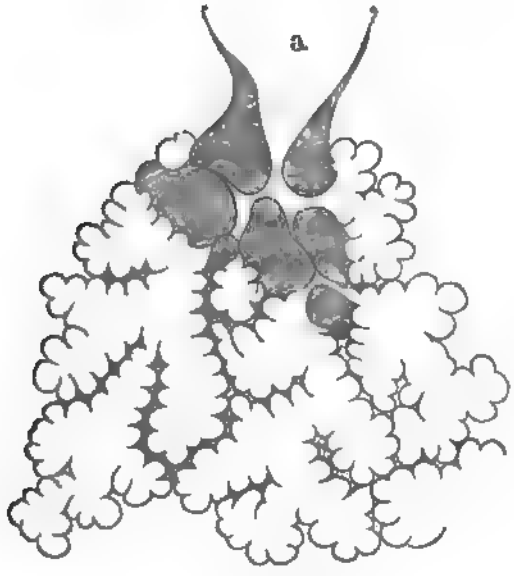

Fig. 34. — Schéma de Rindfleisch montrant le début de la néoplasie autour de la terminaison de la bronchiole.

trèfle. Le nodule aura environ un millimètre et demi à deux millimètres de diamètre. Si l'on examine cette coupe au microscope, on voit aisément qu'il ne s'agit pas là d'un tubercule élémentaire, mais d'une agglomération de nodules dont on distingue encore la forme : ce sont autant de cercles concentriques, régulièrement disposés autour d'un certain nombre de centres de formation. D'ailleurs, il y a lieu de distinguer deux zones : 1° une zone centrale caséeuse, percée d'un trou déchi-

queté qui n'est autre chose que ce qui reste du conduit alvéolaire ; 2° une zone périphérique, composée de cellules soudées par une gangue commune, laquelle pénètre dans les alvéoles voisins sous forme de prolongements sessiles ou pédiculés et qu'on reconnaît aisément pour être la zone embryonnaire qui se retrouve à la périphérie de toute production tuberculeuse et décrite pour la première fois par M. Grancher.

Tel serait le point de départ de toute phtisie chronique. Peu à peu, le nodule primitif s'agrandit en s'étendant dans deux directions principales, vers la bronche et vers les extrémités des infundibules. Il s'étend aussi par envahissement des acini voisins. On le voit, les choses se passent absolument comme dans la prétendue pneumonie caséeuse.

M. Charcot a confirmé les résultats obtenus par M. Rindfleisch, tout en les modifiant sur quelques points. M. Charcot ne croit pas à une localisation aussi étroite, aussi systématique du tubercule aggloméré primitif dans le vestibule de l'acinus, car il a observé des agglomérations tuberculeuses greffées sur des bronches d'un certain calibre. Autre divergence. Pour M. Rindfleisch, les produits de la pneumonie qui se développe autour du nodule peuvent subir la métamorphose caséeuse et contribuer à la solidification jaune. M. Charcot pense au contraire que la caséification dans la phtisie se fait toujours exclusivement aux dépens de la néoplasie tuberculeuse. On peut trouver, dans l'intervalle des nodules, des alvéoles encombrés d'éléments variés qui présentent toutes les phases de la dégénération granulo-graisseuse, mais rien qui rappelle la dégénération vitreuse ou caséeuse proprement dite, qui occupe le centre des nodules.

Avec la phtisie chronique, apparaît une nouvelle phase du processus. La lésion tuberculeuse se développe par additions successives de trèfles voisins; mais, à un moment donné, l'îlot se ramollit, et le produit de ce ramollissement est évacué par

les bronches : une caverne s'est formée. L'histoire de ces cavernes est un des chapitres les plus intéressants de l'anatomie pathologique de la phtisie pulmonaire ; mais, avant de l'entreprendre, il est utile de revenir avec plus de détails sur cette caséification qui prépare la formation des cavernes.

Caséification. — Pour donner une idée juste du travail de caséification, il faut prendre pour exemples, d'une part, la *phtisie pneumonique*, autrement dit la *broncho-pneumonie suraiguë caséeuse*, et d'autre part la *phtisie granuleuse aiguë*. Dans les deux cas, l'évolution dure de quinze à trente jours. Cliniquement, dans le premier cas, on a devant soi une broncho-pneumonie grave pseudo-lobaire ; dans le second cas, une maladie à forme typhoïde avec prédominance des accidents thoraciques. A l'autopsie, on trouve, dans le premier cas, des nodules tuberculeux de volume variable, surtout dans les lobes inférieurs. Il n'y a pas de granulations grises ni dans les poumons ni ailleurs. Dans le second cas, ce sont des granulations grises disséminées également dans tout l'organe et tellement serrées que les poumons en sont littéralement criblés. Ces granulations, au maximum dans les poumons, se trouvent également dans le foie, les reins, les méninges, un peu partout. Dans les deux cas, comme on le sait déjà, l'analogie, au point de vue anatomique, est aussi grande que possible ; on pourrait dire qu'il y a identité complète. Dans le premier cas, si l'on n'examine que les plus petits tubercules, le champ du microscope pourra ne comprendre qu'un ou deux tubercules ; dans le second cas, les tubercules, beaucoup plus petits, apparaîtront nécessairement en plus grand nombre.

Les premiers tubercules sont toujours développés autour de la bronche ; les granulations siègent dans n'importe quel point du parenchyme, en vertu de cette propriété de diffusion qu'elles ont à un si haut point. En dehors de cette différence

de siège, tout est semblable. Dans les deux cas, deux zones; une zone périphérique embryonnaire, une zone centrale caséeuse non colorée par les réactifs ordinaires. La séparation entre les deux zones est marquée par une zone intermédiaire, qui présente l'aspect d'une bande étroite, sur laquelle il faudra revenir dans un instant.

Dans les deux cas, il s'agit d'agglomérations tuberculeuses; même en ce qui concerne la granulation, la néoplasie doit être considérée comme formée au début de plusieurs follicules ou tubercules élémentaires, réunis par une gangue embryonnaire. Les cellules géantes, dispersées çà et là, montrent où sont les follicules.

Ces cellules constituent le centre de figure de chaque follicule; les cellules épithélioïdes les enveloppent d'une zone moyenne; les zones externes embryonnaires de chaque follicule se confondent, en quelque sorte, en une trame qui englobe toutes les cellules géantes avec leurs cellules épithelioïdes. L'agglomération tuberculeuse se manifeste aussi clairement dans le tubercule miliaire que dans les îlots de la prétendue pneumonie caséeuse.

Pour bien comprendre la théorie de la mortification caséeuse des tubercules de ce genre, il faut se représenter le moment où la caséification n'existe pas encore, où le tubercule tout entier en est encore aux premières phases de son développement.

Il n'y a encore que des cellules embryonnaires; elles sont distinctes les unes des autres, mais réunies par une gangue protoplasmique où se retrouvent aussi les éléments de l'organe envahi qui ont résisté à la néoplasie, c'est-à-dire les fibres élastiques des artères de calibre, des travées alvéolaires. Mais ces éléments sont rendus invisibles, noyés qu'ils sont, pour ainsi dire, dans la néoplasie. Un réactif qui réduirait les parties constitutives de la néoplasie les ferait réapparaître. C'est jus-

tement ce que fait la caséification. La forme même de la zone caséeuse donne à penser que la mortification se produit tout à coup, tout d'une pièce. Dans cette zone, tout semble à peu près homogène, demi-transparent; pas la moindre parcelle qui se colore. Les fibres élastiques sont redevenues visibles; çà et là quelques cadavres de cellules géantes. Que s'est-il donc passé? L'étude de la bande intermédiaire, dont il a été question un peu plus haut, l'apprend. Cette bande est constituée par des noyaux tassés les uns contre les autres et qui se colorent encore très vivement. Le protoplasma cellulaire et le réticulum se sont atrophiés, desséchés et ont subi la dégénérescence granulo-graisseuse. A un moment donné, les noyaux eux-mêmes subissent la même dégénérescence, et le carmin ne peut plus les colorer. Mais la bande rouge intermédiaire se sera portée un peu plus en dehors, en même temps que la zone embryonnaire s'élargit aussi. Et c'est ainsi que le tubercule agrandit son domaine, à mesure que la mortification s'étend de plus en plus, du centre à la périphérie.

Tout ce qui précède s'applique exactement aux masses tuberculeuses de la phtisie chronique.

Voilà, dans une esquisse rapide, tout ce qu'on sait de la *mortification caséeuse du tubercule*. Encore une fois, il est très important de distinguer la caséification du tubercule de celle qui peut s'emparer des éléments cellulaires accumulés et retenus dans la trame des tissus. Cette dernière caséification est banale et diffère du tout au tout de la tuberculeuse, dans laquelle il y a mortification d'un tissu cohérent.

« Quelle est, dit M. Charcot, la cause de la caséification du tubercule? On invoque surtout l'absence des vaisseaux, c'est sans doute un élément important. Il est facile d'en comprendre les effets sur une vaste agglomération tuberculeuse; mais c'est plus difficile quand il s'agit d'un tubercule élémentaire ou follicule tuberculeux, car les cartilages non vasculaires se

nourrissent, et le nodule tuberculeux n'est pas plus loin des vaisseaux que l'ovule de la paroi des vésicules de de Graaf.

« On a dit que ces éléments portent en eux-mêmes, en naissant, le germe d'une mort prochaine. Le tubercule, a-t-on dit, est une néoplasie essentiellement pauvre et misérable dès le début. Mais cette phrase pittoresque ne peut passer pour une excellente raison. »

La mortification caséeuse ou vitreuse appartient en propre au tubercule ; voilà ce qui est indiscutable, voilà ce qui fait l'intérêt des recherches approfondies dont elle a été l'objet. A cette modification succède le ramollissement, l'évacuation des parties mortifiées et consécutivement la formation des cavernes pulmonaires.

B. *Ramollissement des tubercules. Formation des cavernes pulmonaires.* — MM. Charcot et Richer ont étudié à nouveau le mécanisme de production des cavernes pulmonaires. Mais d'abord, comment se produit le ramollissement de la matière tuberculeuse ?

M. Rindfleisch suppose que les matières albuminoïdes desséchées subissent à la longue une modification par suite de laquelle, d'insolubles, elles deviennent solubles. Elles attirent à elles l'eau des parties voisines, et ainsi a lieu le ramollissement qui n'a rien de commun, comme on le voit, avec la suppuration. Sans mélange de pus la matière caséeuse se dissocie, et la dissociation entraîne la dislocation de la trame élastique.

La communication avec les bronches est alors complète ; la matière caséeuse ramollie peut alors pénétrer dans le conduit aérien, où elle se mélange aux produits muco-purulents qui s'y trouvent accumulés. La matière caséeuse, ramollie, mêlée à des fibres élastiques et au muco-pus de la lesion bronchitique concomitante, est évacuée par l'expectoration et laisse à sa place un vide, une excavation, une caverne.

Il faut maintenant pénétrer plus avant dans les détails de ce travail d'excavation. On doit tenir compte tout d'abord d'un premier élément dont l'importance a été parfois exagérée, mais qui joue certainement un rôle : c'est la dilatation des bronches voisines. Cette dilatation précède, en effet, très habituellement la formation des cavernes. Carswel, Reinhardt et Wagner ont même prétendu que la dilatation bronchique faisait à elle seule tous les frais de l'excavation, et que la destruction du parenchyme pulmonaire n'y entrait pour aucune part.

C'est aller beaucoup trop loin. Suivant MM. Rindfleisch et Grancher, il serait de règle de rencontrer, en amont des foyers de tissu caséifié, un certain degré de dilatation des bronches. Cette dilatation serait la résultante de plusieurs conditions agissant dans le même sens. D'une part, les parois bronchiques enflammées ont perdu de leur résistance ; d'autre part, l'effort inspiratoire se concentre justement sur les parois de ces bronches, à l'extrémité desquelles l'expansion vasculaire n'a plus lieu.

Sans doute, la dilatation existe et peut s'expliquer comme il vient d'être dit ; mais la condition fondamentale de la production des cavernes, c'est l'envahissement et la destruction des parois bronchiques par la néoplasie tuberculeuse.

Quand le tubercule caséeux se vide dans la bronche, celle-ci est déjà transformée en cavité cylindro-conique ou ampullaire : elle forme comme le vestibule de la caverne et en fait ainsi partie.

Reste à savoir maintenant comment la matière caséeuse ramollie se met en communication avec les bronches voisines préalablement dilatées.

Ici encore, il sera facile de se convaincre que la formation des cavernes, depuis le commencement du processus jusqu'à la fin, n'a rien de commun avec la pneumonie, contrairement à l'opinion de Cruveilhier.

Qu'on suppose un tubercule miliaire développé primitivement autour d'une bronchiole et ayant envahi les parois d'un acinus voisin. La paroi bronchique étant épaissie par la néoplasie, la lumière du conduit est rétrécie: elle est déjà encombrée par la présence des produits d'exsudation ou de prolifération catarrhale, et finit par s'oblitérer. A un moment donné, le bouchon catarrhal, la paroi bronchique elle-même, la paroi acineuse aussi, subissent la fonte caséeuse, et la matière ramollie se déverse dans le conduit bronchique situé en amont, et, a-t-il été dit, plus ou moins dilaté. Il en résulte une petite excavation qui occupe la place de la bronchiole et de l'acinus, dont il ne reste d'abord que des débris et bientôt plus rien. L'artère satellite, oblitérée par les végétations de l'endartérite et facilement reconnaissable à la présence des tuniques élastiques, se distingue vers la partie centrale du néoplasme tuberculeux, au voisinage de la petite excavation, comme pour témoigner que là a existé une bronche. Ainsi se forment de petites cavernes primitives qu'on peut appeler *cavernes acineuses*. On voit, d'après son mode de formation, que la caverne acineuse est faite sur le plan de la disposition des bronches. Ses parois sont sinueuses et pourraient être prises facilement pour une dilatation bronchique. Il faut remarquer ici que le pus produit dans la bronche peut refluer dans la caverne ; mais il ne faudrait pas voir là une preuve de l'intervention du processus phlegmasique, dans la formation de la cavité.

Plusieurs cavernes acineuses peuvent communiquer ensemble; le lobule tout entier se vide en quelque sorte par la bronche. La réunion de plusieurs *cavernes acineuses* forme les *cavernes lobulaires* qui occupent tout un lobule. Enfin il est facile de comprendre comment plusieurs cavernes lobulaires, par les progrès de la fonte caséeuse, donnent naissance à des cavernes *polylobulaires*, puis à des cavernes *lobaires*, c'est-à-dire occupant tout ou partie d'un lobe du poumon (*Fig.* 35).

Les grandes cavernes ont parfois des parois libres, comme revêtues d'une membrane blanchâtre. Mais le plus souvent, elles sont très anfractueuses. L'examen microscopique montre que, dans la règle, elles sont divisées en plusieurs grandes

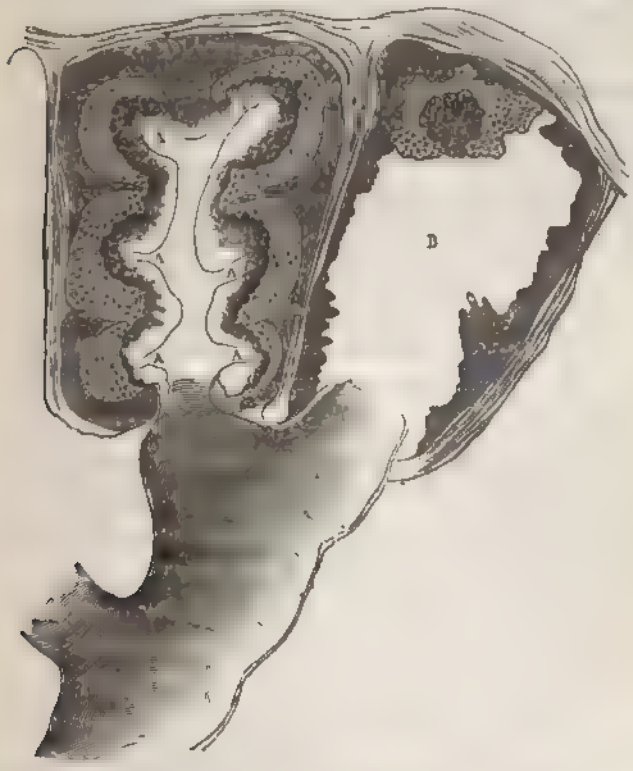

Fig. 35. — Schéma montrant le mode de formation des cavernes. — (D'après un dessin de M. Charcot). — A, A, A, cavernes acineuses. — B, caverne lobulaire.

loges qui elles-mêmes sont divisées en logettes. Les grandes loges sont séparées par de grosses travées qui, le plus souvent, ne se détachent pas complètement de la caverne.

Les logettes, au contraire, sont séparées par de petites

travées souvent complètement libres, dans l'intérieur de la caverne, et n'adhèrent à ces parois que par leurs extrémités.

La disposition anatomique que M. Charcot a proposé d'appeler les *grands* et les *petits espaces conjonctifs pulmonaires* rend compte de la présence de ces deux sortes de travées et permet, en quelque sorte, de prévoir leur structure. L'examen microscopique fait sur des coupes transversales vient confirmer cette prévision. Les grosses travées représentent les grands espaces pulmonaires, c'est-à-dire les espaces du tissu conjonctif qui accompagnent les divisions des bronches, les artères pulmonaires et les veines pulmonaires réunies, jusqu'au point où ces dernières se séparent des premières pour occuper les espaces interlobulaires. Les petites travées sont les derniers vestiges des espaces interlobulaires dont le tissu conjonctif ne convient qu'au seul ordre de vaisseaux, les branches des veines pulmonaires.

Le mécanisme entier de la formation des cavernes se conçoit donc parfaitement sans l'intervention d'une véritable inflammation pulmonaire. Dans les parois, nulle trace du processus phlegmasique; dans la cavité, détritus caséeux, fragments de tissu pulmonaire; un peu de pus qui, au contact de l'air, se transforme aisément en liquide ichoreux, plus ou moins fétide. Or, la phtisie en est alors à cette période clinique qui se caractérise surtout par la fièvre hectique à son maximum. C'est une fièvre à oscillations; la température est souvent peu élevée le matin, mais atteint le soir 40 et 41°. Ce tracé thermique ne peut s'expliquer par l'existence d'une pneumonie; il s'explique parfaitement par l'infection putride.

C. *Période de réparation.* — Lorsque la matière caséeuse a été complètement évacuée, elle est remplacée par un revêtement de tissu embryonnaire sous lequel font saillie de vérita-

bles bourgeons charnus. Le tissu pulmonaire sous-jacent à cette zone s'est transformé petit à petit, sur une épaisseur variable, et est en état d'inflammation chronique: c'est déjà une caverne de guérison, la *quiescent excavation* des auteurs anglais William et Powel. S'il ne se fait point ailleurs d'autre travail de ramollissement tuberculeux, l'état général s'améliore ; c'est une quasi-guérison. La véritable *caverne de guérison*, c'est la caverne tapissée de toute part par du tissu fibreux organisé, transformée en un véritable sinus aérien, pour se servir d'une expression de Cruveilhier. Lorsqu'il n'y a plus, dans le poumon, pour toute lésion que cette poche où tout le tissu embryonnaire pariétal est devenu tissu fibreux, l'état fébrile s'est complètement éteint. Dans vingt cas de ce genre, cités par E. Will, dans son article publié en 1875 (*Med. Trans.*), non seulement la fièvre faisait défaut, mais encore la température était au-dessous du taux normal. La surface de la caverne présente aussi une série de transformations successives.

Dans la *quiescent excavation*, elle présente, comme les plaies en suppuration, des anses vasculaires saillantes au milieu d'un tissu conjonctif ferme, des bourgeons charnus véritables, mais très petits. Elle donne lieu à la formation plus ou moins abondante de leucocytes qui entrent dans la composition d'un liquide qui tantôt se concrète en une mince couche grisâtre, sous laquelle on trouve la surface granuleuse rougie et fortement vascularisée de l'excavation. Peu à peu, la surface granuleuse s'égalise et devient parfaitement lisse ; la caverne est alors limitée par un tissu cicatriciel fibreux plus ou moins épais, qui peut même se rétracter et ne produit plus de pus. Quelquefois cependant, ainsi que l'ont observé MM. Hérard et Cornil, à la surface d'anciennes cavernes s'opèrent des phénomènes nouveaux de suppuration et même de formation de granulations tuberculeuses, reconnaissables à l'œil nu et à l'examen microscopique.

Il est important de ne pas prendre pour véritable caverne de guérison des lésions qui n'ont que l'apparence de la caverne guérie. Ainsi on ne considérera pas comme caverne de guérison, ainsi que l'ont fait Laennec, Cruveilhier, William, Bennets : 1° des kystes tuberculeux avec centre ramolli ; 2° des kystes avec centre caséeux ou plâtreux ; 3° des cavernes froncées ; 4° des cavernes dont les bords se sont exactement accolés, qu'ils aient subi ou non le processus de l'inflammation chronique, si la transformation fibreuse n'est pas parachevée.

Les bronches présentent ici des modifications qu'il faut signaler ; au début, elle s'arrêtent brusquement à leur union avec la caverne et leurs parois y sont nettement coupées. Mais, lorsque ces lésions sont anciennes, le bout tronqué de la bronche se met de niveau et se continue directement par une surface lisse avec la paroi de l'excavation.

Tubercules de guérison (Cruveilhier). *Tubercules stationnaires* (Charcot). *Tubercules fibreux.* — Jusqu'à présent, on a vu le tubercule évoluant fatalement jusqu'à la mortification caséeuse. Cependant, dit M. Charcot, le tubercule considéré sous ses formes les plus diverses est curable, ou tout au moins il peut subir dans sa texture des modifications qui le transforment en un corps étranger, inerte, incapable de nuire. C'est le *tubercule de guérison* de Cruveilhier.

Il peut arriver aussi que le tubercule, parvenu à un état de parfait développement, reste pour ainsi dire stationnaire au sein des organes dont il ne modifie pas sensiblement la texture, sans aboutir à la mortification caséeuse : c'est le tubercule stationnaire de M. Charcot. Enfin il peut se faire qu'un tubercule à évolution essentiellement chronique dès l'origine perde de bonne heure sa structure cellulaire et se transforme sans avoir présenté la moindre trace de matière caséeuse,

en une petite tumeur fibreuse ; c'est le *tubercule fibreux*.

Cruveilhier avait déjà fait remarquer que les tubercules en général, les tubercules pulmonaires en particulier, sont curables à toutes les périodes de leur développement et sous toutes leurs formes : 1° tubercules solitaires ; 2° agrégats tuberculeux ; 3° cavernes pulmonaires. Il y avait donc à considérer : 1° des granulations de guérison ; 2° des agrégats tuberculeux de guérison ; 3° des cavernes de guérison. Laennec savait parfaitement que l'affection tuberculeuse n'est pas absolument incurable ; mais il ne s'était occupé que du mode de guérison des cavernes et il semblait croire que les désordres produits par les tubercules ne peuvent se réparer qu'après l'élimination de la matière étrangère. Cruveilhier montra que le tubercule peut s'arrêter dans son évolution à l'état de tubercule cru, à l'époque où la mortification caséeuse n'a pas encore amené la désagrégation des produits nécrosés. Si l'on compare le tubercule de guérison à une granulation miliaire, au premier abord, il y a identité. En quoi donc ce tubercule diffère-t-il du tubercule en pleine évolution destructive? La zone embryonnaire plus large a subi l'évolution fibreuse, c'est-à-dire que les éléments cellulaires de gangue intermédiaire ont disparu pour faire place à un tissu dense, composé de lamelles fibreuses dans l'intervalle desquelles on distingue à peine quelques éléments cellulaires. Ces parties n'ont plus la structure qui permet la caséification, laquelle est donc confinée dans la partie centrale. Des vaisseaux se sont développés dans cette zone embryonnaire, qui ne se connaît plus qu'à la présence de cellules géantes et à sa disposition générale.

La matière caséeuse est en quelque sorte enkystée. Elle peut subir des transformations ultérieures qui, par l'adjonction de particules calcaires, en font une sorte de mastic et au

plus haut degré un petit calcul. Il n'est pas non plus impossible que ce centre caséeux puisse se résorber et disparaître. Ce travail d'enkystement est marqué par un certain degré d'irritation inflammatoire subaiguë qui se communique aux parties voisines. Aussi, autour de ce tubercule de guérison, toute une rangée d'alvéoles se distingue des autres en ce que les parois de ces alvéoles sont épaissies, fibreuses, en même temps que leurs cavités sont limitées par un revêtement d'épithélium cubique, absolument comme dans les cas de cirrhose broncho-pneumonique primitive. Tout cela s'applique aux agglomérations tuberculeuses péri-bronchiques de la phtisie à produits massifs. Si le processus curatif est quelque peu accentué, on peut suivre, dans la zone embryonnaire ordinairement visible, les deux phases de l'évolution fibreuse dont il vient d'être question et qui doit aboutir à l'enkystement des produits caséeux, absolument comme dans le cas de tubercule miliaire. Voici une disposition que l'on rencontre souvent dans les poumons des sujets qui, après avoir présenté les signes de la phtisie pulmonaire, sont revenus à la santé et succombent à quelque maladie intercurrente. C'est l'apparence de l'agglomération tuberculeuse en pleine évolution. La zone caséeuse est distincte, les travées élastiques encore visibles ; mais la zone embryonnaire n'est plus qu'une paroi kystique fibreuse. La présence des cellules géantes qui persistent rend à peu près indiscutable l'interprétation proposée par M Charcot. Quant aux cavernes de guérison, le mécanisme de leur formation a été décrit plus haut.

Dans les ganglions lymphatiques, dans la muqueuse du larynx, à la peau de la face (lupus dit scrofuleux), des tubercules stationnaires s'observent fréquemment.

Ici, la mortification caséeuse n'est pas chose nécessaire, fatale. Le tubercule, arrivé à son parfait développement, qu'il s'agisse du tubercule élémentaire ou du tubercule aggloméré,

persiste tel quel et conserve l'intégrité de sa structure, à la manière d'un parasite. Les tubercules qui présentent ce caractère d'évolution ont en général une structure complexe et bien régulière ; les cellules géantes, les cellules épithélioïdes, le réticulum, qui a pu faire croire à l'existence d'un vestige d'organisation lymphatique, sont très accentués.

Dans le *tubercule fibreux*, il ne s'agit pas d'évolution partielle fibreuse, s'opérant dans la zone embryonnaire, au pourtour de la zone caséeuse, comme dans le tubercule présentant cette particularité, que de très bonne heure il perd sa structure cellulaire et subit une évolution spéciale qui le transforme rapidement en une petite tumeur fibreuse, sans que jamais il y ait la moindre trace de mortification caséeuse. Le tubercule fibreux n'est donc pas la granulation grise, adulte ; mais il n'en diffère pas foncièrement, et en cela Laennec avait encore raison.

Le tubercule fibreux se présente sous deux formes principales : *tubercule miliaire* et *agglomération tuberculeuse*.

Le *tubercule miliaire fibreux* est caractérisé ainsi anatomiquement. Dans un poumon sain du reste et qui présente à son sommet les caractères de la phtisie fibroïde, on trouve des granulations répondant à tous les caractères mis en relief par la description de Bayle, à propos des granulations grises : ces granulations sont groupées sous forme de bouquets, de grappes, dont les bronches semblent représenter le pédicule. Les nodules qui composent ces grappes ont la constitution suivante : agglomération de plusieurs tubercules primitifs ; disposition concentrique des zones ; cellules géantes souvent reconnaissables ; structure absolument fibreuse ; rien de caséeux. D'autres nodules, dans la même préparation présentent encore la structure embryonnaire, avec prédominance, toutefois, déjà marquée, du substratum fibreux intercellulaire, sans

trace de mortification centrale. Le tissu du poumon, au voisinage, présente d'ailleurs un épaississement des espaces interlobulaires, des travées intralobulaires ; en un mot, tubercule et pneumonie concomitante, tout annonce un processus chronique primitif.

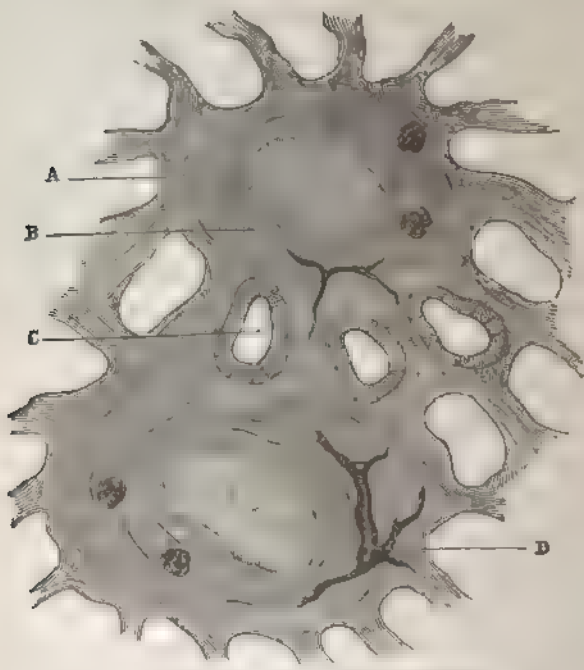

Fig. 36. — (Dessin demi-schématique). — A, tubercule de guérison entouré d'une mas fibreuse où serpentent des capillaires, D. — C, coupe des bronchioles voisines, dont l'épithélium est devenu cylindrique. — B, cellules géantes.

On trouve aussi, a-t-il été dit, dans la phtisie essentiellement chronique, le tubercule fibreux sous la forme et avec les caractères des agglomérations tuberculeuses. Les nodules sont plus volumineux. Il y a une zone périphérique fibreuse et une zone centrale également fibreuse, mais où se dessinent les vestiges de l'artère, de la bronche et aussi des parois al-

véolaires ; mais tout cela est fibreux, rien n'est caséeux. M. Charcot fait remarquer qu'il est bien difficile d'admettre que la zone centrale, après avoir subi la fonte caséeuse, a été, après l'élimination et la résorption des produits caséeux, le siège d'une évolution fibreuse réparatrice. Les produits caséeux ne peuvent s'organiser. Il est plus probable que l'évolution fibreuse est faite ici au moment où le tubercule tout entier est dans l'état qu'il présente à l'ordinaire : zone embryonnaire ; parois alvéolaires infiltrées de cellules ; alvéoles comblés par des productions embryonnaires polypiformes. Qu'on suppose cette masse embryonnaire subissant dans sa totalité l'évolution fibreuse, et on aura la représentation de ce que présente à l'examen microscopique le tubercule agglomméré fibreux. Quand le tubercule fibreux domine, à plus forte raison quand il existe presque exclusivement, on a alors affaire à la *phtisie fibroïde*. Les lésions de cette variété anatomique de la phtisie peuvent se résumer ainsi : poumon diminué de volume, présentant sur une étendue variable, dans le lobe supérieur, les caractères de la cirrhose pulmonaire ; çà et là, quelques cavernes, quelques tubercules de guérison, mais surtout des tubercules fibreux. Le mot de phtisie fibroïde doit être réservé aux cas où l'induration s'étend à tout un lobe ou à presque tout un lobe. Le processus de la transformation fibreuse se rencontre souvent limité à quelques parties du parenchyme, dans toutes les formes de phtisie à évolution un peu lente : suivant Thaon, il figurerait dans un tiers des cas. Cette phtisie fibroïde, à laquelle certains sujets tuberculeux semblent plus particulièrement prédisposés, ne se caractérise pas seulement au point de vue clinique par les phénomènes de la dilatation des bronches, mais par le déplacement des organes voisins, lequel peut s'expliquer aussi par les changements survenus dans la constitution physique de l'organe.

D. *Lésions spécifiques de propagation.* — C'est un fait acquis aujourd'hui à la science que la matière tuberculeuse, arrivée à la période de caséification, jouit de la propriété de propager le tubercule de proche en proche. Il semble qu'elle soit mûre alors, apte à la production de graines, qui pourront se détacher de la masse ramollie, et iront, transportées par les canaux lymphatiques, germer plus ou moins loin. A ce point de vue, le tubercule est une véritable néoplasie maligne, infectieuse, et cette propriété d'infection a été bien mise en lumière par les travaux de Virchow, Rindfleisch, Lépine, Ponfick, Charcot.

Il est incontestable que, parmi les lésions tuberculeuses de la phtisie, il en est qui doivent être considérées ainsi comme des lésions d'origine secondaire, irradiées autour de foyers primitifs ; envisagées selon cette subordination, les lésions tuberculeuses se comprennent souvent mieux dans leur ensemble, et souvent aussi l'interprétation clinique y gagne. Cette diffusion de la matière tuberculeuse autour des foyers caséeux s'effectue dans des limites très variables, et on peut, avec M. Charcot, y établir trois étapes : infection locale ou directe; infection à une distance plus ou moins grande par les vaisseaux lymphatiques ; enfin infection généralisée, dissémination par tout l'organisme de la granulation grise.

La *granulation grise*, est, en effet, la forme qu'affecte la matière tuberculeuse émanée des foyers caséeux. M. le professeur Lépine a insisté, et avec raison, sur l'infection locale par simple contact. Qu'on examine la plèvre qui enveloppe le poumon tuberculeux, on verra que les tubercules s'y sont propagés; on verra comment, un peu plus tard. Voici ce qu'on y voit encore. La plèvre viscérale est parsemée de granulations grises qui n'ont d'ailleurs suscité aucun travail réactionnel de voisinage; on ne constate à leur niveau ni fausses membranes, ni adhérences avec le parenchyme sous-jacent. Mais, si l'on

examine la plèvre pariétale dans la partie qui est immédiatement appliquée sur les granulations du feuillet opposé, on y trouve des groupes en colonnes de granulations superficielles. Leur développement résulte évidemment du contact avec le foyer primitif, il n'y a pas de traces de tubercule sur le feuillet viscéral. Mais le développement des granulations secondaires ne se fait pas seulement par contact immédiat; il semble que les semences émanant du foyer principal aient été répandues un peu partout dans la cavité pleurale. On trouve ces tubercules secondaires, erratiques, surtout au voisinage des follioles tendineuses du diaphragme, autour desquelles elles forment des couronnes, là où les lymphatiques sous-pleuraux sont très superficiels (Bizzozero) et présentent peut-être des stomates. Quoi qu'il en soit, il n'est pas déraisonnable d'admettre que les choses se passent au sein du parenchyme pulmonaire comme dans la plèvre, qu'un certain nombre de granulations qu'on y observe sont engendrées par le contact direct des granulations sur les éléments constitutifs de l'organe, et que l'extrême confluence des granulations par places peut s'expliquer ainsi.

L'*infection par les voies lymphatiques*, si l'on se rappelle la disposition du système lymphatique telle qu'elle a été décrite par M. Grancher, rend aisément compte de la propagation des granulations dans toutes les parties du parenchyme, dans le feuillet viscéral de la plèvre, dans les ganglions trachéo-bronchiques. L'adénopathie trachéo-bronchique est très fréquente chez les enfants tuberculeux. Parrot a dit que ces lésions ganglionnaires sont toutes consécutives à des lésions du parenchyme pulmonaire, seulement beaucoup plus avancées. Or, cette relation s'établit par les voies lymphatiques, et on peut suivre souvent, s'il s'agit d'un foyer superficiel, la traînée lymphatique qui, sous la forme d'un cordon noueux, relie le foyer pulmonaire primitif au foyer ganglionnaire consécutif.

L'analyse histologique fait reconnaître qu'il y a deux éléments distincts: 1° le trajet lymphatique, rempli en général de leucocytes ayant subi la dégénérescence granulo-graisseuse ou de détritus caséeux provenant peut-être du foyer; 2° des nodules ou renflements placés de distance en distance, qui sont des granulations tuberculeuses simples ou composées. Le ganglion lymphatique, lui aussi, contient nombre de granulations grises remarquables, comme l'a bien montré Schuppel, par la prédominance des cellules géantes. Ils siègent dans les follicules de la glande.

Voici d'ailleurs l'aspect sous lequel se présentent les nodules dans les préparations microscopiques. On peut les étudier facilement dans un autre épisode de la phtisie pulmonaire. Si l'on examine une ulcération tuberculeuse de la muqueuse bronchique, on voit, sous la tunique musculaire, une cavité étoilée renfermant une granulation tuberculeuse et de l'endothélium ; c'est un lymphatique dont le calibre est retréci par un nodule tuberculeux qui s'y est engagé, venu du foyer primitif. Le nodule peut devenir, à son tour, le point de départ de nodules secondaires par infection directe du tissu voisin. Il s'agit là de ces capillaires lymphatiques creusés dans le tissu conjonctif, sans parois distinctes. Mais la même disposition se rencontre dans les lymphatiques d'une organisation plus complexe. Exemple : les *lymphangites tuberculeuses des chylifères* qui transportent, comme M. Cornil l'a démontré, les tubercules des ulcérations intestinales jusqu'aux ganglions mésentériques.

Le système lymphatique peut être envahi dans toute son étendue jusqu'à son embranchement dans le système circulatoire. Poufick a pu reconnaître, dans ces derniers temps, sur le canal thoracique, les traces du passage de la matière tuberculeuse. Là encore, ces traces consistent dans la présence, de distance en distance, de petites nodosités qui ne sont au-

tre chose que des granulations développées dans la paroi du vaisseau. Dans ces cas, il y avait *tuberculose généralisée*. Il est bon de mettre bien en relief ces phénomènes de propagation : là encore, les tubercules s'éloignent des produits inflammatoires simples et se rapprochent des néoplasies malignes.

E. *Rôle accessoire de la phlegmasie pneumonique dans l'évolution de la néoplasie tuberculeuse.* — On l'a vu, tout s'est expliqué sans l'intervention de la phlegmasie du tissu pulmonaire. Cette phlegmasie a bien certainement sa part dans le processus tuberculeux, mais jusqu'où et comment intervient-elle? « Le tubercule, a-t-on dit, détermine l'espèce nosologique, mais la pneumonie qui lui succède constitue la lésion la plus grave de la tuberculose : elle détermine la forme aiguë ou chronique. C'est elle qui règle l'état général, qui détermine la fièvre ; c'est elle qui produit les cavernes. C'est dans la pneumonie qu'est tout le danger de la phtisie ; c'est elle qu'il faut arrêter et combattre. » Ainsi donc, prédominance des lésions pneumoniques, inertie de la lésion tuberculeuse. M. Charcot déclare que pour beaucoup d'organes, ces propositions sont exagérées, que pour d'autres elles sont absolument fausses.

Le grand processus de destruction de poumon est, dans la majorité des cas, indépendant de la pneumonie. Aussi, tout en reconnaissant l'importance de l'élément pneumonique, dans la phtisie et que les phtisiques peuvent mourir par le fait de la pneumonie, M. Charcot est d'avis que cette dernière circonstance est rare, que, dans la règle, le processus de destruction et les symptômes principaux de phtisie sont indépendants de l'élément pneumonique ; qu'enfin cet élément peut faire défaut pendant toute la durée de l'évolution de la phtisie.

Il faut rappeler ici que le tubercule est toujours semblable à lui-même, que, suivant les circonstances, il offre cependant des variétés anatomiques en rapport avec les tendances d'évolution. Aussi aux deux extrêmes de la série se trouvent, d'une part, les tubercules qui aboutissent rapidement à la caséification, d'autre part les tubercules à évolution fibreuse; et les causes de ces modifications doivent être cherchées dans le tubercule lui-même, non dans la pneumonie qui l'accompagne souvent.

Quelles sont les pneumonies qui s'associent au néoplasme tuberculeux pour constituer la phtisie pulmonaire? Il faut exclure la pneumonie lobaire. Cette espèce peut, sans doute, s'associer au tubercule, mais transitoirement et, pour ainsi dire, cliniquement. Il n'en est plus de même de la broncho-pneumonie. C'est elle qui constitue ce deuxième élément que signalait déjà Cruveilhier: aiguë dans la tuberculose aiguë, chronique dans l'évolution tuberculeuse lente. Ces broncho-pneumonies, associées au processus tuberculeux, n'ont rien de particulier. Dans la forme aiguë, on trouve les nodules fibrineux ou purulents caractéristiques, avec les lésions de la splénisation; dans la forme chronique, la carnification et toutes les variétés de métamorphose du contenu alvéolaire. Ce contenu peut présenter la dégénérescence granulo-graisseuse; mais ici l'amas d'épithélium dégénéré reste libre, en quelque sorte, dans la cavité alvéolaire, tandis qu'il faut rappeler en passant que la métamorphose caséeuse qui frappe le tissu embryonnaire de la néoplasie tuberculeuse confond en une masse unique contenu et parois de l'alvéole.

Si l'on ne se contente pas de ces généralités, si l'on entre dans le détail des formes cliniques de la tuberculose pulmonaire, on sentira mieux encore combien a été exagéré le rôle de la pneumonie.

La *phtisie aiguë granuleuse* se présente sous deux formes

principales : 1° une *forme apyrétique*, lente, où les granulations s'accumulent par poussées successives, ou qui ne se manifeste que par l'asphyxie et tue par asphyxie; l'examen cadavérique ne décèle aucune pneumonie, que l'étude clinique ne pourrait d'ailleurs expliquer; 2° une *forme pyrétique*, remarquable surtout par des symptômes généraux très graves consistant en un état typhoïde et une sorte de diathèse hémorrhagique. En présence de la pyrexie, les défenseurs de la pneumonie triomphent, et MM. Hérard et Cornil, par exemple, admettent que les phénomènes pyrétiques sont subordonnés à la pneumonie. Malheureusement pour cette théorie, la pneumonie fait souvent défaut à l'autopsie. Ainsi, pendant que M. Charcot faisait son cours, M. Landouzy lui a communiqué deux observations de phtisie aiguë pyrétique où il s'agissait de deux jeunes filles qui avaient succombé, vers le quinzième jour d'une maladie pendant laquelle les signes stéthoscopiques avaient été absolument négatifs, alors que la température oscillait entre 39 et 41 degrés. A l'autopsie non plus, rien qui démontrât la pneumonie. Çà et là, quelques altérations épithéliales sans caractère ; nulle trace d'exsudats fibrineux ou purulents. Ainsi donc, dans cette forme de tuberculose pulmonaire, la pneumonie manque souvent, et ces symptômes généraux peuvent, doivent s'expliquer autrement que par une pneumonie concomitante.

Que dire maintenant de la *phtisie aiguë* dite *pneumonique*, qui est le simulacre clinique de la broncho-pneumonie?

Lorsque les malades succombent après une durée de maladie qui est de un à deux mois en moyenne, il est bien certain, on l'a déjà vu, qu'on trouve, en plus des tubercules, les lésions de la pneumonie catarrhale. MM. Hérard et Cornil ne manquent pas de rapporter les symptômes d'évolution, surtout la fièvre, à cet élément broncho-pneumonique. Mais il faudrait qu'il existât un rapport exact entre l'étendue de l'alté-

ration pneumonique et l'intensité des symptômes généraux. Or, qu'on lise avec soin les observations et on verra qu'il n'en est pas ainsi, que l'état général est proportionné à l'étendue non pas de quelques noyaux broncho-pneumoniques disséminés çà et là, mais des masses caséeuses, et il n'y a plus à démontrer ici que ces masses sont des tubercules et non des foyers pneumoniques. Dans bon nombre de cas, il faut bien le dire, l'état général paraît lié à d'autres conditions encore plus ou moins déterminées. Ici encore, la pneumonie est un accessoire.

Dans la *phtisie subaiguë*, dite *phtisie galopante*, le processus est destructif par excellence et aboutit rapidement à la formation de cavernes. A l'autopsie, les poumons apparaissent farcis de tubercules tellement confluents que leur ensemble prend l'aspect d'une pneumonie lobaire; au sommet, un peu partout, le tissu est déjà creusé de cavernes. On peut dire que dans certains cas, il n'y a plus de tissu pulmonaire interposé aux tubercules, et par conséquent point de place pour le développement d'un travail phlegmasique de quelque valeur.

Il faut ajouter que, d'une façon générale, c'est surtout à l'époque de la fonte tuberculeuse, de la formation des cavernes, que les symptômes généraux graves, le summum de la fièvre se produisent. Les mêmes remarques s'appliquent encore plus aisément, s'il est possible, à l'évolution de la phtisie chronique, discrète ou diffuse, qui ne se différencie de la phtisie subaiguë que par une marche plus lente. La pneumonie catarrhale peut intervenir; mais son rôle est toujours effacé. Dès la première période, la fièvre s'installe avec exaspération vespérale qui d'ailleurs n'atteint pas 39 degrés (Williams); et il est certain, comme Sidney Ringer l'a montré, que cette fièvre peut exister avant tout symptôme local. D'autres fois la fièvre tombe, disparaît presque complètement en pleine évolution morbide. Est-ce possible d'invoquer ici la pneumonie?

A la période de ramollissement caractérisée par les craquements humides et l'expectoration de fibres élastiques, il y a sans doute fièvre avec exacerbation nocturne, pouvant atteindre 39 degrés au maximum; mais cette fièvre se comprend très bien comme un résultat de la résorption des produits ramollis. Et puis comment faire intervenir la pneumonie dans les cas où la fièvre n'existe pas, ou à un très faible degré? Quant à la production des cavernes plus ou moins volumineuses, on a vu quelle se conçoit facilement, en dehors de toute pneumonie et que Cruveilhier se trompait quand il prétendait que le travail tuberculeux est incapable de produire à lui seul des cavernes, et qu'il faut pour cela le concours de la phlegmasie suppurative de l'organe.

Ainsi donc, dès l'instant que les travaux les plus récents ont démontré que les pneumonies caséeuses ne sont point des pneumonies, mais des agglomérations tuberculeuses, la pneumonie n'est plus qu'une complication presque banale. Elle accompagne souvent, et dans des proportions variables, la néoplasie tuberculeuse ; mais elle n'est qu'un élément accessoire, nullement indispensable à l'évolution anatomique ou à l'interprétation des phénomènes cliniques [1].

[1] Ce résumé est extrait de la *Revue de médecine et de chirurgie*, 1879, t. III, p 900.

QUINZIÈME ET SEIZIÈME LEÇONS

Tuberculose du poumon et pneumonie caséeuse [1].

Sommaire. — Caractères anatomiques du tubercule. — Tubercule élémentaire ou follicule tuberculeux. — Cellules géantes : mode de formation. — Cellules géantes angioplastiques. — Tubercule aggloméré : son siège primitif. — Doctrine de Laennec. — Doctrine allemande. — Opinion de l'auteur. — Phtisie à marche rapide simulant la pneumonie pseudo-lobaire. — Phtisie pneumonique aiguë ; phtisie galopante. — Analyse histologique de deux cas. — Nature tuberculeuse de la phtisie pneumonique. — Formes aiguë et chronique de la pneumonie caséeuse. — Résumé.

Avant d'étudier la tuberculose dans le poumon, M. Charcot a cru nécessaire de présenter, en matière d'introduction, quelques considérations relatives à la caractéristique anatomique du tubercule, en envisageant celui-ci d'une façon abstraite, en quelque sorte, indépendamment du siège qu'il peut occuper dans tel ou tel organe.

I.

On connaît ces nodules gris, demi transparents, résistants au toucher, qui répondent à la description de la granulation grise de Bayle, et dont les dimensions peuvent ne pas dépasser 1/20 mm. (Cornil). Ces nodules sont déjà des agrégats de nodules plus petits, qu'on peut appeler *tubercules élémentaires* ou *follicules tuberculeux*. On peut étudier anatomique-

[1] Leçons résumées par M. Oulmont, interne des hôpitaux.

ment ce tubercule élémentaire, en quelque sorte, à l'état d'isolement, dans diverses circonstances, et, en particulier, comme l'a fait M. Roster (*Virch. Arch.*, 1869, t. XLVIII), en examinant les tubercules qui se rencontrent quelquefois au sein du tissu de granulation des arthrites fongueuses.

Dans l'épaisseur de ce tissu sont disséminées de petites granulations bien distinctes les unes des autres, que les vaisseaux circonscrivent, mais sans pénétrer dans leur profondeur. A l'examen microscopique, on reconnaît qu'elles sont composées d'une zone externe de petites cellules arrondies, appartenant au type embryonnaire, c'est-à-dire présentant un noyau volumineux, par rapport au protoplasma ; cellules analogues par conséquent, à celles qui constituent surtout le tissu ambiant, mais plus petites et plus tassées, plus confluentes. Au centre, est une cellule gigantesque, à protoplasma grenu, à prolongements périphériques qui semblent plonger dans la substance même du tubercule, et sur le bord de laquelle on peut compter régulièrement rangés 20, 30 ou 40 noyaux ; c'est la *cellule géante*, à laquelle on a, dans ces derniers temps, assigné un rôle important dans la caractéristique de la tuberculose. Autour de la cellule géante, existe une zone dite *moyenne*, formée de cellules plus volumineuses que celles de la zone externe, cellules *épithélioïdes*, comme les appellent quelques auteurs ou encore *scrofuleuses*, dans la nomenclature de M. Rindfleisch.

Ces divers éléments cellulaires sont comme soudés les uns aux autres par une gangue intermédiaire. Celle-ci consiste tantôt en une substance molle, *protoplasmique*. Tantôt il s'y dessine des linéaments fibroïdes, franchement fibrillaires même, surtout dans le tubercule adulte ; ou encore, suivant quelques auteurs, un tissu d'apparence réticulée, rappelant le tissu cytogène des ganglions lymphatiques, si, toutefois, ce dernier aspect n'est pas un artifice de préparation. Le tuber-

cule est dit *cellulaire* quand l'élément cellulaire domine l'élément fibreux ; il est dit *fibreux* quand la proportion est inverse.

Un caractère fait encore défaut au tubercule élémentaire ainsi caractérisé anatomiquement : c'est l'*opacité centrale*, répondant à la dégénération *vitreuse* ou *caséeuse*, comme on voudra l'appeler, du centre du follicule. Cette dégénération a pour résultat la fusion des éléments cellulaires et leurs infiltration par des granulations graisseuses. Elle commence, dans la règle, par la partie centrale du follicule, c'est à-dire par la cellule géante, et s'étend progressivement à la zone moyenne, c'est-à-dire des grosses cellules, puis à celle des cellules embryonnaires. C'est la désagrégation de ces parties caséifiées ou vitrifiées, qui, lorsqu'il s'agit d'*agglomérats tuberculeux*, amène, dans les parenchymes, le poumon, par exemple, la formation des cavernes.

En somme, dans le tubercule ainsi décrit, on ne relève aucun élément vraiment spécifique; telle n'est pas, par exemple, la cellule géante, qui peut faire défaut et qu'on retrouve d'ailleurs dans l'éléphantiasis, le lupus, le syphilome, la paroi des ulcères, etc. Telles ne sont pas les cellules volumineuses, épithélioïdes, de la zone moyenne, non plus que les petites cellules lymphoïdes ou *cytoblastions* de la zone externe, auxquelles on s'est beaucoup attaché autrefois et qui ne sont autre chose, en somme, que des cellules embryonnaires mal ou peu développées. Tel n'est pas, enfin, le stroma, qu'on retrouve avec des caractères analogues dans le tissu embryonnaire, en voie d'évolution.

Il faut considérer le tubercule comme constitué par un tissu embryonnaire, de nature spéciale : c'est comme un petit foyer inflammatoire circonscrit, mais d'un genre à part. Ses caractères sont :

1° La forme nodulaire, l'arrangement concentrique des élé-

nents qui le composent autour d'un centre ; 2° l'absence de vaisseaux ; 3° la tendance à la vitrification ou caséification de la partie centrale ; 4° l'existence très fréquente, au centre, du nodule de la *cellule géante*.

La nature de cette cellule géante est un point encore à l'étude. De nombreux travaux faits dans ces derniers temps, en Allemagne, ceux de Cornil et Ranvier, Thaon et Grancher, en France, ont depuis longtemps, prouvé que ces cellules sont en relation avec les vaisseaux sanguins. Quelques-uns ont pensé qu'il s'agissait là d'une simple coagulation du plasma sanguin dans le vaisseau, avec incorporation de cellules rondes provenant du sang, ou du revêtement endothélial du vaisseau. Mais la constitution même de cette cellule bien étudiée par Langhans suffit pour rejeter l'idée d'une simple coagulation. Un travail récent de M. Brodowski (*Virch. Arch.*, t. LXIII, p. 113, 1875) vient d'éclairer la question. Il porte non sur le tubercule, mais sur le syphilome, où la cellule géante se présente, du reste, avec tous les caractères qu'on lui connaît dans le tubercule. Pour M. Brodowsky, la cellule géante est une production analogue aux prolongements de protoplasma dits *angioplastiques* qui, d'après Arnold et Rouget, sont en rapport avec la formation des vaisseaux. Elle représenterait une anomalie angioplastique. La bordure circulaire du manteau, qui entoure quelquefois la grande cellule, est la gaîne lymphatique, qui, d'après les observations d'Arnold, entoure le cordon angioplastique, dans les conditions normales.

Il est probable que toutes les cellules géantes ne reconnaissent pas ce mode de formation ; mais cette origine paraît être fréquente, surtout dans le tubercule, et l'auteur propose de désigner les cellules géantes ainsi produites sous le nom de *cellules géantes angioplastiques*.

Des recherches récentes de M. Malassez, à propos d'un genre de sarcôme qu'il appelle *angioplastique* viennent à l'appui de

l'opinion de M. Brodowsky; une cellule étoilée, à noyaux pariétaux, se voit appendue à un cordon angioplastique qui est en rapport, à son tour, avec un vaisseau. Seulement ici, la cellule étoilée (ou cellule géante) renferme quelquefois des globules rouges du sang, dans des conditions où le cordon lui-même n'en renferme pas. C'est donc là, peut-être, l'analogue de la cellule vaso-formatrice découverte par M. Ranvier.

D'après ce qui précède, si, dans le tubercule comme dans le syphilome et le sarcôme angioplastique, les cellules géantes

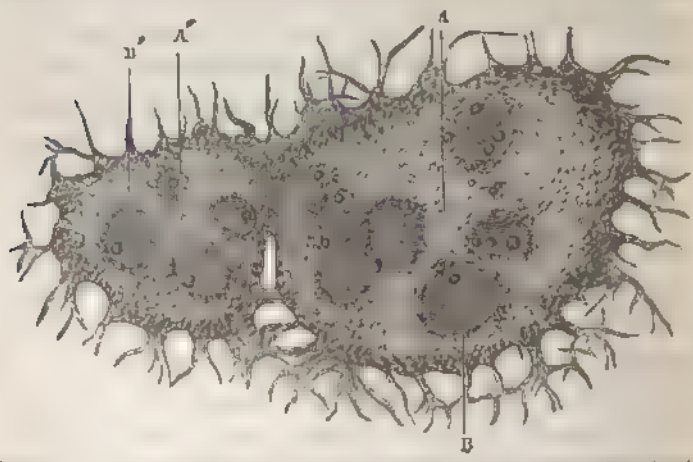

Fig 37 — A A', granulations grises du poumon composées d'un certain nombre de tubercules élémentaires indiqués par les cellules géantes B B'.

offrent avec les vaisseaux sanguins la relation qui vient d'être indiquée, ceux-ci, contrairement à l'opinion courante, se trouveront représentés dans le tubercule. Seulement, ils s'y montreront à l'état rudimentaire, arrêtés dans leur développement et tels qu'ils ne sauraient donner passage aux globules rouges du sang. C'est là, sans doute, une des circonstances qui favorisent le travail de modification que subit à peu près nécessairement, dans ses parties centrales, toute formation tuberculeuse. (*Fig.* 37.)

Le tubercule élémentaire une fois connu, il est plus facile de se rendre compte de la constitution du *tubercule agglomméré*. Dans la langue, par exemple, 10, 12, 15 follicules agglomérés se montrent entourés et réunis par une zone commune de petites cellules : ils forment ainsi une unité nouvelle : *tubercule agglomméré. Les tubercules agglomérés,* c'est-à-dire composés d'un certain nombre de follicules élémentaires, peuvent acquérir des dimensions considérables : le volume d'une noisette, par exemple, d'une noix, dit Wagner, qui les a étudiés dans le cerveau, le testicule, etc. ; celui d'un petit œuf, suivant MM. Cornil et Ranvier qui les ont vus dans le rein, les os, et dans le poumon même, où, disent-ils, de pareils îlots, devenus caséeux peuvent être confondus par les auteurs les plus compétents avec un îlot de pneumonie caséeuse.

II.

Jusqu'ici le tubercule a été considéré dans des parties d'une structure simple : dans les parties d'une structure complexe, les parenchymes pédiculaires, par exemple, il présente les deux particularités suivantes :

1° C'est généralement, ainsi que l'a fait remarquer M. Grancher, autour des éléments tubuleux de l'organe que se groupe l'agglomération tuberculeuse ; ainsi, dans le testicule, autour d'un tube séminifère ; dans le rein, autour d'un canalicule excréteur ; dans le foie, autour d'un canalicule biliaire ; dans le poumon, autour d'une bronche. Cette dernière localisation est constante dans la forme *broncho-pneumonique* de la tuberculose, substratum anatomique de toutes les variétés de la phtisie tuberculeuse proprement dite. Par contre, on peut voir aussi, dans le poumon comme dans la pie-mère, le tubercule se former autour d'un vaisseau, par exemple, dans la tuber-

culisation générale aiguë. Enfin, on le voit quelquefois dans les cloisons celluleuses interlobulaires, se grouper sur les parois des lymphatiques qui abondent dans cette région.

2° Le tubercule développé autour d'un conduit glandulaire qui joue, en quelque sorte, ici le rôle d'un centre de formation, s'étend de proche en proche en englobant, en s'assimilant les éléments voisins. Ceux-ci, modifiés, deviennent partie intégrante de la formation tuberculeuse, dont ils présentent, en quelque sorte, le canevas. Cela est vrai surtout pour le poumon, point qu'il importe de faire spécialement ressortir.

Ainsi, dans la tuberculose miliaire, la granulation, visible à l'œil nu, englobe toujours deux ou trois rangées d'alvéoles. La structure du stroma est fibroïde (Rindfleich, Klein). La granulation présente d'ailleurs tous les caractères du tubercule aggloméré, à savoir plusieurs centres de formation ou, autrement dit, plusieurs follicules élémentaires dont chacun offre à son centre la cellule géante caractéristique. Ces follicules sont enveloppés, comme on l'a dit, par une zone commune composée de petites cellules embryonnaires. L'extension de l'agglomération tuberculeuse s'est faite, il est facile de le montrer, par une infiltration cellulaire des parois alvéolaires, d'abord, et des cavités alvéolaires ensuite. Les parois alvéolaires persistent encore souvent au centre de l'agglomération tuberculeuse, et, à plus forte raison, dans les parties périphériques, alors même que les parties centrales ont été [illegible] de dégénération caséeuse : une solution de soude [illegible] met, en effet, en évidence, dans l'épaisseur du [illegible], l'élément caractéristique des parois alvéolaires, à [illegible] les fibres élastiques. D'ailleurs, quelques cellules épi[illegible] pulmonaires non encore détruites ou déjà transfor[illegible] occupent la place qu'occupait la cavité de l'alvéole, [illegible] d'examiner la périphérie de l'amas tuberculeux;

en particulier, la zone des alvéoles encore libres ou dont les parois infiltrées de petites cellules ne sont pas encore très épaissies. Là, on reconnaît les bourgeons bien décrits par Cornil et Ranvier (*Manuel*, p. 723) et par Rindfleisch (*Manuel*, p. 365). Partis d'un point de la paroi alvéolaire, celui qui attient aux parties centrales du tubercule, ils refoulent et aplatissent les cellules épithéliales pulmonaires, puis finissent, en se développant, par combler l'alvéole. Ces bourgeons sont formés, comme le tubercule, surtout de petites cellules et de filaments fibrillaires. MM. Cornil et Ranvier figurent toujours un bourgeon sessile. M. Charcot en a vu très nettement de pédiculisés. Quelques observations le portent à supposer que les cellules géantes font partie de ces espèces de polypes. En tout cas, souvent elles adhèrent à la paroi de l'alvéole par une ou plusieurs languettes fibroïdes, ainsi que Klein l'a bien représenté dans une planche de son ouvrage sur les vaisseaux lymphatiques du poumon[1].

Ce mode d'envahissement des cavités alvéolaires s'observe également dans les agglomérations tuberculeuses de la phtisie chronique vulgaire : Le tubercule, comme on va le dire, se développe ici de préférence autour des tuyaux bronchiques, particulièrement des bronchioles terminales, ainsi que l'a fait voir M. Rindfleisch. En général, en pareil cas, la masse tuberculeuse n'entoure pas complètement le tuyau bronchique ; elle s'accumule sur un de ses côtés, laissant libre la partie opposée. Ainsi, chez un enfant mort de phtisie tuberculeuse chronique, cité comme exemple, on voit la paroi d'une bronchiole à peine épaissie d'un côté, englobée de l'autre côté dans un tubercule aggloméré de forme semi-lunaire. Le plus petit côté de cette espèce de croissant atteint à la paroi bronchique et c'est sur ce point que s'est concentrée la dégénération caséeuse. On comprend, d'après cette disposition, comment les

[1] Planche VI, figures 26 et 27.

produits de cette dégénération pourront être aisément évacués dans la cavité bronchique et comment il se produira, en conséquence, au sein d'un amas tuberculeux, une petite caverne qu'on peut appeler *latérale*. Les alvéoles qui confinent à ce noyau tuberculeux ainsi ramolli sur un point, dans le cas cité pour exemple, comme dans beaucoup d'autres, présentent à peine quelques indices d'irritation épithéliale, ou de travail exsudatif inflammatoire. « La pneumonie catarrhale, dit » M. Charcot, est ici, en quelque sorte, exclue du processus, et » il ne saurait être question de pneumonie caséeuse. C'est là, » on va le voir, une circonstance bien plus fréquente dans » l'histoire de la tuberculose chronique avec excavations, qu'on » ne le croit généralement. »

III.

L'exposé qui précède rendra plus facile la critique des opinions courantes relatives à la *pneumonie caséeuse*; elle sera faite à la lumière d'observations cliniques et anatomo-pathologiques nouvelles.

Il convient de rappeler, tout d'abord, que, pour Laënnec, *la matière tuberculeuse*, production accidentelle, toujours la même, quel que soit l'organe dans lequel elle se développe, se présente, en particulier dans le poumon, sous deux aspects : 1° matière grise demi-transparente, de consistance un peu moindre que celle du cartilage, représentant le premier degré de l'altération ; 2° à un degré plus avancé du développement, matière jaune, opaque, friable (tubercule cru) qui, plus tard, se désagrège, à commencer par les régions centrales des parties envahies et donne ainsi naissance aux cavernes.

Quant au mode de répartition de la matière tuberculeuse, dans l'organe, elle se présente là, ou bien à l'état de corps isolés, arrondis (tubercules miliaires), simples ou agglomérés,

gris ou jaunes; ou bien à l'état de masse infiltrée dans un nombre variable d'alvéoles (infiltration grise, ou infitration tuberculeuse, jaune). Pour ce qui est du tubercule *nodule*, tel qu'on le conçoit aujourd'hui, d'après la description de M. Virchow, Laënnec ne le connaissait que sous la forme de *granulations grises*, décrites par Bayle et que ce dernier auteur considérait comme absolument distinctes de la *matière tuberculeuse* de Laënnec. Laënnec envisage, d'ailleurs, ces granulations comme un accident rare dans l'histoire de la tuberculose du poumon.

Telle est la doctrine de Laënnec, dans ses traits les plus généraux; on sait comment elle a été en quelque sorte supplantée, sous l'influence des travaux de Reinhardt et surtout de Virchow. Pour ces auteurs, la matière tuberculeuse grise ou jaune de Laënnec, n'a rien de commun avec le tubercule, ce n'est pas une production accidentelle : c'est le résultat d'un processus inflammatoire ne différant, à l'origine, en rien d'essentiel, du processus de l'inflammation simple; seulement, et c'est là le trait particulier, les produits inflammatoires sont condamnés à subir, à un moment donné, une modification spéciale, dite *dégénération caséeuse*. La matière caséeuse ainsi produite, grise, demi-transparente, dans la première phase du travail de désintégration des produits morbides, répond au tubercule gris ou à l'infiltration grise de Laënnec : jaune, dans une phase plus avancée, elle répond au tubercule jaune ou cru, à l'infiltration jaune. En un mot, sous le nom de *pneumonie caséeuse*, on englobe aujourd'hui à peu près tout ce que Laënnec attribuait à l'évolution de la *matière tuberculeuse*.

Les inflammations qui aboutissent à la métamorphose caséeuse, d'après la doctrine régnante, n'ont rien, il faut le répéter, qui les distingue originairement des inflammations vulgaires; il s'agit là toujours d'exsudats fibrineux, de leucocytes émigrés ou de cellules épithéliales proliférées occupant

les cavités alvéolaires. Quand la pneumonie doit dégénérer, c'est-à-dire subir la *métamorphose caséeuse*, ces produits s'accumulent dans les alvéoles, mais, au lieu d'être résorbés ou rejetés dans les crachats, ainsi que cela a lieu dans les conditions pour ainsi dire normales, ces éléments s'entassent dans les alvéoles où il se dessèchent. Du même pas des modifications analogues se sont produites, dans l'épaisseur des parois alvéolaires où les éléments cellulaires se sont aussi multipliés. Le dernier terme du processus est la production d'une sorte d'*infarctus*, formé d'une substance homogène, pouvant atteindre la consistance du fromage de Roquefort, où parois alvéolaires et contenu sont absolument confondus et se détruisent du même coup, quand survient la période de désagrégation.

M. Charcot a été conduit par des observations personnelles à abandonner cette doctrine qu'il n'a, d'ailleurs, jamais acceptée qu'à contre-cœur, et l'opinion qu'il cherche à faire prévaloir dans ses leçons peut se résumer dans les propositions suivantes :

« 1° La *solidification jaune* du poumon, dans la phtisie » pulmonaire tant aiguë que chronique, n'est pas le résultat » de la métamorphose des produits de l'inflammation com- » mune. Elle représente la *dégénération caséeuse centrale* » *d'une agglomération tuberculeuse*, et, de fait, elle *occupe* » *la partie centrale* d'une production embryonnaire qu'on doit » appeler *tuberculeuse*, parce qu'elle ne diffère anatomique- » ment par aucun caractère, si ce n'est peut-être par ses di- » mensions du *tubercule aggloméré* classique de nos descrip- » tions modernes.

» 2° Sans doute, les produits d'inflammation vulgaire ne font » pas défaut, parmi les lésions complexes de la pneumonie » caséeuse ; ils sont presque toujours présents, sous une forme

» ou sous une autre ; mais ce n'est là qu'un fait accessoire ;
» ce n'est pas le fond de la situation. »

Ces vues qui se rapprochent, à beaucoup d'égards, de celles de Laënnec, coïncident sur les points principaux avec celles qu'ont émises, dans leurs études, MM. Grancher et Thaon, en France, et M. Wilson Fox, en Angleterre. M. Charcot pense toutefois qu'il y a lieu de compléter et de rectifier les descriptions de ces derniers auteurs sur quelques points et d'accuser les traits plus vigoureusement.

Ce sont les *formes aiguës* dites *pneumoniques* de la *phtisie pulmonaire* que M. Charcot s'est proposé d'envisager particulièrement dans sa démonstration, par la raison que c'est surtout sur l'étude de ces formes là que se fonde la doctrine qu'il veut combattre. « Si l'on parvenait, en effet, à démontrer, dit-il,
» que dans ces formes rapides de la phtisie qui prennent, cli-
» niquement, les apparences de la pneumonie lobaire ou de
» la broncho-pneumonie aiguë, la lésion pulmonaire est fon-
» cièrement une lésion tuberculeuse, on aurait du même coup
» ruiné le principal rempart derrière lequel s'abritent les par-
» tisans de la doctrine en question. »

Les auteurs qui professent que, dans ces formes de la *phtisie destructive aiguë*, la lésion pulmonaire est, à l'origine, l'inflammation commune et reste absolument étrangère au *tubercule*, font valoir surtout que toutes les variétés de la pneumonie vulgaire, la pneumonie *lobaire* aussi bien que la *catarrhale*, peuvent, lorsqu'elles se développent sur un terrain approprié, dégénérer en *pneumonie caséeuse*, et déterminer ainsi la phtisie du poumon.

Pour ce qui est d'abord de la *pneumonie lobaire*, M. Charcot pense qu'elle doit être absolument écartée du débat. Il s'efforce, en effet, de démontrer par la critique qu'aucune des observations rapportées à cette forme et où la lésion aurait abouti à

la formation de noyaux caséeux ne présentent, en réalité, le caractère qui leur a été assez généralement prêté. Toutes ces observations sans exception, — cas de Traube, cité par Lépine, de Jaccoud, de Chouppe (*Arch. de Méd.*, 1874), de Lévy (*Arch. der Heilk.*, 1877), — se rapportent, pour l'aspect macroscopique, au type de la *pneumonie lobulaire généralisée* ou *pneumonie pseudo-lobaire*, dont elles s'éloignent, d'ailleurs, comme on va le dire, *histologiquement*, mais échappent complètement à la caractéristique anatomique et clinique de la *pneumonie lobaire*.

Parmi nombre de faits qu'il a rassemblés et où il s'agit de ces phtisies à marche rapide et simulant, aussi bien anatomiquement que cliniquement, la pneumonie pseudo-lobaire, M. Charcot choisit deux cas concrets pour servir de base à sa description. Dans un de ces cas, la maladie a évolué et s'est terminée par la mort en 15 jours, au milieu d'accidents fébriles très accentués, de manière à offrir un bel exemple de ce qu'on a quelquefois appelé la *phtisie pneumonique aiguë ;* l'autre exemple se rapporte au type *phtisie galopante ;* l'évolution totale de la maladie n'a pas dépassé 3 mois.

Voici, d'ailleurs, l'indication sommaire des principaux détails de ces deux observations :

1er *cas*. (Malade du service de M. le Dr Mesnet, pièce présentée à la Société anatomique par M. Maygrier). Il s'agit d'un jeune homme de 17 ans qui toussait depuis 15 jours seulement, lorsqu'il fut pris de fièvre intense et se plaignit d'un point de côté à droite. Dès l'origine souffle bronchique et râles sous-crépitants, dans toute l'étendue du lobe inférieur du poumon droit. Crachats d'un jaune verdâtre d'abord et plus tard offrant l'apparence du chocolat. La température, pendant les 14 jours que la maladie a duré, a été, en moyenne, de 38°,5 le matin et de 40° le soir. Une angine diphtéritique survenue vers

le 12e jour paraît avoir déterminé la terminaison fatale. L'autopsie, dans ce cas, permet de saisir les premières phases du développement de la pneumonie caséeuse aiguë. Il n'existait de *granulations grises* sur aucun point des deux poumons, non plus que dans les autres organes. Le lobe inférieur du poumon droit est, dans sa totalité, envahi par des îlots ou nodules très nombreux, très rapprochés, mais nulle part confluents. Dans l'intervalle de ces nodules, le tissu du poumon paraît aéré par places, sain ou seulement congestionné, sur d'autres points, dense, simplement *splénisé*. Parmi les nodules, les uns offrent l'apparence de l'hépatisation grise, les autres celle de l'induration jaune avec consistance caséeuse, quelques-uns de ces nodules se montrent clairsemés dans l'épaisseur du lobe supérieur du poumon droit, d'autres dans l'épaisseur du lobe inférieur du poumon gauche.

2e *cas*. (Observation du service de M. le professeur Hardy, communiquée par M. Landouzy.) La durée de l'évolution totale a été de 3 mois. Le sommet du poumon droit est, dans toute son étendue, solidifié ; il présente sur la coupe l'apparence et la consistance du fromage de Roquefort, seulement la division lobulaire est encore marquée là par l'existence de sillons répondant aux espaces inter-lobulaires. Des nodules de même apparence, tantôt isolés, tantôt confluents et dont la coloration varie depuis le rose tendre jusqu'au jaune en passant par le gris, se voient dans le lobe supérieur, du côté opposé et dans le lobe inférieur du côté correspondant.

Ce sont donc là deux exemples bien nets de *pneumonie caséeuse aiguë pseudo-lobaire*. Voici maintenant le résultat de l'analyse anatomique minutieuse dont ces deux cas ont été l'objet [1].

[1] Les préparations microscopiques, relatives à ces deux cas, ont été, de

L'examen, fait à un faible grossissement, de coupes minces du poumon durci, reproduit pour ce qui concerne la localisation des *nodules*, tous les détails relevés antérieurement, à propos de la broncho-pneumonie simple, la morbilleuse, par exemple ; c'est-à-dire que la plupart des nodules se sont formés autour d'une bronchiole (*nodules péri-bronchiques*), tandis que d'autres, moins nombreux, occupent un *acinus* du poumon (*nodules erratiques*). Ces données tendraient donc à confirmer l'impression première suscitée par l'examen à l'œil nu, qu'il s'agit là d'une broncho-pneumonie comparable, par exemple, à celle qui s'observe si fréquemment en conséquence de la rougeole. Mais une étude faite à l'aide de grossissements plus puissants vient rectifier cette impression ; elle fait reconnaître ce qui suit : Les îlots ou *nodules péri-bronchiques* pour ne parler que de ceux-ci, offrent une constitution complexe, il y a lieu d'y distinguer deux régions : 1° *Région centrale* ; celle-ci paraît constituée par une substance homogène, translucide, d'apparence vitreuse, rappelant par son aspect la dégénération amyloïde, bien qu'elle ne se colore pas, sous l'influence des réactifs qui décèlent ce genre d'altération. Les éléments de la structure normale du poumon ne peuvent être distingués, dans cette région. Il faut en excepter cependant : *a*) *les bronchioles*, reconnaissables encore à la présence des anneaux de fibres élastiques et dont la cavité est le plus souvent comblée par un bouchon formé de cellules épithéliales et de leucocytes dégénérés ; *b*) *les artérioles*, satellites des bronchioles. La lumière de ces vaisseaux dont la tunique moyenne résiste longtemps à l'altération est habituellement rétrécie par le fait d'un travail d'endartérite ; — *c*) enfin l'aire caséeuse ou vitreuse, comme on voudra l'appeler, est traversée de toutes parts par les *travées*

la part de M. Charcot, le sujet d'une démonstration, dans une des séances du dernier congrès de la *British medical Association*, à Manchester (août 1877).

élastiques marquant les limites des cavités alvéolaires maintenant comblées par le détritus caséeux.

2° Tout autour de cette région centrale qui répond, on le voit, à la description du centre caséeux du *tubercule élémentaire*, existe, constamment, une zone continue, d'une certaine épaisseur, qui suit exactement tous les contours du bord limitant de la région centrale. Cette zone offre, sur les couches traitées par le carmin, une coloration rosée, qui contraste avec la teinte jaune de la région centrale ; les contours alvéolaires marqués par la présence des faisceaux de fibres élastiques sont là moins apparents que dans cette dernière région. La zone en question est essentiellement constituée par du tissu embryonnaire, parfois de texture réticulée, qui *infiltre*, en quelque sorte, à la fois, et les cavités des alvéoles et leurs parois nettement limitées, du côté de la région centrale, elle offre, au contraire, du côté opposé, des bords déchiquetés ; ce qui tient surtout à ce que le tissu embryonnaire, dans son œuvre d'envahissement progressif, s'établit dans l'épaisseur des parois des alvéoles, avant d'occuper leurs cavités.

« Ce qui rend, dit M. Charcot, l'étude de cette zone encore » plus intéressante, c'est la présence habituelle, au sein du » tissu embryonnaire qui la compose, des *cellules géantes*, » décrites à propos du tubercule élémentaire. Elles se mon- » trent là, disposées régulièrement, de distance en distance, » à la manière de sentinelles, le plus souvent sur un rang, et » alors au voisinage immédiat de la région centrale, quand la » zone est mince, quelquefois sur deux rangs, quand elle est » plus épaisse. Sur certains points, l'espèce de couronne vir- » tuelle qu'elles forment autour de la région centrale se trouve » interrompue, parce que quelques-unes d'entre elles sont » déjà englobées par le processus de dégénération caséeuse. »

A ces traits, il est facile de reconnaître la description qu'a

donnée M. Grancher de ce qu'il appelle la *zone embryonnaire*, dans ses études sur un cas de pneumonie caséeuse. Seulement, dit M. Charcot, à la caractéristique anatomique donnée par cet auteur, il faut ajouter la présence habituelle des *cellules géantes* qu'il n'avait pas relevée.

Après ces détails, conclut M. Charcot, comment méconnaître que ces îlots ou nodules qui, à l'œil nu, offraient les appa-

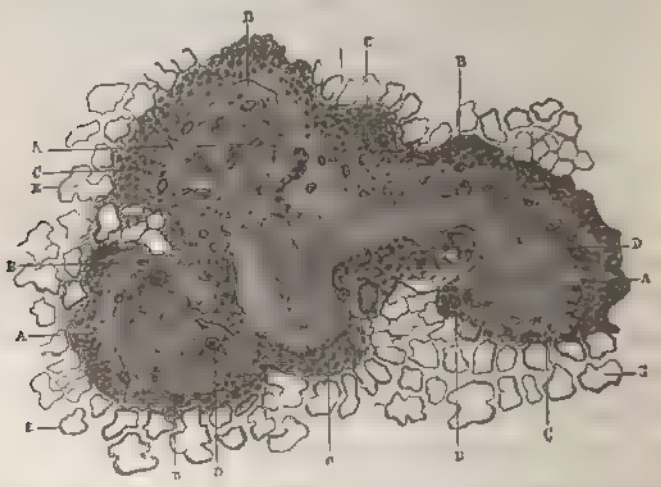

Fig. 38 — Tubercule massif. Pneumonie caséeuse des auteurs. (Dessin fait sur nature par M. le professeur Charcot). A, zone centrale caséeuse. B, cellules géantes. C, zone embryonnaire. D, coupe de vaisseaux artériels. A côté, coupe oblique des bronchioles. E, F, E, dans ces points, lésions de la pneumonie péri-tuberculeuse indiquées dans la *figure 39*. H, bronche.

rences de noyaux de pneumonie vulgaire, représentent en réalité, lorsqu'on les étudie de plus près, autant d'*agglomérations tuberculeuses*. (*Fig.* 38). La condensation du tissu pulmonaire dans ces nodules n'est, sur aucun point, le fait de la présence des produits d'inflammation commune : leucocytes, cellules épithéliales proliférées, exsudat fibrineux, etc. ; elle résulte, au contraire, de l'envahissement des parois des alvéoles d'abord, puis de leurs cavités par un tissu embryonnaire particulier. La dégénération frappe d'abord les parties du nodule les

plus voisines de la bronchiole qui joue le rôle de centre de formation ; elle envahit progressivement les parties périphériques de l'îlot. La zone dite embryonnaire, remarquable par la présence des cellules géantes, représente les phases les moins avancées du processus et c'est là surtout que les caractères anatomiques de la production morbide sont mis facilement en relief.

Si, maintenant, on s'arrête à considérer l'état que présente

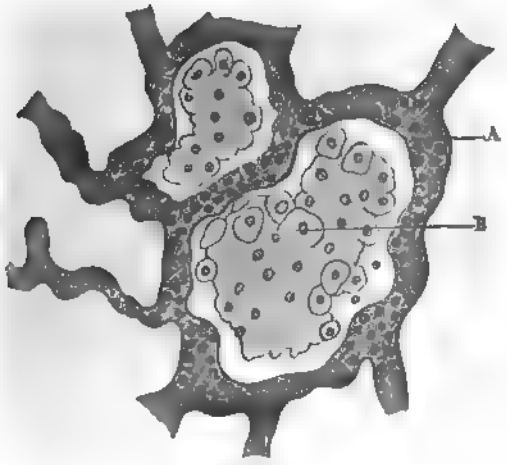

Fig. 20. — Alvéoles de la pneumonie péri-tuberculeuse. — A, travées alvéolaires ; — B, cellules épithéliales détachées et fusionnées.

le parenchyme du poumon, dans l'intervalle des nodules qui viennent d'être décrits, on reconnaît que tantôt il est sain, ou à peu près, que tantôt, au contraire, il offre des altérations très diverses, mais qui toutes, cette fois, rentrent dans la description de la broncho-pneumonie vulgaire. Ainsi, sur certains points, les alvéoles paraissent comblés par des cellules *épithéliales* pulmonaires gonflées ou en voie de prolifération (*splénisation*) ; sur d'autres points, un certain nombre de cavités alvéolaires sont remplies de leucocytes, de tractus fibrineux, d'exsudats *gélatiformes* (noyaux d'*hépatisation broncho-pneumonique*). Il est assez fréquent, mais cela n'est

nullement nécessaire, qu'un *nodule tuberculeux* soit enveloppé de toutes parts, par une ou deux rangées d'alvéoles distendus par ces produits inflammatoires et formant, sur les

Fig. 40. — Dessin *demi-schématique*, d'après un dessin sur nature, montrant la *topographie du tubercule dans le lobule pulmonaire*. A, A, Coupes transversales de lobules pulmonaires. B, B', bronches. — E, E', Artères. — D' D'' D''' D'''' cellules géantes. — C, C', zone caséeuse. — F, F', zone embryonnaire.

coupes, comme une seconde zone, autour et en dehors de la zone *embryonnaire* (*Fig.* 39 et 40).

Ces produits divers de l'inflammation vulgaire peuvent présenter les degrés les plus variés de l'altération granulo-graisseuse ou muqueuse. Mais jamais les parties où cette altération

s'est produite ne forment une masse homogène, cohérente, d'apparence vitreuse ou caséeuse, comparable à celle qui constitue la région centrale des *nodules tuberculeux*. « D'après » cela », dit M. Charcot, plus radical sur ce point que ne l'ont été MM. Thaon et Grancher, « je suis amené à penser que, » même dans les conditions de la phtisie aiguë dite pneumo- » nique, la dégénération caséeuse n'a pas l'origine admise » par les auteurs. C'est au sein de l'agglomération tubercu- » leuse et aux dépens même des éléments qui la constituent, » c'est-à-dire de la néoplasie embryonnaire, que cette dégéné- » ration particulière se produit. S'il en est ainsi, l'existence » même de la dégénération caséeuse des produits d'exsuda- » tion pneumonique me paraît tout à fait compromise ; je » pense, en d'autres termes, qu'il n'est nullement démontré » que les produits d'inflammation vulgaire prennent une part » sérieuse à la *solidification jaune* du poumon. »

Il va sans dire que, par suite de l'extension progressive des *nodules péribronchiques* à des alvéoles déjà remplis, au préalable, par des produits inflammatoires, ceux-ci peuvent être englobés dans la trame embryonnaire de formation nouvelle, et se retrouver, par conséquent, plus ou moins profondément altérés, entremêlés aux produits de la dégénération caséo-tuberculeuse que cette trame subit nécessairement à un moment donné. Mais ce n'est là qu'une circonstance tout à fait accessoire.

Les résultats obtenus dans les deux faits qui viennent d'être considérés particulièrement, à titre de types bien tranchés, se sont trouvés exactement reproduits dans tous les cas, assez nombreux, de phtisie *pneumonique aiguë* ou *subaiguë*, qui, à l'occasion du *cours d'anatomie pathologique*, ont été étudiés, pendant la durée de la présente année scolaire, dans le laboratoire de la Faculté. En se fondant sur ces études nouvelles,

M. Charcot se croit autorisé à déclarer que « la *phtisie pneumonique* est une affection *tuberculeuse* au premier chef. » Elle l'est dès l'origine, ainsi que le démontre l'observation communiquée par M. le Dr Mesnet, et où la mort est survenue, comme on l'a vu, au 14e jour. A cette époque, en effet, les *nodules tuberculeux péri-bronchiques* étaient déjà, dans ce cas, parfaitement constitués ; la plupart avaient même subi, à un haut degré, la dégénération caséeuse dans leur région centrale ; ils constituaient dans le poumon, de beaucoup, la lésion prédominante ; tandis que les altérations inflammatoires proprement dites, n'y jouaient, au contraire, qu'un rôle secondaire tout à fait effacé.

Ce qui vient d'être dit au sujet des *formes aiguës de la pneumonie caséeuse*, on peut le répéter, à peu près mot à mot, et *à fortiori*, à propos des *formes chroniques*. Le tubercule qu'on a voulu bannir, même de ces dernières formes, se présente là, cependant, avec les mêmes caractères que dans la phtisie pneumonique aiguë, c'est-à-dire sous l'apparence de nodules péribronchiques ou péri-acineux (nodules erratiques), limités par une *zone embryonnaire* avec ou sans l'accompagnement des lésions de l'inflammation commune. C'est au sein des nodules, dans leur région centrale, et ici encore, aux dépens de la néoformation embryonnaire, que se produit la dégénération vitreuse ou caséeuse ; puis, ultérieurement, la désagrégation, qui conduit au ramollissement et à la formation des cavernes. Les variétés, dans l'évolution de l'affection considérée dans son ensemble, semblent déterminées par le mode même de l'évolution tuberculeuse : tantôt aiguë ou suraiguë et envahissante, tantôt lente et discrète. Les formations tuberculeuses péri-bronchiques, dans le mode sub-aigu ou chronique, peuvent d'ailleurs déterminer, dans les parties du poumon qui avoisinent les nodules, la production de l'in-

flammation vulgaire, cette fois sous la forme chronique ; tandis que dans les cas de phtisie pneumonique aiguë ou suraiguë, ce sont les lésions de la broncho-pneumonie aiguë qu'on observe : c'est ainsi que la *cirrhose du poumon*, caractérisée par la transformation embryonnaire avec épaississement des parois alvéolaires, et la métamorphose *cubique* de l'épithélium du poumon, pour la première fois décrite par M. Thaon, est un des éléments très habituels de la phtisie chronique vulgaire.

Il n'est pas sans intérêt de rechercher par la critique l'enchaînement d'idées qui a pu conduire à la doctrine suivant laquelle les lésions de la pneumonie caséeuse résulteraient de la métamorphose des produits de l'inflammation simple. On remarquera, en premier lieu, que tous les auteurs partisans de cette théorie sont partis du principe que les lésions très diverses, qu'on rencontre en même temps dans un poumon atteint de pneumonie caséeuse, représentent, en quelque sorte, les diverses phases d'un même processus morbide. Ainsi, l'*infiltration gélatineuse* représenterait le premier stade de l'altération qui, dans sa progression, aboutirait à l'induration grise, puis à l'induration jaune. Or, c'est là un principe inadmissible ; car l'induration jaune ou grise appartient au processus tuberculeux, l'infiltration gélatiniforme à celui d'inflammation catarrhale concomitante, et ces deux processus, comme on l'a vu, marchent parallèlement, mais isolément ; ils ne se confondent sur aucun point.

Un autre point faible de la doctrine est dans la méconnaissance des règles de la méthode topographique. L'oubli de ces règles a conduit à laisser passer inaperçue cette *zone embryonnaire* qui, limite la région caséeuse des nodules tuberculeux et la sépare des régions où le poumon offre les lésions de l'inflammation simple. Cette zone embryonnaire a été

pour la première fois décrite et mise en lumière par M. Grancher.

« Quoi qu'il en soit, dit M. Charcot, en terminant cette » série de leçons, rien ne me paraît mieux établi que l'exis- » tence de la tuberculose infiltrée ou discrète, comme élé- » ment fondamental, dans les diverses formes de la phtisie » pulmonaire; rien de plus douteux, au contraire, que l'exis- » tence d'une pneumonie caséeuse, indépendante de la tuber- » culose et jouant le rôle capital dans le processus phtisiologi- » que. Tel est pour moi le résumé de la situation [1]. »

[1] Extrait de la *Revue de médecine et de chirurgie*, 1877, p. 877.

SUR LA STRUCTURE
ET
LE MODE DE DÉVELOPPEMENT
DES CELLULES GÉANTES DANS LE TUBERCULE [1].

Les considérations qui vont suivre ont trait à quelques recherches faites dans le laboratoire d'anatomie pathologique de la Faculté. Elles concernent uniquement les cellules géantes qui se rencontrent dans cette forme particulière du tubercule improprement dénommé *tubercule réticulé* ou *cytogène*.

On sait qu'on entend par cellules géantes des corps volumineux de 20 à 200 μ de diamètre, munis de nombreux noyaux périphériques, souvent de prolongements multiples, et dont le centre est une masse grenue, réfringente, d'un aspect tout-à-fait spécial. Ces formations, il est vrai, ne paraissent pas appartenir en propre au tubercule : du moins, on a signalé la présence de corps analogues au sein de productions de nature toute différente (sarcomes, syphilomes, etc.) et des recherches ultérieures pourront seules nous renseigner sur la question de savoir s'il y a, entre ces différents corps, identité de nature et de provenance, ou simple ressemblance dans la configuration extérieure.

[1] En collaboration avec M. Gombault.

Quoi qu'il en soit, les cellules géantes, possédant les caractères qui viennent d'être rappelés, se rencontrent très fréquemment dans le tubercule et peuvent être considérées comme un des éléments importants qui entrent dans sa constitution. Or, c'est surtout dans le tubercule réticulé qu'elles se montrent en grand nombre, et qu'il est facile d'étudier les rapports qu'elles affectent avec les autres parties de la néoplasie tuberculeuse.

On sait que la granulation visible à l'œil nu, bien loin de pouvoir être considérée, en quelque sorte, comme l'unité tuberculeuse, est, au contraire, complexe et composée de parties similaires plus petites, groupées les unes à côté des autres et devant être envisagées comme les véritables tubercules élémentaires. Ces tubercules élémentaires qui ont reçu le nom de *tubercules submilliaires*, de *follicules tuberculeux*, peuvent, au lieu de se trouver réunis en amas pour constituer une granulation, être rencontrés à l'état d'isolement plus ou moins parfait et leur constitution devient dès lors assez facile à déterminer. Celle-ci, du reste, n'est pas identique dans tous les cas, et deux variétés principales peuvent être distinguées. Tantôt le follicule est exclusivement formé par un amas de petites cellules rondes, pressées les unes contre les autres et on lui donne alors le nom de tubercule cellulaire. Tantôt, au contraire, il semble constitué par une sorte de réticulum sur lequel seraient collées des cellules plates d'où la dénomination de tubercule réticulé qui lui a été imposée, dans ce cas. On sait aujourd'hui que, selon toute vraisemblance, il n'existe là qu'un faux réticulum artificiellement produit par l'action des réactifs ; que le follicule est ici encore formé par un amas de cellules, mais que celles-ci sont plus développées, munies de prolongements, et se rapprochent beaucoup par leurs caractères des cellules plates du tissu conjonctif.

A cette première distinction, une seconde vient s'ajouter :

dans chacune de ces deux variétés, le tubercule élémentaire peut être simple, c'est-à-dire constitué dans toute son étendue par des éléments identiques les uns aux autres ; ou bien il est complexe, et voici alors quelle est sa constitution. On peut, en semblable circonstance, reconnaître trois zones dans le follicule. La partie centrale est occupée par une cellule géante ; autour de celle-ci existe une zone de cellules qui, en raison de leurs caractères spéciaux, ont reçu le nom de cellules épithélioïdes ; enfin une troisième zone, plus extérieure, est formée par des éléments plus petits, zone de tissu embryonnaire ou de tissu réticulé, suivant que le follicule appartient à l'une ou l'autre des deux variétés [1].

Ainsi se trouve déterminée la place qu'occupe la cellule géante dans le tubercule : elle est située, lorsqu'elle existe, au centre du follicule tuberculeux, dont les autres éléments sont groupés autour d'elle.

Lorsqu'une semblable cellule a été isolée par dissociation et disposée de façon à flotter plus ou moins librement dans le liquide de la préparation, on reconnaît qu'elle est munie sur toutes ses faces d'une foule de prolongements. Ceux-ci sont formés par un protoplasma grenu, réfringent, fixant fortement l'acide picrique ; ils ont une grande tendance à s'accoler les uns aux autres. Par de petits coups frappés sur la lame mince, on peut leur imprimer des mouvements qui ne tardent pas à dégager de la masse principale un certain nombre de corps cellulaires, pourvus d'un ou de plusieurs noyaux et entraînant avec elles un certain nombre de ces prolongements. Ces cellules, une fois complètement isolées, sont faciles à reconnaître pour des cellules épithélioïdes qui avaient conservé des connexions intimes avec la cellule géante dont les dimensions se trouvent ainsi diminuées d'autant. Mais, au cours de cette dissociation sous le microscope, il devient bientôt évident qu'un

[1] Note communiquée à la *Société de biologie* (séance du 10 août).

grand nombre des prolongements signalés plus haut ne peuvent plus être attachés de la même façon parce qu'ils sont intimement unis à la cellule géante et font corps avec elle. Leur protoplasma se renfle au moment où ils abordent la zone des noyaux ; à ce niveau, ils sont encore assez souvent distincts les uns des autres ; au-delà, ils se perdent en se fondant dans la masse grenue de la zone centrale. Si on pousse l'opération plus loin, on peut, dans certaines circonstances, voir la cellule géante se résoudre, en quelque sorte, en un certain nombre de masses plus petites, pourvues de plusieurs noyaux, et dont la structure cellulaire ne saurait faire aucun doute.

L'étude de la cellule géante, pratiquée à l'aide de coupes et surtout à l'aide de coupes successives intéressant une même cellule à des niveaux différents, va nous fournir d'autres renseignements. Trois coupes successives que nous prendrons comme exemple nous ont donné les apparences suivantes : sur la première, on rencontre une véritable plaque à noyaux multiples. Ces noyaux, serrés les uns contre les autres au centre de la plaque, deviennent de plus en plus rares, à mesure qu'on s'avance vers la périphérie. De celle-ci partent, dans tous les sens, une foule de prolongements qui, épais à leur base où souvent ils enveloppent un noyau, vont se perdre par une extrémité plus mince dans le tissu voisin. Sur une seconde coupe, l'élément apparaît avec ses caractères pour ainsi dire classiques : centre grenu, réfringent, sans structure, fixant fortement l'acide picrique ; en dehors, zone très épaisse de noyaux ; plus en dehors enfin, de nombreux prolongements rayonnants dans toutes les directions. Sur un seul point, la zone de noyaux est interrompue dans une certaine étendue et, dans le point correspondant, les prolongements font complètement défaut, circonstance qui semble indiquer, une fois de plus, que des relations intimes unissent les noyaux et les prolongements

de la cellule. La troisième coupe, enfin, nous montre un petit amas de cellules à protoplasma brillant, à contours assez mal délimités au centre duquel les éléments se groupent de façon à circonscrire une sorte de pertuis très étroit qu'on peut suivre à une certaine distance dans l'épaisseur de la coupe, en faisant varier la vis du microscope. Quelques rares prolongements courts, épais, grenus, relient cette masse aux tissus voisins.

On voit donc que, sur chacune de ces trois coupes, la cellule géante a changé de forme et de constitution ; de plus, détail important, elle a varié aussi de volume dans des proportions considérables. Si nous prenons comme point de départ le volume de la cellule sur la coupe n° 3, et que nous représentions ce volume par un, il sera de trois sur la seconde coupe et de deux et demi sur la première. Les dificultés pratiques d'une telle recherche ne nous ont pas permis de suivre plus loin les modifications éprouvées par la cellule géante en question, Quoi qu'il en soit des faits signalés jusqu'ici, nous croyons pouvoir tirer les conclusions suivantes : la masse qui constitue la cellule géante s'effile vers une de ses extrémités. Si nous supposons que le même phénomène se produise vers l'extrémité opposée qui manque dans la série de nos coupes, l'élément sera fusiforme ; si on n'accepte pas cette hypothèse, on doit reconnaître tout au moins qu'il a la forme d'une petite massue, pourvue par conséquent d'un manche ou pédicule et d'une partie renflée. Or, pour le pédicule aussi bien que pour la zone périphérique de la partie renflée, la structure du tissu qui les composent est des plus évidentes ; il est constitué uniquement par des éléments cellulaires agglomérés, seulement ces éléments cellulaires ont subi une modification qui a eu pour effet de les souder les uns aux autres en amenant la fusion partielle de leur protoplasma.

Les caractères de cette modification s'accusent de la façon la plus nette au niveau des prolongements que la cellule

géante émet dans tous les sens, nous les avons signalés plus haut et ils consistent dans le gonflement du protoplasma, son état grenu, sa tendance à l'accolement, sa réfringence spéciale, son aptitude à fixer l'acide picrique à l'exclusion du carmin. Or, ces différentes modifications se retrouvent en dehors de la cellule géante dans d'autres parties de la néoformation tuberculeuse, portant leur action sur des parties moins complexes et se présentant par conséquent, dans des conditions d'examen plus favorables. Telle est la modification particulière qui produit les cellules de la zone épithélioïde du follicule ; telle est celle qui atteint dans l'intérieur des alvéoles les cellules qui proviennent de la paroi de ces alvéoles ; telle enfin celle qui, dans certaines circonstances, frappe, par places, l'endothélium des vaisseaux d'un certain calibre. Dans tous ces cas, nous voyons cette dégénérescence inconnue dans sa nature, mais qui peut être désignée sous le nom de transformation vitreuse, produire des effets identiques. Les éléments cellulaires augmentent de volume, et tandis que leurs noyaux prolifèrent, leur protoplasma prend les caractères qui viennent d'être indiqués. Puis, les cellules s'accolent en plus ou moins grand nombre, leur ligne de séparation disparaît progressivement par fusion des protoplasmas et ainsi se trouvent constitués des équivalents en quelque sorte de la cellule géante. On sait, de plus, que cette transformation vitreuse des éléments cellulaires dans le tubercule a pour aboutissant la caséification finale. Or, il est impossible de ne pas être frappé de la ressemblance qui existe, au point de vue des caractères physiques et des réactions micro-chimiques, entre la matière caséeuse et la substance centrale de la cellule géante. On est ainsi amené à conclure que la partie centrale de la cellule géante a eu, à un moment donné, la structure dont nous reconnaissons l'existence au niveau de son pédicule et de sa zone périphérique, c'est-à-dire qu'il a été constitué, dans le principe, par un amas de cel-

lules ; que plus tard ces éléments ont subi la transformation vitreuse, se sont accolés puis fondus ; qu'en un mot, le vice tuberculeux a procédé dans la cellule géante comme dans la granulation vulgaire que la caséification envahit, on le sait, en marchant du centre vers la périphérie.

Si cette conception est exacte, la cellule géante serait bien loin d'être, comme l'a indiqué M. Schüppel, formée par un élément cellulaire unique, dont le protoplasma en état d'accroissement actif donnerait naissance par voie de bourgeonnement aux cellules épithélioïdes. Elle devrait être considérée, au contraire, comme un nodule multicellulaire dès son origine, au niveau duquel le processus tuberculeux aurait atteint son dernier terme et serait représenté par deux de ses produits les plus caractéristiques et les plus avancés : la cellule vitreuse et la matière caséeuse [1].

[1] Extrait du *Progrès Médical*, n° 34, 1878.

DEUXIÈME PARTIE

Tuberculisation et Cancer.

TUBERCULISATION ET CANCER

I.

Purpura hémorragica et tuberculisation générale aiguë[1].

L'observation que nous communiquons à la *Société de biologie* offre un exemple de *purpura hemorragica* survenant, chez l'adulte, dans le cours d'une phthisie générale aiguë qui a revêtu la forme typhoïde. Les cas du même genre sont sans doute assez rares, et nous n'en rencontrons pas qui soient de tous points identiques à celui que nous rapportons, dans les quelques monographies concernant la phthisie aiguë, qui ont été publiées depuis une douzaine d'années en France ou à l'étranger. Le docteur Waller rapporte cependant dans son mémoire (*Prag. Vierteljahr.* 2 jahr, t. II, obs. 2, *miliar-tuberculose als typhus*) un cas de tuberculisation miliaire aiguë, simulant le typhus, et dans lequel on vit paraître sur le tronc et sur les membres de nombreuses pétéchies; mais il n'est pas question dans cette observation d'épistaxis ou de toute autre espèce d'hémorragie s'opérant par les membranes muqueuses. Il n'est peut-être pas hors de propos de faire remarquer que le docteur Waller n'a pas distingué parfaitement les pétéchies constituées par des ecchymoses cutanées, des éruptions érythé-

[1] *Comptes rendus de la Société de biologie*, 1857, p. 126.

mateuses qui surviennent quelquefois dans le cours de la phtisie aiguë, et, en particulier, dans celle de ses observations à laquelle nous faisons allusion, il est dit que les pétéchies disparurent au bout de quelques jours, et qu'on vit survenir alors, sur la partie antérieure de la poitrine et sur le dos une éruption confluente de macules érythémateuses, semblables à celles qui constituent la roséole typhoïde et des sudamina. L'une des observations qui se trouvent à la suite de l'article purpura dans la deuxième édition de l'ouvrage de M. Rayer sur les *Maladies de la Peau* (t. III, p. 539) pourrait encore être rapprochée de la nôtre; mais les caractères de la phthisie aiguë n'y sont peut-être pas suffisamment accusés.

Quelque rares que puissent être les cas dans lesquels le purpura hémorragique se lie à la phthisie aiguë, nous ne pensons pas cependant qu'on puisse voir dans la coexistence de ces deux affections l'effet d'une coïncidence fortuite. Si nous en jugeons d'après nos propres observations, chez les sujets qui succombent à la tuberculisation aiguë, surtout quand la maladie a revêtu la forme typhoïde, le sang se présente habituellement dans un état de dissolution, de fluidité extrêmes. Comme conséquence du fait précédent, on rencontre en outre, chez ces mêmes sujets, dans la plupart des cavités séreuses, une certaine quantité de sérosité rougie par la matière colorante du sang. Ce caractère de la tuberculisation aiguë n'a pas été méconnu par tous les observateurs et le professeur Rokitansky, en particulier, n'a pas négligé de le faire ressortir dans son *Traité d'Anatomie pathologique* (1855, t. Ier, p. 301). Or, cette dissolution profonde du sang prédispose évidemment à la production des hémorragies, des hémorragies muqueuses, par exemple. Et c'est ainsi, sans doute, qu'on peut expliquer pourquoi les épistaxis figurent souvent parmi les symptômes de la phthisie aiguë; à un degré plus marqué et sous l'influence de circonstances accessoires difficiles à préciser, elle pourra

déterminer, en outre, l'apparition des ecchymoses et des pétéchies.

Notre observation nous suggère une autre remarque : les cas pathologiques tendant à démontrer que le purpura hémorragique existe à titre de maladie primitive et indépendante, sont peu communs, et ils paraissent devenir chaque jour de plus en plus rares, à mesure que les investigations nécroscopiques deviennent plus consciencieuses. Presque toujours, sinon dans tous les cas, c'est une affection qu'on peut faire dériver d'une autre affection, l'altération d'un viscère, de la rate, par exemple, mais surtout du foie, ces organes dont les fonctions paraissent avoir sur la constitution du sang une influence si grande; ou bien encore, elle dérive d'une de ces maladies qui, engendrées par un poison morbide, frappent l'organisme dans son ensemble et dont un des effets les plus habituels est de produire dans la crase du sang une modification profonde. Parmi les maladies de ce dernier groupe, on peut citer, au premier rang, la variole, la rougeole et la scarlatine, les typhus, la peste et la fièvre jaune, le scorbut et la diphtérite : il faudrait y joindre la tuberculisation générale aiguë, si les observations semblables à la nôtre venaient à se multiplier.

Voici cette observation : nous croyons devoir la reproduire dans tous ses détails.

Observation. — *Hémoptisie, amaigrissement. — Epistaxis abondantes. — Purpura hémorrhagique. — Selles sanglantes. — Phtisie pulmonaire. — Délire. — Paralysie de la paupière supérieure droite. — Rétention d'urine. — Coma. — Mort.*

Autopsie. — Granulations grises des méninges. — Phtisie pulmomonaire : granulations et cavernes. — Granulations des reins. — Tubercules du péritoine et de l'intestin.

Hôpital de Lariboisière, salle St-Charles, n° 9, année 1857. Nattermann (Joseph), âgé de 28 ans, né en Alsace, fixé à Paris

depuis plusieurs années, et exerçant la profession de tailleur, est entré pour la première fois à l'hôpital de Lariboisière, il y a environ six semaines. A cette époque, on apprit de lui qu'il avait depuis quelque temps craché du sang à plusieurs reprises, et notablement maigri. Il toussait habituellement depuis la même époque, et, bien que l'auscultation n'eut pas fait alors manifestement reconnaître chez lui l'existence de tubercules pulmonaires, on le considéra cependant comme atteint de phthisie, et on le soumit à un traitement approprié, à l'usage de l'huile de foie de morue en particulier. Au bout de trois semaines de séjour à l'hôpital, le malade, qui se trouvait notablement mieux, demanda sa sortie.

Le 30 juillet, Nattermann rentre de nouveau à l'hôpital Lariboisière. Malade depuis plusieurs jours, il avait été pris dans la nuit d'une épistaxis abondante, et déjà la faiblesse était telle qu'il fallut le transporter sur un brancard. L'hémorragie résista pendant une partie de la journée du 30, et vers six heures du soir, on dut pratiquer le tamponnement des fosses nasales.

Le 31, à la visite, on le trouve dans l'état suivant : décubitus dorsal, prostration extrême, pâleur très prononcée des téguments; on remarque sur différentes parties du corps, sur la poitrine, sur le ventre, mais principalement sur les bras et sur la jambe droite, un certain nombre de taches d'un violet plus ou moins foncé, à contours nets, de la dimension d'un grain de millet ou même plus, qui ne font pas saillie au-dessus du niveau de la peau, et ne disparaissant pas sous la pression des doigts : ce sont de véritables pétéchies.

La peau est chaude, surtout vers les parties centrales, sans moiteur. On compte 96 pulsations. Il y a de l'hébétude, de la stupeur même, et l'on ne peut guère obtenir du malade de renseignements précis; toutefois, il affirme à plusieurs reprises et sans varier, qu'il est alité depuis huit jours; que, depuis cette époque, il a eu de l'inappétence, éprouve une grande faiblesse et n'a cessé de rendre du sang en allant à la garde-robe, plusieurs fois par jour. Les urines, rares et d'une teinte foncée, ne donnent aucun précipité lorsqu'on les traite par l'acide nitrique.

Prescription : limonade sulfurique, julep avec l'eau de Rabel, 4 grammes.

1er *août*. — Il y a eu un peu de délire, hier, dans la soirée et pendant la nuit. Même état du reste. L'hémorragie nasale ne s'est pas renouvelée, il n'y a pas eu de selles sanglantes.

L'examen de la poitrine donne les résultats suivants : respiration rude dans toute l'étendue des deux poumons, pas de râles caverneux, pas de craquements, pas de matité dans la région des lobes supérieurs : *respiration soufflante et râle muqueux à timbre caverneux, au voisinage et un peu au-dessus de la pointe de l'omoplate droite*. En ce point un peu de matité. — Même prescription.

2 *août*. — Le malade n'a cessé de se plaindre et de délirer toute la nuit. Aujourd'hui, il dit éprouver une douleur vive siégeant au creux de l'estomac. La pression exercée à la région épigastrique exaspère beaucoup cette douleur, et lui fait pousser des cris violents. La langue est sèche aux parties centrales. Le pouls est à 92, faible, irrégulier. La peau est toujours chaude. Les mouvements respiratoires s'effectuent avec régularité. Il n'y a pas eu d'hémorragie ; le nombre des taches ecchymotiques n'a pas augmenté; cependant, la pâleur du malade est extrême.

3 *août*. — Délire et cris toute la nuit. Pouls à 80, très faible. L'impulsion cardiaque est à peine sensible. La peau est chaude et couverte d'une sueur gluante. Stupeur, assoupissement. La langue est sèche ; les dents sont couvertes d'un enduit fuligineux. L'abdomen, non ballonné, est douloureux à la pression, ainsi que la région épigastrique ; il y a une selle solide non sanglante. Le malade a uriné dans son lit. Il n'y a pas eu d'épistaxis, bien qu'on ait enlevé les tampons qui bouchaient les fosses nasales; mais les liens, à l'aide desquels on avait fixé les bras du malade pour l'empêcher de porter continuellement ses mains à son nez, ont déterminé aux poignets de *larges plaques ecchymotiques*, qui les entourent en forme de bracelets. Prescription : cataplasmes laudanisés sur le ventre; vin de Bordeaux, 150 gram., limonade vineuse; julep, avec extrait de quinquina 4 grammes.

4 *août*. — Coma, cris plaintifs, constipation. Hier soir, à deux reprises, le malade a rendu sa tisane par vomissement. Pouls fai-

ble, irrégulier, 56 pulsations. La peau est froide et couverte d'une sueur abondante. *Paralysie complète de la paupière supérieure du côté droit*, qu'on observe ce matin pour la première fois, et qui a dû se développer pendant la nuit. L'œil correspondant est complètement recouvert; la pupille est énormément dilatée et ne se resserre point sous l'influence de la lumière. A gauche, au contraire, l'orifice pupillaire est normal, et les mouvements de la paupière parfaitement libres. D'ailleurs, pas de traces de paralysie dans les membres; pas d'anesthésie. Le malade n'a pas uriné, et la vessie est distendue. L'urine extraite à l'aide de la sonde et traitée par l'acide nitrique ne donne pas de précipité albumineux; constipation, malgré l'administration d'un lavement purgatif.

5 *août*. — Le pouls qui, du 31 juillet au 4 août, s'était maintenu entre 80 et 96, et qui, dans la matinée du 4 août, était descendu à 56, est ce matin à 132; il est très petit et très faible. La température de la peau, qui hier s'était abaissée, est aujourd'hui très relevée; il y a eu des sueurs abondantes. Il s'est développé, depuis deux jours, sur le devant de la poitrine, une éruption erythémateuse, composée de plaques arrondies, noires, confluentes, disparaissant complétement sous la pression du doigt, et bien distinctes des pétéchies dont il a été question ces jours passés, et qui, aujourd'hui, ont changé leur teinte violet foncé contre une coloration jaunâtre. La respiration est devenue fréquente, très inégale. Tantôt le malade reste quelque temps sans respirer, tantôt, au contraire, il a des mouvements respiratoires profonds, énergiques. Cependant rien à ajouter aux signes obtenus par l'auscultation le 1er août, si ce n'est que je constate quelques râles sous crépitants siégeant sous les parties les plus déclives. Langue très sèche; dents recouvertes d'un enduit fuligineux. Constipation. Rétention d'urine. Coma profond. Même état de la paupière et de l'œil droit.

6 *août*. — Le malade succombe le 6 août, vers 6 heures du matin. Il y a eu, hier soir et toute la nuit, du râle laryngo-trachéal.

Autopsie *faite le 7 août*. — *Crâne*. — Les veines de la surface convexe du cerveau sont gorgées de sang noir.

Les circonvolutions cérébrales sont aplaties, comme tassées les unes contre les autres. A la base de l'encéphale, plaques de fausses membranes verdâtres au niveau du chiasma des nerfs optiques, lesquelles se répandent sous forme de traînées le long de la scissure de Sylvius, surtout du côté gauche.

Les nerfs moteurs oculaires sont enveloppés de fausses membranes, mais ils ne présentent eux-mêmes aucune altération, soit dans leur volume, leur coloration ou dans leur consistance.

Granulations grises, demi-transparentes, peu nombreuses, disséminées dans différents points de la base du cerveau, et disposées en forme de groupes qui occupent l'épaisseur des méninges. Les méninges elles-mêmes sont très injectées, friables; mais on les détache de la surface du cerveau, sans entraîner avec elles la substance cérébrale.

Cerveau. — Les ventricules latéraux sont très dilatés et remplis d'une abondante quantité de sérosité à peine louche. Les parois de ces ventricules sont ramollies et comme tapissées d'une couche blanche, pultacée. La substance cérébrale blanche est partout ailleurs d'une consistance normale; elle présente un piqueté très abondant, mais on n'y rencontre pas de véritables ecchymoses. Les couches optiques et les corps striés ne présentent pas d'altération manifeste.

Thorax. — Les deux poumons sont farcis de granulations grises. Ces granulations siègent principalement à la partie antérieure des deux poumons et dans les lobes inférieurs; elles sont manifestement moins nombreuses dans l'épaisseur des lobes supérieurs. A la partie postérieure et supérieure du lobe inférieur du poumon droit, plusieurs cavernes contenant de la matière tuberculeuse ramollie, réunies en groupes, et dont la plus grande pourrait contenir une petite noix. Autour de ces excavations, le tissu du poumon est carnifié, d'une teinte noirâtre, marbré de veines bleuâtres, et l'on rencontre çà et là, au sein de ce tissu carnifié, des amas tuberculeux de divers volumes et à divers degrés de développement. Un autre groupe de tubercules, dont la plupart sont en voie de ramollissement, siège dans la partie la plus déclive du même lobe. Dans l'épaisseur des lobes supérieurs des deux poumons, on ne

rencontre pas de tubercules proprement dits, et les granulations miliaires y sont, comme on l'a dit, moins abondantes que dans les lobes inférieurs.

Le cœur est peu volumineux, flasque; ses parois musculaires sont friables et d'une teinte jaunâtre très manifeste. La cavité du ventricule gauche est vide; mais celle du ventricule droit contient une certaine quantité de sang très liquide : on n'y rencontre pas trace de caillots.

Abdomen. — Les reins sont un peu plus volumineux qu'à l'état normal. On trouve disséminées à leur surface un certain nombre de granulations grises; quatre ou cinq de ces granulations se rencontrent aussi dans l'épaisseur de chacun des reins.

Rate. — Longueur 0.17 cent., largeur 0.11 centim. — Consistance assez ferme; texture granuleuse; elle ne contient pas de granulations miliaires.

Foie. — Le foie ne présente pas d'altérations. Tubercules du péritoine et traces de péritonite ancienne, siégeant surtout au pourtour du foie et de la rate.

Intestins. — La membrane muqueuse de l'iléon présente, surtout au niveau des plaques de Peyer, des tubercules nombreux et à divers degrés de développement. Il y a de larges ulcérations tuberculeuses, au voisinage de la valvule iléo-cœcale. Des ulcérations



inférieur droit. Nous n'en conclurons pas moins que ces deux produits, les granulations grises et les tubercules, malgré leur différence d'aspect et de constitution microscopique, sont au fond de même nature. Mais nous touchons là une question que nous ne voulons pas aborder pour le moment, et nous nous réservons de développer, dans une autre occasion, les arguments qui nous portent à rejeter complétement la distinction fondamentale qu'on a, dans ces derniers temps surtout, voulu établir entre la *phtisie granuleuse* ou à granulations grises, et la *phtisie tuberculeuse* proprement dite.

II.

Sur la paraplégie douloureuse et sur la thrombose artérielle qui surviennent dans certains cas de cancer[1].

La présente communication a pour but d'appeler l'attention sur quelques accidents qui surviennent dans le cours de l'évolution de certains cancers, et qui, si je ne me trompe, n'ont pas encore été signalés d'une manière particulière.

I.

Je commencerai par ce qui a trait au *cancer du sein*. Mon ancien maître et mon prédécesseur, à l'hospice de la Salpêtrière, M. le docteur Cazalis, avait l'habitude de faire remar-

sente une physionomie assez particulière, et dont le nom de *paraplégie douloureuse* donnerait, ce nous semble, une assez bonne idée.

Voici, du reste, en quoi cela consiste : Les malades éprouvent des douleurs dont le siège principal est la région lombaire et qui, de là, s'irradient dans toute l'étendue des deux membres inférieurs ; ils sont parfois tourmentés par un sentiment de constriction pénible qui, en outre, étreint, comme le ferait une ceinture, la partie la plus inférieure de l'abdomen. Dans les membres, on ne saurait localiser ces douleurs sur le trajet d'un ou de plusieurs des troncs nerveux principaux ; il semble qu'elles occupent tous les rameaux nerveux à la fois. Vives, surtout la nuit, elles ont habituellement le caractère lancinant ou même fulgurant ; parfois, elles s'accompagnent, d'une sensation purement subjective de chaud ou de froid ; toujours, il s'y joint des fourmillements qui occupent surtout les extrémités ; ces douleurs persistent d'une manière à peu près continue, mais elles s'exaspèrent, toutefois, par moments, et produisent ainsi des accès plus ou moins violents, pendant lesquels les malades sont privés de sommeil, ou même dans les cas d'une grande intensité, poussent des cris déchirants. D'ailleurs, point d'analgésie ou d'anesthésie ; au contraire, les moindres pincements, voire même les moindres attouchements, sont très nettement perçus, et de plus, ils sont l'occasion de douleurs plus ou moins vives, principalement pendant la durée des accès. On n'observe aucun désordre appréciable de la conscience musculaire. — Certains troubles de la motilité vont de pair avec ces symptômes d'hyperesthésie ; la marche est difficile, en partie, sans doute, en raison des douleurs des membres, mais surtout à cause de l'affaiblissement musculaire ; d'ailleurs, à un degré plus avancé, cet affaiblissement est tel que les malades ne peuvent plus marcher sans l'aide d'un bras ou d'une béquille ; on les voit, lorsqu'ils s'efforcent

de faire quelques pas, détacher péniblement leurs pieds du sol ; il semble que ceux-ci soient devenus plus pesants. Plus tard encore, l'atrophie musculaire se met de la partie ; les membres inférieurs s'amaigrissent en même temps qu'ils s'affaiblissent encore, et un jour, enfin, la marche et la station même sont devenus tout à fait impossibles. Nous n'avons pas, jusqu'ici, observé, soit la paralysie des sphincters, soit les altérations du produit de la sécrétion urinaire, soit encore la rapide formation d'escharres au sacrum qu'on rencontre dans certaines paraplégies, qui se rapprochent cependant, par plus d'un trait, de celle qui nous occupe. Il m'a paru que, dans les cas où les douleurs se sont montrées très vives et très persistantes, la vie des malades a été, par cela même, très notablement abrégée.

Les symptômes de paraplégie douloureuse ont été notés par moi dans six cas sur trente-six cas de cancer du sein admis à la Salpêtrière, dans la division des Incurables, pendant les trois dernières années ; à en juger par là cet accident ne serait pas rare. Il se manifeste d'ailleurs aux époques les plus variées du cours de l'affection cancéreuse primitive ; tantôt quelques mois tout au plus après le début apparent, tantôt au con-

sette, pour la plupart, ou même plus grosses encore, faciles à énucléer, et développées au sein de la substance spongieuse qui se montrait partout ramollie et friable. En quelques points, la mince lamelle de tissu compacte, qui limite de toutes parts le corps des vertèbres, avait été détruite du côté de la cavité rachidienne, de telle sorte que plusieurs tumeurs avaient fait issue dans cette cavité où elles s'étaient développées, comprimant d'avant en arrière la dure-mère. Dans le troisième cas, les éléments cancéreux ne constituaient plus, par leur réunion, des tumeurs circonscrites; ils étaient comme infiltrés dans les cellules agrandies du tissu spongieux, et conséquemment, un examen microscopique attentif permettait seul de déterminer le véritable caractère de l'altération : celle-ci portait presque exclusivement sur les quatre dernières vertèbres lombaires. Leur tissu était ramolli, à tel point qu'on pouvait, sans effort, le diviser à l'aide du couteau en minces lamelles ; l'une de ces vertèbres (la troisième) était aplatie, comme écrasée, et ne mesurait guère plus d'un centimètre, dans son diamètre vertical. Par suite, la colonne lombaire s'était incurvée, de manière à rétrécir le canal rachidien, dans le sens antéro-postérieur : la dure-mère avait été refoulée dans le même sens, et les tissus nerveux, qui constituent la queue de cheval, se trouvaient comprimés et tiraillés. C'est évidemment à la compression et à l'irritation des racines spinales lombaires que doivent être rattachés les symptômes observés pendant la vie.

Si, comme tout porte à le croire, la forme de paraplégie dont il s'agit, n'est pas tout à fait rare, il n'est guère possible qu'elle soit restée jusqu'ici complètement inaperçue. Je puis dire, dès à présent, que M. le professeur Trousseau l'a quelquefois rencontrée, et je tiens de bonne source que MM. les professeurs Velpeau et Nélaton ont, de leur côté, observé plusieurs cas qui se rapportent évidemment à cet ordre de faits.

II.

On connaît, de longue date, les *oblitérations fibrineuses des veines* qui se présentent si communément dans les périodes avancées des affections cancéreuses, en général, et, plus particulièrement, dans les cas de carcinome utérin. On s'accorde à reconnaître aujourd'hui que ces oblitérations fibrineuses reconnaissent pour cause principale une modification particulière de la fibrine du sang, désignée par Vogel sous le nom d'*inopexie*. J'ai recueilli, dans ces derniers temps, un certain nombre d'observations qui me paraissent propres à établir que, dans ces mêmes circonstances, et vraisemblement, sous l'influence des mêmes causes, la *thrombose artérielle* peut se produire tout aussi bien que la *thrombose veineuse ;* celle-là, à la vérité, bien plus rarement que celle-ci.

Chez quatre femmes, atteintes de *cancer utérin*, l'oblitération absolue de l'une des artères sylviennes par un caillot fibrineux, a produit le ramollissement des parties correspondantes du cerveau. C'était un *ramollissement blanc*, occupant les



prodromes. Il y avait eu tout à coup hémiplégie complète, absolue, avec flaccidité des membres et persistance des mouvements réflexes; la face était déviée. Jusqu'à l'époque de la mort, qui avait eu lieu deux ou trois jours seulement après le début, les malades étaient restées dans l'état comateux.

Encore chez un sujet atteint de *cancer utérin*, l'*oblitération de l'une des artères fémorales* par un thrombus a produit une *paralysie* subite et complète des mouvements, ainsi qu'une *anesthésie cutanée* à peu près absolue du membre correspondant. Les battements artériels étaient tout à fait supprimés. Le membre était froid et couvert çà et là de taches livides. La mort survint avant que le sphacèle se fut déclaré. Dans ces cas, comme dans les précédents, les veines principales des membres étaient oblitérées par des caillots décolorés, et évidemment de date ancienne.

Je rapporterai également à la *thrombose artérielle* deux cas de *gangrène sèche* de plusieurs doigts de la main, observés le premier, chez une femme atteinte de cancer gastrique; le second, chez une autre femme qui présentait un vaste *cancer du sein*, en cuirasse. L'autopsie a fait reconnaître, dans ces deux cas, l'existence d'un thrombus qui occupait l'extrémité inférieure de l'une des artères humérales et se prolongeait à une certaine distance, dans la cavité des artères cubitale et radiale correspondantes.

Les cavités du cœur gauche, les veines pulmonaires, l'aorte ont été explorées avec soin chez tous les sujets dont il vient d'être question; il n'y existait aucune trace de concrétions fibrineuses ayant pu donner lieu à une embolie. D'un autre côté, les tuniques des artères oblitérées par les caillots étaient tout à fait saines. Pour expliquer la production de la thrombose dans tous ces cas, il ne reste plus guère, par conséquent,

qu'à invoquer l'influence d'une *altération particulière du sang* analogue à celle qui, lorsqu'il s'agit du sang veineux, permet de comprendre l'existence si fréquente des concrétions sanguines veineuses, chez les sujets affaiblis par une maladie de longue durée.



TROISIÈME PARTIE

Altérations du sang.
Leucocythémie et Mélanémie.

ALTÉRATIONS DU SANG

LEUCOCYTHÉMIE. — MÉLANÉMIE.

I.

Observation de Leucocythémie[1].

L'altération du sang, caractérisée par l'augmentation de la proportion des globules blancs, et, habituellement, liée à l'hypertrophie de la rate, la leucocythémie, en un mot (*Lienaler Leukaemie* de Virchow, *Leucocythemia* de Bennet) est encore assez peu connue en France. En Angleterre et en Allemagne, elle a été, au contraire, beaucoup étudiée, grâce à l'impulsion donnée, dans ces deux pays, par les travaux de Bennet (d'Édimbourg) et de Virchow (de Wurtzbourg). Cependant les observations bien authentiques que possède la science sur cette intéressante affection sont encore peu nombreuses. M. le Dr Uhle (de Leipzig) qui les a relevées et disposées par ordre chronologique dans un tableau que nous croyons utile de reproduire à la fin de ce travail, n'en compte que vingt-six. A ces vingt-six observations, il faut ajouter, aujourd'hui, celle qui a été recueillie, à la Charité, dans le service de M. Rayer, par M. Leudet, et qui fait le sujet d'un travail historique et critique fort intéressant, lu à la *Société de Biologie*, par ce médecin, le 1er mai 1852, celle de M. Uhlo lui-même (*Archiv*. V. R. *Vir-*

[1] Comptes rendus de la *Société de biologie*, 1853, p. 44. — En collaboration avec M. Ch. Robin.

chow, 5, Band, 3 Heft ; Berlin, 1852), et enfin celle qu'on va lire.

Notre observation ne diffère pas essentiellement de celles qui ont été antérieurement publiées ; elle nous a paru surtout intéressante en ce qu'elle fait bien connaître les phénomènes du début de la maladie.

Nous noterons, en outre, qu'il n'existait pas chez notre malade d'hypertrophie du foie ou des ganglions lymphatiques ; que les troubles intestinaux ont été chez lui très peu prononcés, les suffusions séreuses à peine marquées.

Observation. — *Bonne santé habituelle. — Accidents vénériens. — Exostoses symétriques. — Chagrins : dépression morale et intellectuelle. — Etat actuel : amaigrissement. — Hypertrophie de la rate. — Mélancolie. — Suicide : fracture du crâne ; mort.*

Autopsie. — *Enfoncement du pariétal. — Rate volumineuse. — Etat du sang. — Examen microscopique de la rate et du sang.*

Le nommé Martin (Louis), âgé de 45 ans, peintre en bâtiments, entre, le 18 avril 1853, à l'hôpital de la Charité, service de la clinique, salle Saint-Charles, n° 12 ; mort le 22 avril. Cet homme, assez vigoureux et bien constitué, a généralement joui d'une bonne santé ; il a cependant éprouvé, à deux reprises, et

peu pervertie. Depuis cette époque, il éprouve des digestions pénibles, des maux d'estomac, de la diminution d'appétit, de la constipation alternant avec la diarrhée, des douleurs de tête. En même temps, il commence à maigrir et prend un teint cachectique; il devient de plus en plus nerveux et irritable et se voit enfin bientôt incapable de faire son état; il n'a pas travaillé depuis bientôt environ six mois.

Il y a quatre mois, environ, il remarque sur son flanc gauche, où il sent, déjà depuis longtemps, beaucoup de pesanteur, surtout quand il marche, l'existence d'une tumeur volumineuse que nous aurons à décrire. Il y a trois mois, environ, les deux membres inférieurs se sont gonflés simultanément et sont devenus œdémateux à deux reprises; mais, à la suite de purgations énergiques, prescrites par un médecin, le gonflement a rapidement disparu et la tumeur du bas-ventre, au dire du malade, s'est elle-même amoindrie, l'œdème des jambes n'a pas reparu depuis ce temps.

État actuel. — A son entrée à l'hôpital, nous trouvons le malade dans l'état suivant: amaigrissement assez prononcé des membres et de la face; abdomen tuméfié, surtout du côté gauche; teinte pâle et un peu jaunâtre des téguments; nulle part de l'œdème : souffle assez prononcé, intermittent, dans les vaisseaux du cou. Malgré l'altération qu'a évidemment subie la nutrition, le malade paraît encore fort et assez vigoureux. Il répond nettement à toutes les questions qu'on lui pose, mais il paraît d'une irritabilité excessive. Il parle sans cesse de ses chagrins domestiques, et il avoue que la nuit il est sans cesse agité par des rêves pénibles, et que parfois il n'a pas la tête à lui.

Le pouls est régulier, à 48, assez plein, le cœur a son volume normal et ses bruits sont naturels; la peau présente une température convenable. Le malade assure qu'il n'éprouve jamais le moindre mouvement de fièvre. Respiration tout à fait normale; raisonnance normale des deux poumons, constatée par la percussion; pas le moindre râle n'est perçu par l'auscultation de la poitrine.

Le malade a conservé un assez bon appétit, mais il évite de

manger autant que sa faim lui commande de le faire, car, en pareil cas, mais seulement alors, la digestion devient pénible, l'estomac se gonfle et la respiration devient anxieuse pendant quelques heures ; jamais de vomissements.

Rien de notable dans l'état des sécrétions ; le malade va à la selle deux fois par jour, sans diarrhée ; il urine avec facilité et son urine est claire, exempte d'albumine et de la matière colorante de la bile.

Le foie s'élève jusqu'à la cinquième côte droite, et par en bas il ne dépasse pas le rebord costal. La langue est tout à fait naturelle.

L'abdomen présente, ainsi que nous l'avons dit, un volume exagéré, il est facile de s'assurer par la percussion que cet excès de volume n'est pas dû à la présence de sérosité. Des veines volumineuses se dessinent en bleu sous la peau de la partie latérale gauche de l'abdomen et de la partie latérale et inférieure du côté gauche du thorax. Par la palpation on distingue immédiatement sous le rebord des fausses côtes gauches une tumeur volumineuse, aplatie, dure, régulière, circonscrite par des bords bien nets, comme tranchants, s'étendant par en bas, jusque dans le flanc gauche, et qui atteint, en dedans, la ligne médiane, vers laquelle elle se dirige en forme de pointe obtuse. Cette tumeur ne se déplace pas, quand on ordonne au malade de changer de position ; mais on peut la soulever avec la main et la repousser par en haut vers le diaphragme, quand le malade est assis sur le lit ; en plongeant l'extrémité des doigts sous les rebords des côtes, on peut se convaincre qu'elle remonte très haut dans l'hypocondre gauche ; en un mot, elle présente à la palpation tous les caractères des rates devenues volumineuses dans le cours de certaines fièvres paludéennes. La percussion pratiquée en suivant une ligne qui part de l'aisselle pour se rendre à l'épine iliaque antérieure et supérieure, donne à la matité une étendue de 19 centimètres dont 16 au-dessus du rebord des côtes et 4 dans le flanc gauche ; en suivant une ligne qui forme avec la précédente un angle légèrement obtus, dont le sinus regarde en haut et à droite, on obtient une matité de 25 à 30 centimètres d'étendue ; en circonscrivant avec un crayon

l'espace mat obtenu après avoir percuté dans toutes les directions intermédiaires aux deux précédentes, on dessine une figure ovale dont le grand axe est dirigé obliquement de haut en bas et de droite à gauche. La tumeur n'est le siège d'aucune douleur spontanée ; la pression et la percussion n'y déterminent aucune sensation pénible ; elle ne fait guère éprouver au malade qu'un sentiment de gêne, dont nous avons parlé, qui paraît dû à son poids, et qui est surtout remarquable pendant l'état de plénitude de l'estomac. — *Prescription :* Iodure de potassium en solution, 1 gr. chaque jour ; sous-carbonate de fer, 1 gramme.

Les 19, 20 et 21, le malade mange d'un bon appétit ; pendant le jour, il paraît calme, et ne donne aucun signe d'aliénation mentale, mais, pendant la nuit, il est fort agité, il ne peut dormir ; il sort à plusieurs reprises de son lit pour aller réveiller ses voisins, sous le prétexte de les entretenir de ses peines. Le 21, dans la journée, il confie à un de ses voisins qu'il a l'intention de se détruire. Le 22 avril, vers dix heures du soir, il profite d'un moment où l'infirmier de veille est occupé auprès d'un malade, sort brusquement de la salle et se précipite du haut du premier étage de l'escalier. On le relève dans l'état le plus grave. L'interne de garde, immédiatement appelé, constate l'existence d'une fracture étendue de la base du crâne, et suppose l'existence d'une contusion et d'une commotion cérébrale très intense : résolution, insensibilité presque complète des membres ; respiration stertoreuse, et bientôt râle laryngo-trachéal. Le malade meurt une heure environ après la chute.

Autopsie faite le 24 avril, à huit heures du matin. — *Crâne.* — Plaie contuse de la grandeur d'une pièce de 5 francs, intéressant toute l'épaisseur du cuir chevelu, située au niveau de la partie postérieure du pariétal droit, et au fond de laquelle on perçoit une fracture avec écartement des os très manifeste ; fracture très étendue, avec enfoncement léger des fragments, occupant le tiers antérieur de l'occipital et le tiers postérieur du pariétal droit. La cavité de l'arachnoïde et le tissu cellulaire sous-arachnoïdien renferment, au niveau de la fracture, une certaine quantité de sang à

demi coagulé, qui ne paraît pas beaucoup comprimer le cerveau. Le cerveau est injecté ; il ne présente pas de ramollissement dans les parties voisines de la fracture.

Abdomen. — Pas de liquide dans le péritoine ; *foie* de volume et de consistance normales ; reins tout à fait sains ; l'estomac et les intestins, examinés dans toute leur étendue, n'ont rien présenté de remarquable : aucune tuméfaction des ganglions lymphatiques.

La *rate* a conservé sa forme naturelle, mais elle est extrêmement volumineuse (0,30 centimètres pour le grand axe, 0,19 centimètres et demi de haut en bas ; épaisseur, dans son centre, 3 et demi à 4 centimètres) ; elle offre, quand on la coupe, la couleur et à peu près la consistance d'un foie sain ; elle contient peu de sang : elle ne présente, d'ailleurs, à l'œil nu, aucune modification dans sa texture.

Thorax. — Pas de sérosité dans les plèvres ; poumons sains, cœur sain, de volume normal.

État du sang. — Le sang contenu dans le ventricule droit a une couleur acajou, ou plutôt rouge brique, très singulière, il est fluide, trouble ; il paraît mélangé de petits corpuscules blanchâtres, presque imperceptibles à l'œil nu, et qui lui donnent un aspect louche ; il contient, en outre, de nombreux grumeaux blanchâtres et d'une teinte légèrement violacée, très semblable à des grumeaux de lait caillé, lesquels s'écoulent avec le sang et n'adhèrent nullement aux parois ventriculaires. Le sang se montre avec les mêmes caractères dans toute l'étendue de la veine cave, dans la veine porte, dans les veines mésaraïques et spléniques. Mais ce n'est guère que dans la veine cave et le ventricule droit qu'on rencontre des grumeaux nombreux et volumineux. Dans les veines du système porte, le sang est seulement louche, trouble et d'une couleur rouge brique. Le sang que contient le cœur gauche est d'une couleur noirâtre assez foncée ; il est poisseux, très incomplètement coagulé, et il contient deux ou trois grumeaux de couleur violette, analogues à ceux qui ont été signalés dans le ventricule droit. Plusieurs veines ont été ouvertes ; aucune d'elles n'était oblitérée par des caillots décolorés.

Examen microscopique du sang et de la rate, par M. Robin. — Le sang recueilli dans le cœur gauche, et qui présentait une coloration d'un rouge violet foncé, était celui qui renfermait le moins de globules blancs du sang. Là, ces globules blancs étaient moins nombreux que les globules rouges ; il n'y avait pas de petits caillots fibrineux ; on rencontrait quelques cristaux losangiques, en très petite quantité. Le sang pris dans le ventricule droit avait une coloration d'un rouge brique, tirant au blanc plus qu'au violet ; il renfermait une quantité de globules blancs plus considérable que ne l'était celle des globules rouges, ou au moins à peu près égale. De ces globules blancs, les uns étaient libres, les autres étaient englobés avec un certain nombre de globules rouges dans de petits caillots fibrineux. Chacun de ces caillots était constitué par une petite masse de fibrine présentant une partie nettement fibrillaire et nettement granuleuse, et une partie composée de couches homogènes simplement striées, sans distinction aussi nette des fibrilles isolables.

Voici, maintenant, quels étaient les caractères des globules blancs ; les globules rouges n'ayant présenté rien d'anormal ne méritent pas de description spéciale.

Nous décrirons d'abord : A, les globules du sang, puis, B, les globules blancs proprement dits.

A. *Globulins*. — Ils sont peu nombreux relativement ; toutefois, ils existent en bien plus grande quantité qu'à l'état normal. Ainsi, on en rencontre de 10 à 15 dans le champ du microscope, tandis qu'à l'état normal on en rencontre tout au plus 1 ou 2. Ils ont, d'ailleurs, tous les caractères qu'ils présentent dans le sang normal ; leur diamètre est régulièrement de 0,0005 à 0,0006 de millim., ils sont très finement granuleux et toujours dépourvus de noyau.

B. *Globules blancs*. — Nous en distinguerons deux variétés : 1° Globules blancs ayant conservé tous leurs caractères normaux, c'est-à-dire parfaitement sphériques, très finement granuleux. Quelques-uns d'entre eux présentent un assez grand nombre de granulations plus noires, à contours nets et à centre plus brillant. On les rencontre à l'état normal, avec ces mêmes caractères ; mais ils sont alors moins abondants. Tous les globules de cette caté-

gorie conservent un caractère important et qui distingue surtout l'état normal, c'est-à-dire qu'ils manquent de noyau. Leur diamètre varie entre 0,0008 et 0,0009 de millimètre.

2° Globules blancs différant de ceux que l'on rencontre à l'état normal par la présence du noyau. Les globules de cette catégorie diffèrent des précédents par leur diamètre qui oscille entre 0,0009 et 0,014 millim., plusieurs d'entre eux ont, en outre, une forme moins régulièrement sphérique, sphéroïdale ou polyédrique. Ce qui les distingue particulièrement, c'est un noyau sphérique ou, plus rarement ovoïde, dont le diamètre varie entre 0,0004 et 0,0005 de millim. Ce noyau est pourvu de fines granulations, mais il n'a pas de nucléole proprement dit. Entre le noyau et le contour du globule se trouvent soit de fines granulations moléculaires, analogues à celles qu'on trouve dans les globules blancs normaux, soit des granulations un peu plus foncées, à centre brillant.

Les globules, porteurs d'un noyau, étaient bien plus abondants que les nodules sans noyaux. L'acide acétique donnait aux noyaux une teinte rougeâtre ; le même acide, mis en contact avec les globules blancs sans noyaux, déterminait une coagulation de leur contenu, sous forme de deux ou quatre noyaux plus petits que ceux qui ont été décrits ci-dessus (n° 2), ces petits noyaux présentaient, d'ailleurs, également la coloration rougeâtre d'une manière très nette et très tranchée. (Voir, d'ailleurs, pour l'étude de cette action de l'acide acétique sur les globules blancs du sang, comparativement aux globules de pus : Ch. Robin. *Examen comparatif des Taches de sang, de rouille, etc.*, dans Briand, Chaudé et Gaultier de Caubry, *Manuel de médecine légale*, 3e éd., Paris 1852, p. 786 et la planche, p. 794.)

La différence la plus frappante qui existe entre les globules que nous venons de décrire et ceux qu'on rencontre dans le sang à l'état normal, c'est l'existence, au centre des premiers, d'un noyau qui manque dans les globules normaux ou que l'on n'y rencontre qu'après l'action de l'eau. Il faut noter, en outre, comme caractère de l'état morbide, le grand volume des globules blancs et du noyau qu'ils renferment.

On rencontrait, dans le sang du ventricule droit, mêlés aux globules blancs, une grande quantité de cristaux lozangiques, fort réguliers, légèrement colorés en rouge jaunâtre. Ces mêmes cristaux étaient extrêmement abondants dans le tissu de la rate où ils formaient des amas considérables bien que visibles seulement au microscope.

Dans le tissu de la rate on trouvait, en outre, une très grande quantité de cellules d'épithélium parvimenteux à angles arrondis, présentant de 0,012 à 0,015 de millimètre de diamètre, et ayant tous un noyau sphérique, sans nucléole du volume de 0,005 à 0,008 de millim. Ces cellules se distinguaient aisément des globules blancs très nombreux qui les accompagnaient par leur forme polyédrique, et, en outre, par l'action de l'acide acétique qui les rendait bien moins transparentes et ne communiquait pas au noyau de coloration rougeâtre.

Tableau des observations de Leucocythémie bien constatée (UHLE).

1. V. *Virchow*, *Fror*, *N. Not*, n° 780, 1845 ; u. R. Ver. *Ztg*, n° 34, 1846 ; u. *Schm. Jahrb.* Bd. 57, p. 181.

2. V. Craigie } *Edinb. Journ.*, oct, 1845 et *Schm. Jahrb.* Bd. 50,
3. V. Bennet } p. 305.

4. V. Fuller. — *The Lancet*, jul. and oct. 1846.

5. V. Wintrich (Virchow), *Pr. Ver. Zt.*, 3. 1847 ; *Schm. Jahrb.* Bd. 59, p. 182.

6. V. Virchow, *Reinhardt's und Virchow's Arch.* Bd. 2, p. 587.

7. V. Vogel, *idem*, Bd. 2.

8-23. V. Bennet (Robertson, Parkes, Fuller) *Monthly Journal*, jan., apr. 1851.

24-26. V. Virchow, *Arch.*, V. 1.

II

De la mélanémie, altération du sang par des granules et des corpuscules de pigment [1].

Des travaux récents ont appelé l'attention des médecins sur un ordre de faits pathologiques dans lesquels, à une altération toute spéciale et jusqu'alors non encore décrite du sang et des viscères, viendrait se joindre un ensemble de symptômes particuliers. — L'altération du sang consiste essentiellement dans la présence, au sein de ce liquide, d'un nombre plus ou moins considérable de granulations, de corpuscules ou de cellules pigmentaires ; celle des viscères est en grande partie le résultat de l'accumulation de ces mêmes corpuscules de pigment dans la cavité même des vaisseaux capillaires ; quant aux symptômes qu'il conviendrait de rattacher à ces diverses altérations, ils varieraient singulièrement, principalement en raison du siège et de l'étendue des lésions. Ces lésions et ces symptômes ne paraissent pas devoir constituer une maladie primitive et ayant une existence réellement à part ; on les voit habituellement se manifester dans le cours où à la suite des fièvres intermittentes, et leur étude devra peut-être, un jour, former un chapitre important dans l'histoire générale de l'intoxication paludéenne. Le terme *mélanemie* (*melanœmia*) a été unanimement accepté, en Allemagne, pour spécifier les cas dont il s'agit, en raison de l'altération particulière du sang, qui est un de leurs traits les plus caractéristiques.

[1] Extrait de la *Gazette hebdomadaire*, 1857, p. 679.

Les travaux concernant la mélanémie sont peu nombreux ; ils ont été presque tous publiés en Allemagne ; tous sont de date récente : Bailly[1] et M. Maillot[2], il est vrai, avaient déjà fait remarquer l'existence fréquente d'une coloration ardoisée toute spéciale de la substance corticale du cerveau, chez les individus qui succombent aux fièvres intermittentes ; Billard[3] et R. Bright[4], avaient rencontré cette même coloration de la substance grise chez des individus morts à la suite d'accidents cérébraux dont la nature était restée douteuse : cette coloration était, suivant toute probabilité, le résultat d'une altération pigmentaire ; mais sa signification devait reste ignorée, à une époque où l'usage du microscope était loin d'être répandu.

Dès 1847, H. Meckel[5] rencontra des corpuscules de pigment dans le sang d'un aliéné qui avait succombé à la phthisie pulmonaire. La rate, le foie et le cerveau présentaient, à un haut degré, l'altération pigmentaire. L'existence de la fièvre intermittente ne se trouve pas notée parmi les antécédents de ce malade. — Deux ans après, M. Virchow[6] observa de nombreuses cellules pigmentaires dans le sang d'un homme qui était devenu hydropique à la suite de fièvres intermittentes prolongées : la rate et le foie contenaient en abondance des corpuscules de pigment. — Peu de temps après, Heschl[7] a étudié avec beaucoup de soin les altérations pigmentaires qui se développent dans la rate, le foie et les glandes mésentériques, à la suite des fièvres intermittentes. — Dans un second travail, Meckel[8] a repris l'étude de la mélanémie et il a reconnu la relation qui existe entre elle et les maladies paludéennes. —

[1] Bailly. — *Traité des fièvres intermittentes*. Paris, 1825.
[2] *Traité des fièvres ou irritations spinales intermittentes*. Paris, 1836.
[3] *Archives générales de médecine*, t. IX, 1825, p. 492.
[4] *Reports of Medical Cases*. London, 1831, pl. XVII, XIX, cap CI.
[5] *Zeitschrift für Psychiatrie, von* Damerow, 1847.
[6] *Archiv für patholog. Anat.*, 1849.
[7] *Zeitschrift der Gesellschaft der Aerzte zu Wien*. 1850.
[8] *Deutsche Klinik*, 1850. 50.

Le travail de Planer[1] sur le même sujet contient des observations suivies d'autopsie. Malheureusement, l'histoire de la maladie y est toujours indiquée d'une manière très incomplète. — L'épidémie de fièvres intermittentes qui a sévi en Silésie pendant l'été de 1854, à la suite de grandes inondations, a fourni au docteur Frerichs[2] l'occasion d'étudier l'affection mélanémique sur une grande échelle. Dans son travail, l'auteur a pris surtout pour tâche d'élucider le point de vue clinique. Il est à regretter qu'il n'ait pas étayé ses descriptions d'un certain nombre d'observations particulières. — Rokitansky et Wedl ont traité de la question dans divers endroits de leurs traités d'anatomie pathologique ; Griesinger lui[3] a accordé quelques développements dans un article consacré à l'étude des maladies paludéennes. — C'est évidemment au même ordre de faits qu'il faut rattacher les observations publiées par le docteur Tigri sous le nom de *milza nora* (rate noire), et dont on trouve l'analyse et la critique dans le présent volume de la *Gazette hebdomadaire*[4].

Tels sont, à notre connaissance du moins, les seuls travaux qui aient été publiés sur la mélanémie ; les documents qu'ils renferment sont, il faut l'avouer, souvent imparfaits, et ils ne permettent certainement pas d'édifier une histoire complète : de nouvelles recherches sont nécessaires tant pour contrôler les faits acquis que pour combler les nombreuses lacunes qui existent encore. L'occasion d'entreprendre un semblable travail ne peut malheureusement pas manquer de se présenter

[1] *Zeitschrift der Gesellschaft der Aerzte zu Wien*, 10 Jahr, 1 Bd, 1854, p. 127, 280.

[2] *Zeitschrift für klinische Medizin.*, von Gunsburg, 1855-6, p. 321.

[3] *Handbuch der spec. Patholog* von Virchow, 2 Bd, 2 Ab., 1 Heft, 1857, p. 5.

[4] Juin 1857. — Le docteur Fuehrer a parlé incidemment de la mélanémie, dans un mémoire sur les altérations de la rate. (*Archiv.* von Vierordt, 15 février 1856, et *Gazette hebdomadaire*, 1856, p. 43.

un jour ou l'autre, principalement dans les contrées où les fièvres intermittentes règnent d'une manière endémique. C'est pourquoi nous avons cru utile d'exposer, de coordonner les plus importants des documents qu'on possède sur la question, nous réservant d'en faire, chemin faisant, la critique, autant du moins que cela est possible, lorsqu'il s'agit d'un sujet sur lequel on ne possède aucune expérience personnelle.

Le *pigment* qu'on trouve mêlé au sang, dans la mélanémie, se montre sous plusieurs aspects. Ce sont d'abord des granulations arrondies, de couleur noire, plus rarement de couleur brune, brun jaunâtre ou même rouge. Ces granulations existent quelquefois à l'état de liberté ; mais, le plus souvent, elles s'agglomèrent au nombre de 2 ou 3, ou même plus encore, et paraissent alors enveloppées d'une substance hyaline, transparente, soluble dans les alcalis et dans les acides. Il en résulte des corpuscules de forme arrondie ou ovale, généralement très irrégulière, et dont le volume varie de $0^{mm},003$ à $0^{mm},012$. En raison de l'irrégularité même de leur forme et de l'absence habituelle d'un noyau distinct, ces corpuscules ne paraissent avoir avec les cellules proprement dites que des analogies éloignées. Ainsi pensent le professeur Meckel et le docteur Planer. Toutefois, dans un cas observé par M. le professeur Virchow, les granules de pigment étaient contenus dans de véritables cellules, dont les unes étaient allongées en manière de fuseau, tandis que les autres rappelaient par leur forme et par leur aspect les globules blancs du sang. Cette observation de Virchow a été confirmée par les recherches de Frerichs, qui a rencontré aussi, dans un certain nombre de cas, et, en particulier, dans le sang de la veine porte, des corpuscules pigmentaires qui présentaient tous les caractères des cellules à noyau. Le pigment se rencontre en-

core sous forme de fragments, ou, si l'on peut ainsi dire, de petits blocs (*Scholle*) dont le volume peut atteindre 0mm,05. La configuration de cette variété de corpuscules est toujours des plus irrégulières; ils ont des contours anguleux et prennent les formes les plus variées : on dirait des fragments violemment détachés d'une masse primitivement plus considérable. Ils ont une coloration uniformément noire ou brune, ou bien encore ils sont mi-partie bruns et noirs. Enfin, on les voit assez souvent enveloppés d'une substance hyaline qui forme à leur pourtour une sorte d'aréole transparente. — Planer a rencontré deux fois, dans le ventricule gauche du cœur, des corpuscules transparents qui renfermaient à leur centre, outre les granules de pigment, de deux ou trois cristaux d'hématoïdine d'une belle couleur rouge, d'une configuration géométrique très nette.

Parmi les corpuscules pigmentaires, il en est un certain nombre qui pâlissent alors qu'on fait intervenir les acides ou les alcalis caustiques : ce sont sans doute ceux dont la formation est la plus récente ; les autres, apparemment de date plus ancienne, résistent, au moins pendant fort longtemps, à l'action de ces mêmes agents. Meckel est parvenu, dans certains cas, à produire à l'aide du chlore des décolorations complètes; mais Planer a répété cette expérience sans arriver au même résultat.

Le nombre des corpuscules de pigment varie singulièrement, suivant les cas. Le plus souvent on en compte de dix à quinze au plus sous le champ du microscope. Ces particularités peuvent être, pour la plupart, aisément constatées, alors qu'on extrait, pendant la vie, une petite quantité de sang, par le moyen d'une légère piqure ou d'une scarification superficielle.

[illegible] les corpuscules de pigment, on trouve encore, dans

le sang des mélanémiques de petits *caillots hyalins* qui ne renferment pas de matière colorante. Leur transparence complète fait qu'ils peuvent aisément passer inaperçus. — Les globules rouges du sang ont diminué de nombre ; ils ne présentent, d'ailleurs, aucune altération. — Meckel a observé dans certains cas, une augmentation de proportion des globules blancs du sang. Mais cela est loin d'être constant, et, dans la plupart des cas, le nombre de ces globules reste dans les limites normales.

On ne sait rien de positif relativement au mode de *répartition des corpuscules pigmentaires* dans les diverses parties des systèmes artériel et veineux. Frerichs a cru remarquer cependant que, dans le système de la veine porte, ces corpuscules sont habituellement plus abondants qu'ailleurs ; ils s'y rencontrent aussi plus souvent avec les caractères de véritables cellules. Pour ce qui concerne les vaisseaux capillaires, c'est d'une manière générale, dans la cavité même de ces vaisseaux, et non pas en dehors d'eux, dans les cellules des parenchymes, par exemple, ou dans les intervalles des cellules, que paraissent siéger surtout les corpuscules pigmentaires qui donnent aux organes une coloration brune d'autant plus foncée qu'ils s'y amassent en nombre plus considérable. D'après cela, on peut admettre que la répartition du pigment dans les différentes régions du système capillaire est fort inégale ; car les divers organes sont loin de présenter tous au même degré l'altération mélanémique. La rate présente les lésions les plus prononcées et les plus constantes ; viennent ensuite le foie, le cerveau, et enfin les reins, les ganglions lymphatiques, etc.

La *rate* est volumineuse, d'une consistance molle et friable, principalement lorsque l'affection est de date récente, elle est

au contraire, petite, plus petite même qu'à l'état normal, et d'une consistance très dure, si la maladie a été de longue durée. Sa couleur est d'un rouge-brun, chocolat, violet foncé, ou encore noire et véritablement charbonneuse (*milza nera* de Tigri). Les teintes les plus sombres correspondent naturellement aux degrés les plus avancés de l'altération. On a remarqué que le pigment se rencontre fort rarement dans les cellules spléniques ou dans les corpuscules de Malpighi. On en a conclu qu'il s'accumule presque exclusivement dans les cavités des sinus vasculaires de la rate : c'est tout ce qu'on pouvait faire, en raison de l'état peu avancé de nos connaissances concernant l'histologie normale de cet organe.

Le *foie* peut, suivant les cas, n'avoir pas changé de volume, ou présenter des dimensions exagérées ; il est quelquefois manifestement atrophié[1], principalement dans les cas anciens. Il est habituellement d'une teinte grise ardoisée plus ou moins foncée, et la coloration anormale y est uniformément répandue, ou, au contraire, disposée sous forme de plaques, de marbrures. Il est facile de s'assurer, en examinant des coupes rendues transparentes à l'aide d'une solution alcaline ou de l'acide acétique, que les corpuscules colorés siègent à peu près uniquement dans les vaisseaux capillaires de l'organe ; on les rencontre rarement dans les cellules hépatiques ou dans leurs interstices (Heschl, Frerichs, Wedl).

Bailly et M. Maillot avaient, nous l'avons dit, remarqué que la substance corticale du *cerveau* présente souvent une teinte ardoisée toute particulière chez les individus qui ont succombé à la suite de fièvres intermittentes malignes. Mais c'était là un fait d'observation dont la signification et dont la portée étaient

[1] Voir dans Haspel (*Maladies de l'Algérie*, p. 335) un cas qui se rapporte très probablement à cette atrophie du foie consécutive à l'altération pigmentaire.

restées ignorées. Cette coloration anormale, ainsi que Meckel et Planer l'ont démontré, dépend de l'accumulation dans les très petits vaisseaux[1] qui composent le réseau capillaire, de la substance grise, d'une quantité plus ou moins considérable de corpuscules de pigment; elle peut se montrer non-seulement dans la couche corticale, mais encore, bien qu'à un degré moins prononcé, dans toutes les autres parties de l'encéphale et de la moelle, qui contiennent des cellules ganglionnaires. Elle se répand en teintes uniformes, ou produit des taches, des marbrures, ou bien encore un pointillé très fin et très serré. La substance blanche, à part les cas d'une intensité exceptionnelle, est généralement respectée. L'entassement des corpuscules de pigment dans les capillaires est quelquefois porté à un tel point, que la lumière de ces vaisseaux est littéralement oblitérée, et que leurs parois sont fortement distendues, comme cela arriverait par le fait d'une injection heureuse. Il n'est pas rare de rencontrer alors, dans les diverses parties de l'encéphale qui présentent la teinte ardoisée, de nombreux foyers d'apoplexie capillaire (Meckel, Planer, Frerichs). L'hémorragie cérébrale proprement dite n'a pas été rencontrée en pareil cas; il n'en est pas de même de l'hémorragie méningée, dont l'existence a été quelquefois signalée.

Lorsque les *reins* sont altérés, les vaisseaux de la substance corticale et des glomérules de Malpighi sont oblitérés, par suite de l'agglomération des corpuscules de pigment; les pyramides sont habituellement intactes. L'altération pigmentaire se rencontre assez fréquemment dans les glandes lymphatiques, les membranes muqueuses, le poumon ; mais elle ne paraît pas y exister jamais à un degré très marqué.

[1] Suivant Kölliker, les plus petits capillaires de l'encéphale ont seulement de $0^{m},002$ à $0^{m},002$ de diamètre.

Les corpuscules colorés que renferme le sang des mélanémiques sont doués, comme on l'a vu, de tous les caractères anatomiques ou chimiques qui distinguent les diverses variétés de la matière pigmentaire ; ils appartiennent donc à ce groupe de substances qui tirent leur origine de la dissolution, ou, comme on dit encore, de la *métamorphose regressive* que subissent les globules rouges du sang dans certaines circonstance pathologiques. De plus, habituellement, ces métamorphoses, qui aboutissent à la formation des granules de pigment, s'opèrent aux dépens du sang extravasé dans l'épaisseur d'un tissu, d'un parenchyme ; mais, dans les cas qui nous occupent, c'est au sein même du système vasculaire qu'elles doivent avoir lieu, puisque l'étude anatomique ne permet pas de reconnaître l'existence d'infiltrations, de foyers hémorragiques, où se formeraient d'abord les corpuscules de pigment, pour passer de là dans le torrent circulatoire. Il paraît peu probable, toutefois, que la destruction des globules rouges s'opère indistinctement et au même degré dans tous les points du système vasculaire. Il est des organes qui, comme la rate et le foie, par exemple, réunissent les conditions les plus favorables à cette destruction. La rate, en particulier, est creusée de vastes sinus vasculaires qui permettent la stagnation et favorisent sans doute les métamorphoses des globules du sang ; elle renferme souvent, même dans l'état physiologique, des corpuscules de pigment analogues à ceux qui s'y accumulent en si grand nombre, en cas de mélanémie. L'observation a fait voir, enfin, que les altérations pigmentaires y sont généralement plus prononcées et plus constantes que partout ailleurs. Ainsi, la rate, peut être profondément altérée alors que le foie, les reins et le cerveau ne le sont pas ou le sont à peine, et ceux-ci ne sont jamais lésés sans que celle-là ne le soit en même temps et à un plus haut degré [1]. Ces argu-

[1] Frerichs a rapporté un cas exceptionnel dans lequel la rate ne présen-

ments, et d'autres encore dont l'exposition nous entraînerait trop loin, ont paru suffisants pour faire admettre que les corpuscules de pigment se développent primitivement et exclusivement dans la rate, et peut-être aussi dans le foie et les ganglions lymphatiques. Une fois parvenus dans le torrent circulatoire, ceux de ces corpuscules qui ne sont pas retenus dans les petits vaisseaux du foie s'accumuleraient dans les divers organes, mais plus particulièrement dans le cerveau et dans les reins, en raison des conditions anatomiques toutes spéciales qu'y présente le système capillaire. Telle est, en résumé, la théorie émise par Meckel et Frerichs et adoptée, à quelques variantes près, par la plupart des auteurs : nous n'entreprendrons pas de la discuter. Nous pensons, en effet, que la solution des questions qu'elle soulève pourra être obtenue seulement à l'époque où la physiologie aura pénétré, plus avant encore qu'elle ne l'a fait jusqu'à ce jour, dans l'étude des phénomènes de la formation et, si l'on peut ainsi dire, de la *déformation* des divers éléments constitutifs du sang.

La mélanémie se développe à peu près exclusivement dans le cours où à la suite des fièvres intermittentes ; c'est là un point sur lequel s'accordent tous les auteurs qui se sont occupés du sujet. On l'a bien quelquefois rencontrée dans des circonstances où la fièvre d'accès n'avait pas été notée parmi les antécédents des malades ; mais les observations de ce genre sont généralement défectueuses, et elles commandent la plus grande réserve. — Jusqu'à présent, rien ne prouve que la mélanémie puisse exister à titre d'affection primitive et indépendante de toute autre maladie ; de nouvelles recherches sont également nécessaires pour décider s'il faut lui rapporter

tait pas l'altération pigmentaire, tandis que le foie la présentait à un haut degré. Le fait démontre, suivant l'auteur, que la rate n'est pas le seul organe où s'opère la destruction des globules rouges du sang. (*Loc. cit.*, p. 329.)

les cas de pyémie, de typhus, de gangrène, auxquels Rokitansky fait allusion dans son *Traité d'anatomie pathologique*, et dans lesquels le sang contenait un certain nombre de corpuscules de pigment. — Si l'on en juge d'après le travail de Frerichs, l'altération pigmentaire constituerait une complication fréquente de la fièvre intermittente, au moins dans certaines épidémies ; le docteur Magnus Huss assure l'avoir rencontrée à peu près constamment dans les cas nombreux de cachexie paludéenne qu'il a observés à Stockholm, pendant ces trois dernières années[1]. On ignore d'ailleurs, quelles sont les circonstances qui favorisent son développement. Peut-elle se surajouter à peu près indifféremment à toutes les formes de l'intoxication palustre ? Meckel est porté à penser qu'elle se manifeste principalement dans les cas où les accès présentent une certaine intensité et dans ceux où la rate acquiert un grand développement. Mais Planer l'a vue tantôt coïncider avec des accès d'intensité moyenne, et tantôt aussi faire complètement défaut, dans des cas où, cependant, la rate aurait acquis un volume considérable à la suite de fièvres intermittentes prolongées. Dans l'épidémie qui a été pour Frerichs l'occasion de ses recherches, la fièvre était le plus souvent de type quotidien ou tierce, rarement quarte ; l'apyrexie était souvent imparfaite, et la maladie avait une tendance manifeste à prendre le type rémittent ou même continu. Les accidents cérébraux étaient des plus fréquents. — On ignore à quelle époque de la maladie la mélanémie prend naissance, mais il est certain qu'elle peut survivre aux accès même pendant un temps fort long. Dans plusieurs des observations rapportées par Planer, les malades présentaient les accidents de la cachexie paludéenne à un degré plus ou moins marqué, et chez eux les accès avaient cessé d'exister quelquefois depuis plusieurs semaines ou même depuis plusieurs mois.

[1] *Archives générales de médecine*, septembre 1857, p. 303.

II.

Existe-t-il, en réalité, des troubles fonctionnels qui appartiennent en propre à la mélanémie et qui justifient son admission dans le domaine nosographique et clinique à titre, par exemple, d'élément pathologique pouvant s'associer aux diverses maladies dérivées de l'intoxication palustre ? — Il faut remarquer tout d'abord que, de l'aveu de tous les auteurs, on peut, sur le cadavre, rencontrer l'altération pigmentaire du sang et des viscères, même à un degré assez marqué, sans qu'elle ait été révélée par des symptômes ou des accidents capables d'en faire soupçonner la présence. Planer a rencontré plusieurs cas de cette espèce : toujours la fièvre intermittente, lorsque son existence avait été signalée parmi les circonstances étiologiques, remontait, en pareil cas, à plusieurs années, et elle était depuis longtemps guérie. Dans tous ces cas, la mort était survenue par suite des maladies les plus diverses, et dans lesquelles la mélanémie ne paraît avoir joué aucun rôle ; mais les faits de ce genre sont exceptionnels et, en règle générale, à des altérations anatomiques un peu prononcées, semblent correspondre des perturbations fonctionnelles dont la nature et dont l'intensité varient suivant le siège et l'étendue de la lésion. Reste à savoir s'il existe réellement entre ces lésions et ces symptômes un rapport de causalité bien légitimement établi.

Les troubles fonctionnels qu'on s'est efforcé de rattacher aux vices anatomiques de l'encéphale propres aux mélanémiques, se présentent sous des formes assez variées : ce sont, dans les cas légers, de la céphalalgie, des vertiges, et dans les cas graves du délire, du coma, quelquefois même, bien qu'assez rarement, des convulsions ou des paralysies. Tantôt ces accidents éclatent à l'improviste, sans prodromes, tantôt ils sont précé-

dés de symptômes qui permettent, jusqu'à un certain point, d'en prédire l'apparition. Le plus souvent, peut-être, ils s'accroissent progressivement, d'une manière presque continue, jusqu'à la terminaison fatale ; mais quelquefois aussi on les voit revêtir le type intermittent, quotidien ou tierce. Ils peuvent enfin, et c'est là un point qu'il est important de faire ressortir, se manifester aux époques les plus diverses de la maladie primitive, à laquelle ils se surajoutent : tantôt, en effet, c'est pendant les premières phases de l'intoxication palustre qu'ils éclatent, et ils se mêlent alors, en les modifiant plus ou moins profondément, aux symptômes accoutumés de la fièvre intermittente simple ou maligne ; d'autres fois, au contraire, les accès fébriles ont cessé depuis un temps plus ou moins long, et l'intoxication ne se révèle plus guère que par un degré plus ou moins prononcé, et quelquefois même à peine saisissable, de la cachexie qui lui est particulière.

Dans les cas où des accidents cérébraux attribués aux altérations pigmentaires de l'encéphale viennent compliquer les accès de fièvre intermittente, on comprend, *à priori*, combien il sera difficile de les démêler au milieu des symptômes si variés que ces accès peuvent s'adjoindre. Ces accidents, en effet, quelle que soit d'ailleurs la forme qu'ils revêtent : céphalalgie, vertiges, délire, coma, accès épileptiformes existant isolément, ou encore se succédant et s'entremêlant ; ces accidents, si l'on en croit la description donnée par Frerichs, éclatent pendant le cours des accès fébriles, et ils peuvent disparaître complétement lorsque l'accès lui-même est terminé ; le plus souvent, cependant, ils persistent à un certain degré pendant l'intermission ; mais alors même qu'il en est ainsi, leur intensité diminue habituellement d'une manière très manifeste dans l'intervalle des accès. S'ils s'accroissent d'une manière progressive, s'ils tendent à revêtir le type rémittent ou décidement continu, la fièvre aussi affecte les mêmes allures. — Tel est, en

raccourci, le tableau présenté par le docteur Frerichs, des accidents cérébraux qui dépendraient de l'altération pigmentaire de l'encéphale. Y découvre-t-on des caractères véritablement spécifiques? Pour nous, nous n'y pouvons saisir aucun trait qui ne puisse s'adapter parfaitement et de tous points à la description classique des fièvres comateuses, apoplectiques, léthargiques, épileptiques, etc., telle qu'elle a été établie par les travaux impérissables des Mercado, des Morton, des Werlhoff, des Torti et de tant d'autres. Or, toutes ces formes graves de l'intoxication palustre, même dans leur type de développement le plus parfait, amènent quelquefois la mort, sans laisser dans l'organisme de traces de leurs ravages [1]. L'action directe du poison morbide sur les centres nerveux paraît suffire à elle seule pour produire les désordres fonctionnels les plus redoutables; et si l'on rencontre parfois à l'autopsie, soit dans l'encéphale, soit ailleurs, des lésions plus ou moins profondes, telles que la congestion sanguine des membranes, le piqueté du cerveau et l'exhalation de sérosité dans les cavités cérébrales, elles sont de seconde date et n'ont, en règle générale, joué dans le drame pathologique qu'un rôle évidemment accessoire. Ce point litigieux naguère de l'histoire des fièvres pernicieuses a été, ce nous semble, complètement élucidé par les recherches des médecins modernes ; la plupart des auteurs qui ont, sur ce sujet, une expérience propre s'accordent à le reconnaître. L'altération pigmentaire de l'encéphale, en particulier, ne saurait être évidemment considérée comme la cause unique qui détermine la production des troubles cérébraux dans les fièvres céphaliques ; elle n'existe pas dans tous les cas ; on la rencontre dans des fièvres où les troubles cérébraux

[1] Dans deux cas de fièvre soporeuse, mais plutôt rémittente qu'intermittente, observés par M. Nepple, il n'existait aucune lésion appréciable du cerveau et des méninges ; le cerveau était plutôt pâle et les vaisseaux exsangues. Les ventricules contenaient un peu de sérosité. (Monneret et Fleury, *Compendium de médecine pratique*, t. V, p. 335.) On pourrait aisément multiplier ces exemples.

n'ont pas existé ; elle n'est pas toujours proportionnée à l'intensité des symptômes ; comment comprendre enfin qu'une lésion permanente puisse occasionner des désordres qui reparaissent et s'effacent tour à tour, suivant un type parfois très régulier? Mais ces réserves étant faites, il n'est pas impossible d'admettre que l'obstruction des vaisseaux capillaires du cerveau ou des méninges par les corpuscules de pigment puisse avoir, lorsqu'elle existe à un haut degré, une certaine part dans la production de quelques accidents des fièvres comateuses. L'obstacle qu'une pareille lésion apporte au cours du sang prédispose évidemment à la formation des foyers d'apoplexie capillaire, des ramollissements cérébraux, des hémorragies méningées que l'on rencontre assez fréquemment sur les cadavres des individus qui ont succombé à la suite de ce genre de fièvre[1]. D'un autre côté, l'existence de ces apoplexies capillaires, de ces hémorragies méningées, n'est-elle pas, dans quelques cas au moins, la cause qui fait que certaines fièvres soporeuses résistent parfois dès l'origine à l'emploi le plus méthodique de la médication quinique, et marchent fatalement, invinciblement vers une terminaison funeste ? S'il en est ainsi, et nous sommes disposés à le croire, on comprend qu'il serait important de pouvoir distinguer, à certains caractères cliniques, les cas de cette espèce. L'examen microscopique du sang, pendant la vie, rendrait, sans doute, ici quelques services ; peut-être pourrait-on, d'après le nombre et le volume des corpuscules pigmentaires qui circulent avec ce liquide, arriver à préjuger assez exactement l'état des viscères en général, et en particulier celui de l'encéphale.

Quelquefois l'affection cérébrale se montre, comme il a été dit, indépendante des accès de fièvre intermittente ; elle peut

[1] Voir à ce sujet : Jacquot, *Mémoire sur les fièvres comateuses*, etc., obs. III, p. 15, 1849, et *Gazette médicale*, Haspel, *Maladies de l'Algérie*, obs. IV, V, p. 268, 270. Paris, 1850.

alors éclater à l'improviste et avec une intensité telle, qu'elle aboutit rapidement à une terminaison funeste ; elle survient dans les cas même où les individus se sont soustraits, par un changement de lieu, à l'action délétère du miasme paludéen ; on n'y observe pas ces prodromes qui, dans la grande majorité des cas, signalent la venue des accès pernicieux même les plus foudroyants ; en d'autres termes, elle n'est pas précédée de ces accès bénins, en apparence, mais où prédomine cependant quelque symptôme empreint de malignité et dont Torti disait, dans son beau langage, que c'est le petit d'un tigre, farouche déjà, bien qu'à peine né [1]. A la céphalalgie, à la somnolence, succède rapidement un coma profond, et le malade succombe de un à six jours après le début des premiers accidents, ou bien il tombe comme frappé d'apoplexie, et la mort est presque subite. A l'autopsie, on trouve les vaisseaux capillaires de la substance grise du cerveau distendus par une quantité souvent considérable de corpuscules pigmentaires ; l'encéphale est parfois en outre parsemé de nombreux foyers d'apoplexie capillaire ; il peut se faire, enfin, que l'hémorragie méningée soit venue s'ajouter à ces lésions diverses. Planer a rapporté plusieurs faits de cette espèce, recueillis dans le grand hôpital de Vienne. Il est difficile, ce nous semble, d'y méconnaître l'influence puissante, sinon exclusive, qu'ont eue les altérations pigmentaires sur la production des phénomènes cérébraux. Malheureusement, les observations relatives à cet ordre de faits sont peu nombreuses, et elles manquent, pour la plupart, de la précision qu'on exige, avec raison, aujourd'hui : c'est donc là un sujet qui réclame de nouvelles recherches. Si [illegible] à établir, par des observations suffisantes, l'existence d'affections cérébrales subordonnées à la mélanémie et surtout [illegible] pinément chez les individus qui ont subi autrefois l'influence palustre, il faudrait mettre ces affections en parallèle [illegible]

[1] Torti. — *Therapeutice specialis*, p. 128. Venise, 1713.

celles qui paraissent dépendre d'une sorte d'apoplexie séreuse et sur lesquelles MM. Jacquot, Catteloup et Haspel ont appelé l'attention dans ces derniers temps [1], car elles ont une même physionomie et elles se montrent dans des circonstances analogues. Il faudrait aussi, pour le diagnostic, tenir compte des cas où les troubles cérébraux qui surviennent dans le cours de la cachexie paludéenne sembleraient liés à une altération des reins qui aurait été révélée par une albuminurie plus ou moins prononcée.

Des troubles cérébraux d'un autre genre ont encore été rattachés à la mélanémie. Sydenham a parlé, dans plusieurs endroits de ses œuvres [2], d'une sorte d'aliénation mentale qui surviendrait à la suite des fièvres intermittentes prolongées; cette observation de l'illustre médecin anglais n'a pas été, que nous sachions, confirmée par les auteurs subséquents. Le docteur Frerichs a rencontré deux cas où des troubles intellectuels durables se sont développés consécutivement à la fièvre intermittente. Un de ces cas est relatif à une dame âgée de quarante ans et qui avait éprouvé une fièvre quotidienne sopo-

pillaires par les corspuscules de pigment? Ces deux faits ont été recueillis par le docteur Frerichs, pendant une excursion qu'il fit en Pologne, dans une contrée où régnaient alors des fièvres intermittentes graves ; ils ne sont pas présentés avec des détails suffisants pour que nous puissions entrer dans les discussions qu'ils soulèvent. Nous nous contenterons de les avoir indiqués.

L'*albuminurie*, liée à la fièvre intermittente, est quelquefois passagère : elle augmente pendant les accès, diminue ou disparaît complètement, lors des intermissions, et cesse d'exister au moment même où la fièvre est guérie ou peu de temps après la guérison. Les modifications que peut avoir subies le parenchyme rénal, en pareil cas, sont nécessairement légères et fugaces ; mais, d'autres fois, l'albuminurie persiste longtemps après la cessation des accès et revêt décidement la forme chronique [1]. Alors, d'après les observations de Frerichs et de Griesinger, on rencontre souvent dans les urines, outre une quantité d'albumine plus ou moins considerable, des cylindres fibrineux microscopiques analogues à ceux qui ont été consideres, dans ces derniers temps, comme constituant un des caractères de la maladie de Bright ; seulement, dans les cas qui nous occupent, les cylindres contiennent quelquefois, dans leur épaisseur, des granulations et des corpuscules pigmentaires semblables à ceux qui existent dans le sang.

L'altération pigmentaire de la substance corticale des reins peut elle être rangee parmi les causes organiques de cette albuminurie persistante qui succède aux fièvres d'accès? Planer et Frerichs ont recueilli un certain nombre de faits qui

[1] Voyez sur ce sujet Nerel, *Archives générales de médecine*, decembre 1847. — Defer, *Bulletin de la Société de biologie*, t. I, 1849, p. 143. — Abelle, *Gazette médicale*, 24 septembre 1853. — Frerichs, *loc. cit.*, p. 156. — Hauschka, *Compendium der speciell. Path.*, I Theil., 1855, p. 159. — Griesinger, *loc. cit.*, p. 21

rendent cette opinion assez probable. La gêne mécanique qu'éprouve le cours du sang, dans son trajet à travers le tissu du système capillaire de l'organe, pourrait peut-être, en pareille circonstance, rendre compte du passage de l'albumine dans les urines. Quoi qu'il en soit, un semblable vice anatomique est bien de nature, on le conçoit, à favoriser la production de l'albuminurie, quelle que soit, d'ailleurs la cause qui la provoque.

Blackall[1], MM. Rayer[2] et Bouillaud[3] ont rencontré des cas d'hydropisie avec urine coagulable, développée à la suite de fièvres intermittentes prolongées, qui se comportaient à tous égards à la manière de la néphrite albumineuse, et résistaient à l'emploi des moyens thérapeutiques à l'aide desquels on triomphe le plus habituellement des divers accidents de la cachexie palustre. Dans un cas du même genre, observé par M. Néret, l'autopsie fut pratiquée, et les reins présentèrent d'une manière non équivoque l'altération propre à la maladie de Bright[4]. Il semble établi, d'après cela, que l'albuminurie consécutive à la fièvre intermittente est quelquefois le symptôme d'une véritable néphrite albumineuse. Les faits de cet ordre devraient être distingués de ceux dans lesquels l'obstruction des vaisseaux capillaires de la substance corticale du rein par des corpuscules de pigment pourrait être invoquée pour expliquer le passage de l'albumine dans l'urine. Cette obstruction, en effet, alors même qu'elle date de loin et quelle est très prononcée, n'engendre, paraît-il, que bien rarement des modifications un peu profondes dans le tissu même des reins. Ces organes il est vrai, sont quelquefois comme ratatinés, leur surface présente des sillons plus ou moins profonds, d'où résulte une apparence lobulée ; mais c'est là le fait d'une atrophie qui reste

[1] *Observ. on the nature and cure of dropsies*. London, 1818, p. 42 et suiv.
[2] *Traité des maladies des reins*, t. II, p. 469.
[3] *Clinique médicale*, t. III, p. 284.
[4] *Archives générales de médecine*, 1847, t. XV, 4e série, p. 514.

toujours partielle, et l'on n'y rencontre habituellement pas les lésions variées, et en particulier les granulations qui appartiennent à la néphrite albumineuse.

Les altérations pigmentaires du cerveau et des reins sont à peu près les seules qui paraissent pouvoir se révéler par des symptômes particuliers. Frerichs a observé plusieurs fois des hémorragies intestinales développées, pendant le cours de fièvres d'accès, et qui se manifestaient d'une manière intermittente survenant immédiatement après chacun des paroxysmes fébriles. Il est possible que l'obstruction des vaisseaux capillaires hépatiques ait contribué, ainsi que l'admet l'auteur, dans une certaine mesure au moins, à déterminer ces hémorragies; mais l'influence de l'obstacle mécanique sur la production du flux de sang n'était certainement pas très grande dans ces cas-là, car l'administration du sulfate de quinine s'y montrait presque toujours très promptement efficace. — L'accumulation des corpuscules du pigment dans la rate et dans les vaisseaux lymphatiques reste, à ce qu'il paraît, toujours latente. — L'obstruction des vaisseaux capillaires des poumons s'observe rarement, et elle est toujours très disséminée. On ne saurait mettre sur son compte la dyspnée, les hémoptysies, l'œdème pulmonaire, qui accompagnent quelquefois la fièvre intermittente ou lui succèdent. — Les noyaux inflammatoires qu'on rencontre parfois çà et là dans la parotide et dans le tissu musculaire du cœur ne dépendent pas d'une agglomération de corpuscules pigmentaires. — C'est à la présence du pigment dans le sang qui circule à travers les vaisseaux capillaires de la peau que serait due, suivant Frerichs, la coloration toute particulière que présente, en général, le tégument externe des individus atteints de cachexie paludéenne [1]. Si la mélanémie est

1 D'après les recherches de M. le docteur Vulpian, la coloration bronzée de la peau, dans la maladie d'Addison, serait due à un dépôt de matière pigmentaire qui se fait surtout dans la région tout à fait inférieure des cellules de la couche muqueuse. C'est au voisinage des noyaux que le dépôt

légère, la coloration anormale est cendrée, d'un gris jaunâtre. Dans les cas intenses, elle est d'un jaune brun, quelquefois très foncé. Il serait intéressant d'étudier plus attentivement qu'on ne l'a fait jusqu'ici cette coloration anormale de la peau, dans ses rapports avec la mélanémie; de rechercher, par exemple, si l'altération du sang par les corpuscules de pigment accompagnent constamment, irrévocablement la teinte bistrée particulière aux individus qui ont subi l'intoxication palustre; si c'est bien aux altérations les plus profondes que correspondent les tons les plus sombres, etc. Il est devenu enfin nécessaire de chercher à déterminer en quoi cette teinte bistrée diffère de la coloration bronzée de la *maladie d'Addison*: ce le-ci serait-elle, comme celle-là paraît l'être, sous la dépendance d'une altération pigmentaire du sang. L'examen microscopique en décidera; mais, *à priori*, cela est peu probable, car, ainsi que l'a fait remarquer M. le docteur Dechambre [1], les médecins qui ont étudié l'affection des capsules surrénales ont examiné, dans beaucoup de cas, les viscères abdominaux, la rate en particulier, et ils n'y ont trouvé rien d'anormal; or, le contraire a lieu dans la mélanémie, les deux genres de coloration pourraient se distinguer à certains caractères, autant qu'on peut en juger, d'après la description peu explicite des auteurs: la coloration anormale, en cas de mélanémie, paraît être uniformément répandue sur toute l'étendue du tégument externe; tandis que, dans la maladie d'Addison, elle est disposée, sous forme de taches isolées, qui se réunissent pour former des plaques à contours plus ou moins nets, et qui se détachent plus ou moins vivement sur les parties avoisinantes, d'aspect normal; ou encore elle se répand en *teintes* à reflets noirs sur un fond uniformément obscur. Il est une circonstance qui contri-

s'est surtout produit. (*Bulletins de la Soc. de biologie*, 1856, p. 155). Dans la mélanémie, le pigment serait contenu dans la cavité même des vaisseaux capillaires de la peau.

[1] *Gazette hebdomadaire*, 5 juin 1857, p. 387.

buerait à fixer le diagnostic dans les cas douteux : la fièvre intermittente est signalée dans l'étiologie de la plupart des cas de mélanémie; elle est mentionnée d'une manière tout à fait exceptionnelle dans les cas de maladie d'Addison. Pour le dire en passant, les observations rapportées, il y a quelques mois, par M. le docteur Tigri, dans la *Gazette médicale de Toscane*[1], et considérées par l'auteur comme des exemples de peau bronzée, semblent pouvoir se rattacher par tous les points à la mélanémie. Il y est fait mention dans tous les cas de la coloration noire de la rate (*milza nera*), du foie et des autres viscères qui se lie toujours à l'altération pigmentaire du sang, et qu'on ne trouve pas signalée dans les observations relatives à la maladie d'Addison[2].

1 *Gazette hebdomadaire*, loc. cit.
Extrait de la *Gazette hebdomadaire*, 1857, p. 659.

III.

Note sur des cristaux particuliers trouvés dans le sang et dans certains viscères d'un sujet leucémique, et sur d'autres faits nécroscopiques observés sur le même sujet [1].

L'étude de la *leucocythémie* a été poursuivie avec ardeur depuis l'année 1845, date des premières publications de H. Bennett et de Virchow sur ce sujet. Les observations se sont multipliées ; on a pénétré de plus en plus dans la connaissance de la symptomatologie et de l'anatomie pathologique de cette maladie, l'une des plus intéressantes du cadre nosologique, et déjà l'une de celles qui ont été le plus sérieusement travaillées. Toutefois, quels que soient les résultats obtenus jusqu'ici, cet état morbide si complexe est assurément loin d'être



nous publions l'observation suivante. Il s'agit d'un cas de leucocythémie, cas dans lequel nous n'avons pu avoir aucun renseignement sur l'histoire de la maladie. La nécropsie et l'examen microscopique nous ont présenté quelques faits intéressants, entre lesquels nous devons surtout mentionner la présence d'une très grande quantité de *cristaux particuliers* dans le sang, cristaux dont nous donnons les principaux caractères chimiques, et dont nous reproduisons ici les formes. (*Figure* 41.)

Obs. — *Nécroscopie d'un sujet leucémique. — Cristaux particuliers dans le sang et dans certains viscères. — Nombre considérable de globules rouges, plus petits que dans l'état normal, etc.*

La nommée Laure Weiss, âgée de cinquante-huit ans, coloriste, est amenée, le 20 septembre 1860, à l'hôpital de la Pitié, dans un état très grave, et succombe quelques heures après son entrée, salle Sainte-Marthe, n° 33. — *Nécroscopie* : le *foie* présente un volume énorme (36 centimètres sur 40) ; son tissu est friable, d'une couleur toute particulière qui rappelle celle du chocolat ; la *rate* aussi est très volumineuse (diamètre longitudinal 28 centimètres, diamètre transversal 19 ; épaisseur 10 centimètres environ) : son tissu est résistant, de couleur acajou. — Le tronc de la *veine porte*, les *mésaraïques*, les *spléniques*, tous les vaisseaux du système porte, en un mot, sont énormément distendus par du sang à demi coagulé, présentant une couleur chocolat très remarquable. Çà et là on rencontre dans les veines spléniques des caillots tout à fait blancs et décolorés. — Les *reins*, assez volumineux, ne paraissent pas altérés. — Les *ganglions lymphatiques*, examinés en plusieurs points, et principalement dans le mésentère, ont pour la plupart leur volume normal ; quelques-uns, cependant, ont acquis le volume d'une petite noisette. — *Poumons* tout à fait sains. — *Cœur* volumineux ; ses parois musculaires, épaissies, sont flasques et décolorées ; il n'y a pas d'altérations valvulaires ; les ventricules droit et gauche, sont fortement distendus par une certaine quantité de sang à demi coagulé et présentant la colora-

tion dont il a été parlé plus haut. — Deux épanchements de sang, présentant les mêmes caractères, existent, l'un, dans l'épaisseur de la mamelle, l'autre sous la peau de l'épaule gauche, au voisinage de l'insertion inférieure du deltoïde. — Bien que l'autopsie ait été commencée plus de vingt-quatre heures après la mort, le cadavre est encore chaud : la température paraît élevée, surtout au moment où la main est introduite dans l'abdomen pour pratiquer l'extirpation des viscères.

Examen microscopique. — On a examiné le sang et les viscères le jour même de l'autopsie, vers deux heures de l'après-midi (l'autopsie avait été faite à dix heures). L'examen a été renouvelé les jours suivants, et l'on est arrivé de la sorte aux résultats que nous allons exposer. Nous nous occuperons d'abord du sang, puis, nous dirons quelques mots du foie, de la rate et des reins.

Sang. — Le sang, le jour même de l'autopsie, contenait déjà quelques vibrions. Depuis ce jour, il a été conservé dans des tubes non hermétiquement bouchés, et le nombre des vibrions ne s'est pas accru ; et même on n'en trouve plus au bout de six semaines. Le sang était en caillots dans le fond de ces tubes. Ces caillots n'ont exsudé aucune trace de sérum ; il ne s'est liquéfié que quinze jours au moins après la nécropsie ; enfin, il n'a exhalé

1° Globules rouges. — Le fait saillant, relativement à ces globules, c'est l'inégalité de leurs dimensions. Un grand nombre de globules rouges (*un tiers* environ, et cette proportion n'a rien d'exagéré) n'ont pas le diamètre normal. On trouve des globules qui ont 6 millièmes de millimètre de diamètre, d'autres $0^{mm},004$, $0^{mm},003$; enfin, certains globules n'ont pas plus de $0^{mm},002$, et ils ne sont pas très rares, car il y en a un ou plusieurs dans chaque champ du microscope (450 diamètres). Les plus petits de ces globules offrent une forme sphéroïdale ; ceux qui sont intermédiaires entre les petits et les normaux ; présentent çà et là la forme discoïde.

Tous les globules rouges se sont assez bien conservés avec leurs caractères pendant trois ou quatre jours.

2° Globules blancs ou incolores (leucocytes). — Ces éléments sont de deux sortes : les uns offrent immédiatement un noyau, les autres n'en présentent pas avant l'emploi des réactifs, ou même après avoir été soumis à leur influence. Les premiers, cellules véritables complètement développées, sont beaucoup plus nombreux que les seconds.

a) *Globules blancs à noyau.* — Ces globules ont des dimensions peu variées et généralement assez grandes : la plupart ont de $0^{mm},012$ à 014 de diamètre ; quelques-uns ont un diamètre un peu moins considérable ; d'autres un diamètre un peu plus grand. Le noyau, qui est unique, a en moyenne un diamètre de $0^{mm},006$. Il n'est pas toujours arrondi ; il est souvent légèrement excentrique ; il est parfois un peu irrégulier, ou peut encore offrir l'apparence réniforme. Il est parsemé, à l'intérieur, de granulations fines, dont quelques-unes sont un peu plus grosses que les autres ; mais, en général, il n'y a pas de nucléole bien reconnaissable. La cellule, qui n'est pas non plus toujours régulièrement arrondie, contient aussi des granulations fines et assez nombreuses.

L'acide acétique et l'acide lactique font pâlir les cellules, en rendant leurs noyaux encore plus apparents, et en les contractant

un peu. Les granulations des noyaux paraissent devenir aussi plus accentuées.

b) Globules blancs sans noyau immédiatement visible. — Les globulins sont extrêmement rares ; les autres globules sans noyau ont des dimensions qui se rapprochent de celles des vraies cellules précédemment décrites. Ils contiennent aussi de nombreuses granulations.

Quelques-uns de ces globules sont remplis de granulations assez grosses, très nombreuses, à bord réfringent, lesquelles ne se dissolvent pas dans l'acide acétique. Ce sont des éléments passés à l'état gras, en voie de destruction.

Tous ces globules ne sont pas modifiés de la même façon par l'acide acétique (l'acide lactique produit le même effet que l'acide acétique). Dans les uns apparaissent un, plus souvent deux ou trois petits noyaux généralement rassemblés en groupe, et offrant toutes les dispositions notées dans les globules blancs normaux soumis à cette réaction. D'autres globules ne font que pâlir, sans qu'aucun noyau se montre. Il en est quelques-uns, rares, dans lesquels on aperçoit alors un noyau assez grand, mais presque aussi effacé que le globule lui-même.

Quelques globules blancs, montrant les principales variétés qu'on remarque avant toute réaction, sont présentés dans la *fig.* 41, *a*. Les globules blancs étaient encore visibles dans le sang conservé, au bout d'un mois. Quinze jours plus tard, on en voyait encore un certain nombre.

3° Autres éléments visibles dans le sang. — Outre les globules, soit rouges, soit blancs, on aperçoit dans le sang une très grande quantité de petites granulations amorphes, formant quelquefois, par leur réunion autour des groupes des globules blancs, des amas comme cendrés et plus ou moins larges.

Cristaux. — Lors du premier examen qui a été fait le jour de l'autopsie, on n'avait pas remarqué ces cristaux, soit qu'ils n'existassent pas à ce moment, soit qu'ils fussent très peu nombreux. Le lendemain, on en voyait quelques-uns dans chaque préparation ; mais leur nombre a été en augmentant les jours

suivants, de telle sorte que le 25, on en trouvait au moins quarante à cinquante dans chaque préparation, et ils sont devenus encore plus nombreux.



Fig. 41. — Cristaux octaédriques trouvés dans le sang d'un sujet leucémique.

a, Cristaux et globules blancs représentés à l'aide de la chambre claire, avec un grossissement de 450 diamètres.

b, Cristaux rompus : modes de rupture les plus ordinaires.

*c*¹, *c*², *c*³, *c*⁴, *c*⁵, *c*⁶, Cristaux groupés.

d, Cristaux modifiés par l'acide azotique.

e, Cristaux représentés, soit au moment où la chaleur commence à les dissoudre, soit au moment où ils se reforment après leur dissolution.

Ces cristaux sont incolores ou très légèrement colorés par le reflet des globules rouges ; ils paraissent, au premier coup d'œil, être constitués par des tables losangiques ; mais un examen plus



Fig. 42. — Concrétion fibrineuse expectorée par un sujet non leucémique et dans laquelle on a trouvé des leucocytes et des cristaux analogues aux précédents.

attentif démontre bientôt que ce sont des octaèdres très allongés, à formes très régulières et assez uniformes [1]. Ils ont d'ailleurs des dimensions variées. Les grands cristaux ont $0^{mm},04$ de longueur

[1] La forme octaédrique devient évidente quand on fait tourner ces cristaux sur leur axe en établissant un courant dans le liquide de la préparation.

et $0^{mm},006$ à 0,008 de largeur au niveau de la base ; d'autres ont $0^{mm},026$ de longueur et $0^{mm},006$ de largeur ; d'autres ont $0^{mm},002$ de longueur; il en est qui sont plus petits encore ; on trouve d'ailleurs toutes les dimensions intermédiaires. Nous donnons (*fig.* 41, *a*) la reproduction de plusieurs de ces cristaux, faite à la chambre claire. Ils sont représentés ainsi avec un grossissement d'environ 430 diamètres. On voit, du reste, dans cette figure, le rapport de leurs dimensions avec celles des globules blancs.

Ces cristaux, quoique assez résistants, paraissent avoir cependant une certaine fragilité. Il arrive parfois qu'un des sommets ou que les deux sommets se séparent du reste du cristal; d'autres cristaux se brisent au niveau de leur base et forment deux pyramides (*fig.* 41, *b*). La rupture des cristaux se fait aussi, mais rarement, avec une plus grande irrégularité. Le plus grand nombre des cristaux, presque tous, sont intacts dans chaque préparation.

La très grande majorité des cristaux sont isolés, distincts les uns des autres. Il est rare de les voir unis, groupés. Lorsque cette union existe, le plus souvent elle n'a associé que deux cristaux. Les groupes que nous avons rencontrés le plus ordinairement sont ceux qui sont représentés *fig.* 41, c^1, c^2, c^3, c^4, c^5. Ce n'est que très exceptionnellement que nous avons vu des groupes de plus de deux cristaux, ils tendent alors à se rapprocher autour d'un centre

Ils sont insolubles dans l'alcool froid ou bouillant (on les a retrouvés après un séjour du sang dans l'alcool pendant quinze jours), et pareillement insolubles dans l'éther sulfurique, dans le chloroforme, dans la glycérine, dans les solutions aqueuses ou alcooliques d'iode.

Ils sont solubles dans les acides acétique, tartrique, lactique, sulfurique, chlorhydrique; ils se dissolvent rapidement et sans qu'il se produise la moindre bulle de gaz.

Ils sont solubles dans la potasse, la soude et l'ammoniaque.

L'acide chromique ne les dissout pas; l'acide azotique concentré ou étendu d'eau ne les dissout pas non plus. Ce dernier fait nous a été indiqué par M. le docteur Vidal, qui a examiné aussi ce sang. Nous l'avons vérifié immédiatement. Nous avons vu que cette résistance aux acides chromique et azotique est considérable. Les cristaux se retrouvent encore dans du sang mêlé à de l'acide azotique et laissé en contact avec cet acide pendant plus de quinze jours. Les cristaux sont toutefois modifiés d'une façon certaine par ces acides; ils deviennent immédiatement et complètement insolubles, soit par l'acide acétique, soit par la soude, la potasse ou l'ammoniaque [1]; ces derniers réactifs leur donnent une teinte jaunâtre. Ceux qui ont subi l'action de l'acide azotique sont ramollis; les arêtes semblent devenir mousses, elles sont moins droites, et les sommets plus ou moins infléchis, suivant des lignes courbes, témoignent de la diminution de consistance des cristaux (*fig.* 41, *d*). L'acide azotique bouillant détruit le sang et les cristaux qui y sont contenus.

Les cristaux sont également nombreux dans le sang des divers points dans lesquels nous l'avons examiné.

Six semaines après la nécropsie, le sang est devenu liquide, brunâtre; on n'y reconnaît plus, comme éléments distincts, que des globules blancs, une quantité considérable de concrétions de petite dimension, brunâtres, jaunâtres, formées probablement aux dépens de la matière colorante du sang, et enfin des cristaux.

[1] Les cristaux qui ont subi l'action de l'alcool froid se dissolvent encore dans l'acide acétique et dans la soude; mais ils deviennent insolubles dans ces réactifs lorsqu'ils ont été dans l'alcool bouillant.

Parmi les globules blancs, les uns sont demeurés transparents, incolores, ou à peu près, tandis que les autres, très granuleux, sont colorés plus ou moins fortement en jaune brun. Les cristaux sont toujours très nombreux, une centaine, au moins, dans chaque préparation, et ils ne sont pas altérés. Outre les cristaux octaédriques, il y a quelques gros cristaux de formes peu régulières, probablement constitués par du carbonate de chaux.

Foie. — Dès le jour de l'autopsie, nous avons vu des cristaux octaédriques dans le foie, et nous les avons montrés ce jour-là même à la Société de biologie. Les cellules hépatiques étaient ramollies et se brisaient facilement; elles contenaient des globules graisseux en plus grand nombre que dans l'état normal; elles renfermaient en outre une quantité considérable de matière finement granuleuse, amorphe, pareille à celle que nous avons constatée dans le sang. Cette matière, qui se voyait aussi à l'état libre, dans le liquide ambiant, peut être par suite de la rupture des cellules, donnait aux préparations du foie une certaine analogie avec celles d'un foie cireux.

Rate. — On y observait beaucoup moins de cristaux que dans le foie. Il y avait un très grand nombre d'éléments fusiformes, et l'on y trouvait la même matière granuleuse que dans le foie. Nom-

ges, et l'autre à la présence dans le sang de cristaux nombreux et formés, selon toute apparence, d'une matière particulière et non encore déterminée.

Les *globules rouges*, comme on l'a vu, étaient loin d'avoir tous les dimensions normales. Un grand nombre (un bon tiers) d'entre eux étaient très petits. Cette circonstance doit être prise en considération. Bien que, dans l'état physiologique, on observe des variétés fréquentes dans la largeur des globules, cependant le nombre des globules d'un diamètre inférieur au diamètre normal est assez restreint. Quelle conséquence pourrait avoir cette réduction du volume des globules rouges? Il n'est guère possible de s'en faire une idée exacte, car l'état du sang dans la leucémie, l'abondance des globules blancs, la diminution du nombre et de la dimension des globules rouges, les modifications chimiques qu'a dû subir le liquide nutritif, constituent une viciation complexe dont les effets sont nécessairement complexes aussi, et au milieu desquels il est difficile de fixer le rôle qu'a pu jouer chaque altération particulière. Nous nous contenterons donc de faire remarquer que la réduction du volume des globules rouges, alors que les dimensions des globules blancs sont généralement accrues, s'accorde peu avec l'hypothèse qui voudrait faire provenir les premiers des seconds.

Les *cristaux* que nous avons trouvés dans le sang nous paraissent formés par une substance organique. Les réactions que nous avons indiquées n'appartiennent pas aux substances minérales cristallisables qu'on pourrait rencontrer dans le sang. Nous avons consulté un assez grand nombre de figures publiées par divers auteurs, et relatives aux cristaux du sang, et nous n'y avons pas rencontré des formes semblables à celles des cristaux que nous avons observés. Un seul cristal au milieu d'une des figures de Funke (*Atlas der physiolog. Chemie*, t. IX, fig. 5, Leipsick, 1858) présente une certaine analogie avec les

nôtres, et encore ce n'est qu'une analogie assez vague. La matière organique qui constitue ces cristaux semble donc n'avoir pas encore été signalée dans le sang, du moins en dehors des conditions dans lesquelles nous les avons constatés. Cette restriction est tout à fait nécessaire, car nous n'hésitons pas à rapporter à cette même substance, et à rapprocher, par conséquent, des cristaux du sang de notre leucémique, ceux qui ont été vus dans le sang d'un autre sujet mort de la même maladie par l'un de nous et par M. Ch. Robin (*Société de biologie*, Comptes rendus, 1853. *Observation de leucocythémie*, par MM. Charcot et Robin, p. 45)[1]. « On rencontrait dans le sang du ventri-
» cule droit, mêlés aux globules blancs, une grande quantité
» de cristaux losangiques fort réguliers, légèrement colorés
» en rouge jaunâtre. Ces mêmes cristaux étaient extrêmement
» abondants dans le tissu de la rate, où ils formaient des amas
» considérables, bien que visibles seulement au microscope. »
(*Loc. cit.*, p. 49.) Il n'est pas douteux que ces cristaux losangiques soient les mêmes que les cristaux octaédriques que nous avons décrits. Nous avons, en effet, cru aussi que ces derniers cristaux étaient losangiques, illusion bientôt dissipée par un examen plus attentif.

dans tous les cas de leucocythémie, ils devront prendre place aux premiers rangs parmi les altérations caractéristiques de cette maladie, car ils seront l'indice inconnu jusqu'ici, et le plus certain, de l'altération chimique des humeurs.

Dans l'observation citée plus haut (Charcot et Robin), les cristaux étaient surtout en grande abondance dans la rate; dans l'observation actuelle, c'est le foie qui en a offert le plus grand nombre; on ne peut donc pas, dès à présent, indiquer un de ces viscères comme le foyer de formation de la substance organique qui constitue ces cristaux. Quoi qu'il en soit, le nombre de ces cristaux dans le sang et dans les viscères indique que cette substance était en très notable quantité dans l'économie entière des sujets chez lesquels on en a constaté la présence.

Mais ces cristaux devront-ils être considérés comme propres exclusivement au sang des sujets leucémiques? L'un de nous[1] a eu l'occasion d'observer, en 1856, des cristaux probablement semblables dans des concrétions fibrineuses expectorées dans un cas de catarrhe sec, avec emphysème, par un sujet de vingt ans. La *figure* 42 représente une partie d'une de ces concrétions, avec les cristaux qui y sont emprisonnés. Leur solubilité dans l'acide acétique, sans dégagement de bulles de gaz (on n'a pas essayé d'autres réactions), et surtout leurs formes, permettent de croire qu'ils étaient très analogues, sinon semblables, à ceux que nous venons de décrire[2].

[1] M. Charcot. — Ces cristaux sont généralement désignés en Allemagne sous le nom de *Charcot'sche kristalle*. (Voir A. Villaret, *Handworterbuch der gesammten Medizine*, 1 band 1858).

[2] Extrait de la *Gazette hebdomadaire*, 1860, p. 755.

QUATRIÈME PARTIE

Maladies du système vasculaire. — Embolies artérielles et veineuses. — Thromboses. — Endocardite. — Paralysies ischémiques, etc.

MALADIES DU SYSTÈME VASCULAIRE

I.

Cas de tumeurs fibrineuses multiples contenant une matière puriforme, situées dans l'oreillette droite du cœur, suivi de cas analogues et de quelques remarques critiques[1].

Observation. — *Antécédents : oppression, palpitations et toux datant de l'enfance. — Fièvres intermittentes. — Excès alcooliques et fatigues. — Accroissement de l'oppression et de la toux. — Anasarque aiguë et généralisée. — Etat actuel : affaiblissement considérable. — Souffles vasculaires et cardiaques. — Signes d'excavations pulmonaires. — Expectoration puriforme. — Œdème. — Hypertrophie de la rate. — Signes de péricardite. — Urines albumineuses. — Dyspnée progressive : Mort. — Autopsie : Tubercules crétacés. — Excavations pulmonaires. — Concrétions polypiformes des ventricules du cœur, se ramifiant dans les vaisseaux. — Description.*

Arnould, Louis, âgé de 29 ans, boutonnier. Entré le 10 juin 1850, à l'hôpital de la Charité, salle Saint-Michel, n° 8, service de M. Rayer. Mort le 6 juillet.

Cet homme n'a jamais joui d'une bonne santé ; dès l'âge de 14 ans, il éprouvait, sous l'influence des moindres fatigues, de

[1] *Mém. de la Soc. de Biolog.*, 1851, p. 18[illegible].

l'oppression, de l'essoufflement, des palpitations et un peu de toux. A l'âge de 20 ans, il tombe au sort et sert comme soldat en Afrique pendant trois ans; pendant tout ce temps, il ne cesse d'être sujet à la toux et aux oppressions, incommodités qui ne l'empêchent cependant pas de répondre tant bien que mal aux exigences du service militaire. Pendant le séjour en Afrique il contracte une fièvre intermittente de type tierce, qui se produit à plusieurs reprises, mais qui n'est pas suivie d'hydropisie. Ce malade est de retour en France depuis trois ans; depuis cette époque, il se livre à un travail assez fatiguant, qui l'oblige à avoir les mains sans cesse plongées dans l'eau. Il a pour habitude de se livrer tous les lundis et tous les dimanches à des excès alcoliques et il fait communément usage de vin blanc; il habite un logement sec et se nourrit d'ailleurs assez bien. Depuis le retour en France, et sous l'influence des nouvelles habitudes, la toux, l'oppression, les fatigues spontanées n'ont fait que s'accroître; cependant il n'y a à noter ni fièvres, ni sueurs nocturnes, ni amaigrissement, ni hémoptysies. Il y a quatre mois environ, sans cause connue et en un seul jour, les paupières et les joues s'enflent considérablement, les membres inférieurs et les avant-bras s'œdématient; cette production rapide de l'anasarque n'est pas accompagnée de frissons; elle n'avait pas été précédée de douleurs de reins; le malade

son maximum à la base. — Œdème considérable des membres supérieurs et inférieurs ; hydropéritonie, œdème du scrotum ; simple bouffissure de la face.

Toux habituelle et fréquente, surtout la nuit : expectoration de crachats verts, larges, arrondis, puriformes ; quelquefois d'une teinte rousse et striés de sang, sentiment d'oppression ; voix faible, mais sans raucité. La percussion de la poitrine fait reconnaître, dans toute l'étendue du côté droit, en arrière, une matité absolue avec résistance au doigt ; en avant, depuis la clavicule jusqu'au foie, résistance au doigt qui percute, mais sonorité spéciale. Par l'auscultation, on constate, dans toute l'étendue du même côté, l'existence d'un souffle presque amphorique, et d'un gargouillement composé de bulles volumineuses qui s'accompagnent en éclatant d'un timbre métallique proprement dit ; pas de bruit de fluctuation thoracique ; pectoriloquie. Le poumon gauche paraît sain dans toute son étendue. Volume normal du cœur ; nous y avons déjà noté l'existence d'un souffle hydrémique.

Foie de forme et de volume normaux. — Rate hypertrophiée ; elle a atteint de douze à treize centimètres dans son diamètre vertical ; elle est épaisse. — Rien à noter du côté des intestins ; pas de dévoiement. Les deux reins paraissent d'égal volume, mais tous deux semblent avoir subi une légère augmentation d'étendue ; la percussion fait reconnaître en même temps que la région des reins n'est pas douloureuse ; l'émission de l'urine est rare, non douloureuse. L'urine elle-même étant chauffée, puis traitée par l'acide nitrique, il s'y forme un abondant dépôt d'albumine.

Le malade n'éprouve pas de fièvre le soir ; il n'a pas de sueurs nocturnes. Sa peau paraît, quand on la touche, au-dessous de la température normale, surtout aux extrémités : le pouls est faible, dépressible, naturel pour la fréquence ; le malade a conservé un peu d'appétit. Prescript. : Poudre de Cédran, 0, 50 centigr., demi portion d'aliments. Le 22 juin, il se manifeste du dévoiement, avec ténesme (cinq à six selles en 24 heures). Prescript. : Potion, laudanum, 10 gouttes, diminution des aliments. — Même état les jours suivants.

Le 24 juin, des caillots de sang noir se rencontrent pour la pre-

mière fois dans les selles ; 100 pulsations, pouls petit, mais, souvent redoublé, quelquefois intermittent ; extrémités froides. L'état de l'urine n'est pas modifié.

Même état les jours suivants, si ce n'est que l'oppression augmente manifestement de jour en jour ; le malade ne dit pas éprouver de palpitations.

30 *juin*. — Même état général, même nombre de selles ; elles contiennent toujours des caillots. Les crachats sont tout à fait puriformes, d'un vert roux, très abondant. Dans le courant de la journée, un frisson violent avec tremblement se manifeste ; en même temps une douleur sourde, que la percussion exagère, se montre à la région du cœur. L'auscultation du cœur fait constater l'existence d'un bruit de cuir neuf, superficiel, très rude, perceptible aux deux temps de chaque battement, mais dont l'intensité est augmentée à chaque inspiration pulmonaire. Prescript. : Un vésicatoire sur la région précordiale.

1er *juillet*. — Même état que la veille. Quelques frissons erratiques : pas de chaleur cutanée ; même état des selles et de l'urine. — Rien de nouveau à noter dans les poumons. — Même sentiment d'anxiété précordiale. — Les jours suivants, la dyspnée ne fait que s'accroître. — Le bruit de cuir neuf persiste.

4 *juillet*. — Anxiété très considerable. L'expectoration devient difficile ; les râles pulmonaires s'entendent à distance ; décubitus latéral ; dans tout le côté droit du corps sur lequel le malade est habituellement couché, l'œdème a presque complètement disparu.

Mort le 6, à une heure du matin. Le malade était depuis deux jours dans un véritable état d'agonie. Le frottement péricardique a persisté jusqu'à la fin. Jamais il n'y a eu de phénomènes cérébraux.

Autopsie, faite trente heures après la mort. — Nulle trace de rigidité cadavérique. — *Poumons*. Poumon droit : adhérences intimes aux parois thoraciques ; les lobes sont confondus en un seul et reliés entre eux par une épaisse coque fibreuse. Le tissu du poumon a une teinte verdâtre ; il est dur, homogène et crie sous le scalpel ; il est creusé d'une dizaine d'excavations volumineuses ; quelques-unes communiquent entre elles. Ces excavations, dont les

parois sont lisses et rougeâtres, contiennent très peu de matière puriforme. Tubercules à l'état crétacé au sommet du poumon.

Le poumon gauche ne présente, avec les parois thoraciques, que des adhérences peu intimes et celluleuses. Son tissu est partout peu crépitant ; il présente à peine un peu de congestion hypostatique aux parties les plus déclives. Un peu de dilatation des vésicules aériennes au niveau du bord antérieur. Quand on coupe le tissu pulmonaire, il s'en écoule une très-grande quantité d'un liquide clair, aéré, très fluide. En pratiquant cette section, on remarque que des vaisseaux de divers calibres sont exactement remplis par des concrétions polypiformes que l'on peut extraire par la dissection, sous forme de cylindres ramifiés. On remonte, par la disection, jusqu'au tronc de l'artère pulmonaire, qui est elle-même remplie par une concrétion polypiforme, laquelle prend, comme nous le verrons, son origine dans le ventricule droit. Quant aux concrétions en elles-mêmes, elles sont blanchâtres ou d'une teinte vineuse, résistantes, solides, exactement moulées sur les vaisseaux qui les renferment; elles adhèrent çà et là, et très faiblement, à la membrane interne de ces derniers, qui d'ailleurs est lisse et offre sa coloration habituelle; elles sont dans l'artère pulmonaire et dans ses branches principales, entourées d'une couche de sang noir à peine coagulé : nulle part elles ne présentent à leur intérieur, de ramollissement ou de foyers remplis d'une matière puriforme.

Cœur. — La face antérieure du cœur, et la partie correspondante du feuillet séreux du péricarde, sont recouvertes de très petites, mais très nombreuses végétations fibrineuses, qui s'engrènaient réciproquement et déterminaient une légère adhérence partielle du péricarde au cœur. En arrière, le feuillet séreux péricardique ne présente rien de notable. Un peu d'une matière gélatineuse verdâtre autour de l'origine des gros vaisseaux. Le feuillet séreux dans les points où existent les végétations est rouge et laisse voir une fine injection vasculaire. — Volume à peu près normal du cœur.

Le *ventricule gauche*, dont les parois ont une épaisseur naturelle, contient un caillot, libre dans sa cavité, si ce n'est en un point voisin de la pointe du cœur. Ce caillot est blanchâtre, de structure

fibreuse et assez résistant ; il se prolonge d'un côté dans l'oreillette droite, et de l'autre dans l'aorte, où il se termine bientôt en pointe dans ces deux derniers points, il est enveloppé d'une couche de sang noir à peine coagulé. — La section du caillot découvre qu'il n'existe, dansson intérieur, aucun point ramolli, aucun foyer rempli de matière puriforme. — L'endocarde ne présente d'ailleurs aucune altération de couleur, d'épaisseur ou de consistance.

Le *ventricule droit* qui, avant d'être ouvert, paraissait un peu distendu, est rempli par une concrétion polypiforme conique, laquelle n'adhère aux parois du ventricule qu'au voisinage de la pointe du cœur. Cette concrétion se divise par en haut en deux parties : l'une pénètre dans l'artère pulmonaire, l'autre passe entre les valvules tricuspides et va remplir l'oreillette droite qu'elle distend en même temps qu'elle envoie des prolongements dans une certaine étendue des veines caves inférieure et supérieure. Au moment de pénétrer dans l'artère pulmonaire, la branche antérieure de la concrétion polypiforme, présente, au niveau des valvules sigmoïdes, une sorte d'étranglement.

En ce point, on la voit offrir trois mamelons saillants qui sont exactement moulés dans la cavité en nid de pigeon des valvules.

Nous avons dit comment la concrétion se ramifiait dans le poumon lui-même, et se retrouvait jusque dans ses ramifications très-

l'autre celui d'un petit pois. Ces deux kystes, sphériques, ont une paroi propre bien distincte de la fibrine ambiante et par sa couleur, qui est verdâtre, et par sa texture, l'énucléation en est facile. L'épaisseur de la paroi est uniforme et de deux millimètres; le contenu est un liquide vert, épais, crèmeux, tout-à-fait analogue au muco-pus qu'on rencontre dans les petites bronches, lors de certains catarrhes.

Ces deux tumeurs sont les seules que renferme le caillot, mais la face interne du ventricule droit est hérissée d'une vingtaine de kystes en tout semblables, qu'on pouvait apercevoir sans préparation, lors de l'ouverture de la cavité ventriculaire. Ces tumeurs sont toutes situées dans les enfoncements qui existent entre les colonnes charnues; les unes y sont enfoncées et comme cachées, les autres font plus ou moins saillie dans la cavité cardiaque ; les unes ont le volume d'un tout petit pois ; il en est d'autres qui ont celui d'une noisette. La partie saillante dans le ventricule est lisse, arrondie, globuleuse; tantôt c'est moins d'une demi-sphère, tantôt c'est une sphère presque complète ; mais, dans tous les cas, il faut disséquer le tissu musculaire avoisinant, pour voir ces tumeurs dans toute leur étendue; on remarque alors que chacune d'elles se prolonge sous les colonnes charnues du cœur par une sorte de pédicule fibrineux, plus ou moins aplati. La partie cachée des tumeurs et leur pédicule n'adhèrent d'ailleurs que très faiblement au tissu de l'endocarde. Souvent deux tumeurs ont un même pédicule. La coloration du pédicule, comme celle du kyste, est verte. En piquant ce dernier, qui est d'ailleurs fluctuant, il s'en échappe un liquide puriforme, en tout analogue à celui qui a été signalé plus haut. Quand les plus grosses des tumeurs ont été vidées, leurs parois reviennent sur elles-mêmes. En général, la cavité du kyste se prolonge dans le pédicule lui-même, qui est alors canaliculé et contient aussi la substance puriforme. Aucune trace d'injection, de vascularisation dans les parois des kystes ou des pédicules; celles des plus volumineux présentent à leur face interne des sortes de côtes, de saillies parallèles les unes aux autres. Aucune des tumeurs appendues aux parois ventriculaires ne nous à paru pleine, mais dans quelques cas, la matière contenue était plus dense et la paroi plus épaisse.

Dans le ventricule droit, comme dans le gauche, l'endocarde était complètement sain; il en était de même de la membrane interne de l'artère pulmonaire.

En portant sous le microscope une gouttelette de la matière puriforme que contiennent les kystes, on remarque qu'elle est composée: 1° d'une substance amorphe qui ne paraît être autre chose que de la fibrine désagrégée; 2° d'une quantité prodigieuse de granulations moléculaires; 3° d'un certain nombre de globules arrondis, pâles, un peu plus volumineux que les globules rouges du sang. Ces globules contiennent un certain nombre de granulations analogues à celles qui sont libres dans le liquide ambiant; ils ne contiennent pas de noyau distinct. Quelques-uns de ces globules sont parfaitement sphériques; d'autres présentent çà et là des aplatissements et des bosselures, résultats d'un commencement d'altération. Aucun globule muni des caractères anatomiques distinguant les vrais corpuscules du pus ne se rencontre. Tous sont constitués comme nous l'avons dit plus haut.

Ces raisons font penser qu'il s'agit ici, non pas de globules de pus modifiés, ou même de globules dits *pyoïdes*, mais bien de véritables globules blancs du sang.

Foie. — Volume à peu près normal; légères bosselures à la surface; léger degré de cirrhose.

servations plus ou moins détaillées de concrétions polypiformes du cœur, renfermant à leur centre une matière puriforme, la nôtre est la vingt-deuxième. Après les avoir analysées, il nous semble qu'on pourrait, à un certain point de vue, les diviser en deux catégories principales.

Première catégorie.

Obs. I. — Chez une malade morte d'angine de poitrine (*angina pectoris*), Allan Burns trouva dans le ventricule gauche du cœur un caillot bien organisé, adhérant fermement à l'endocarde et contenant dans son centre une cuillerée à thé de matière puriforme parfaitement formée. (Allan Burns. — *Obs. on diseases of the Heart*, 1809, p. 200.)

Obs. II. — Rhumatisme articulaire aigu, vaste concrétion polypiforme dans le cœur droit. Cette concrétion contenait çà et là dans son intérieur une matiere ramollie et comme purulente. L'oreillette droite, les veines caves supérieure et inférieure, la jugulaire interne, la fémorale, l'artère pulmonaire jusque dans ses ramifications les plus ténues, contenaient aussi des concrétions polypiformes qui, dans quelques-uns de ces vaisseaux, renfermaient aussi des points de suppuration. (Legroux. — *Rech. sur les concr. sanguines polypif.* Thèses de Paris, 1827, n° 215, obs. 1.)

Obs. III. — Abcès urineux, gangrène scrotale. On trouve dans le ventricule gauche du cœur deux caillots fibrineux, du volume d'un pois chacun, et suppurés à leur centre ; ces caillots constituaient des espèces de kystes dont la surface interne était blanche et lisse. (Legroux, *loc. cit.*, obs. 6.)

Obs. IV. — Chez une femme de 86 ans, non phthisique, on rencontre, dans le cœur droit, des caillots suppurés à leur centre. (Legroux, *loc. cit.*, obs. 8.)

Obs. V et VI. — Pas de renseignements sur les malades. Dans

les deux cas, on rencontre dans le ventricule gauche du cœur des concrétions fibrineuses suppurées à leur centre. (Cruveilhier, *Anat. pathol.*, 28e livr.)

Obs. VII. — Chez une femme de 45 ans, morte avec une hypertrophie du cœur, on rencontre dans les deux ventricules des masses fibrineuses, adhérant à l'endocarde, et au centre desquelles existent de petites collections purulentes. (Guénard. — *Bul. de la Soc. anat.*, 1835, p. 101.)

Obs. VIII. — Un homme âgé de 30 ans, non tuberculeux. Œdème avec douleur dans le membre inférieur gauche. Caillot contenant une matière puriforme dans la veine iliaque primitive gauche. Les cavités droites du cœur sont occupées par deux caillots non adhérents, au centre desquels on trouve une matière opaque, blanchâtre, et du pus bien formé. Aucun autre viscère ne contenait du pus. (Nivet, *loc. cit.*, p. 102.)

Obs. IX. — Pas de renseignements sur le malade. Caillot dans le ventricule gauche séparé des parois du cœur par une bande membraniforme ; au centre du caillot existait une matière sanieuse, purulente, demi-liquide. (Mercier, *loc. cit.*, 1836.)

Obs. X. — Femme âgée de soixante ans. Pneumonie au troisième degré, pas de tubercules dans les poumons. Caillot dans le ventricule droit du cœur contenant à son centre çà et là une matière ramollie et purulente. M. Donné ayant examiné cette matière au microscope y constate les véritables caractères du pus. (Guéneau de Mussy, *loc. cit.*, p. 318, 14e année.)

Obs. XI. — Pas de renseignements sur le malade. Caillots contenant du pus, situés dans l'oreillette droite du cœur. L'examen microscopique dénote l'existence des caractères anatomiques du pus. (Guéneau de Mussy, *loc. cit.*)

Obs. XII. — Gastro-entérite, pneumonie, péricardite chez une femme âgée de 75 ans. Le ventricule gauche du cœur contient

dans sa cavité un petit coagulum dont on fait jaillir quelques gouttes d'un pus phlegmoneux et un peu sanieux. (Barth, *loc. cit.*, 1848, p. 353.)

M. Bouillaud a dû rencontrer souvent cette variété de concrétions suppurées dans les ventricules du cœur, mais je n'en trouve d'observations ni dans le tome II du *Traité des maladies du cœur*, ni dans le *Mémoire sur les concrétions polypiformes du cœur* inséré dans le journal l'*Expérience*, 1839. Quant à Hope, ce sont les concrétions avec matière puriforme de notre deuxième catégorie qu'il paraît avoir rencontrées le plus souvent. Il ne donne pas d'observations particulières à ce sujet. (Voyez Hope, *A Treatise on Diseases of the Heart*, 3e édition, 1839, p. 257.)

Dans tous les cas que nous venons de rapporter en abrégé, nous voyons la matière *puriforme* siéger au centre d'un ou plusieurs caillots plus ou moins organisés, plus ou noins adhérents aux parois de la cavité qui les renferme. Ces caillots existent au nombre d'un ou deux au plus dans un même ventricule ; on peut les rencontrer dans le ventricule droit ou dans le ventricule gauche , quelquefois on les rencontre à la fois dans les deux cavités ventriculaires. La matière puriforme est à même le caillot dont elle occupe le centre ; elle n'est jamais contenue dans un kyste à parois distinctes. Dans les cas où on a donné des renseignements sur les malades, ces derniers étaient atteints de pneumonie, de rhumatisme, de phlébite, d'abcès urineux, d'hypertrophie du cœur ; aucun d'eux n'était porteur d'excavations tuberculeuses dans les poumons. Dans deux cas enfin, l'examen microscopique démontre que la matière puriforme possède, en réalité, les caractères anatomiques du pus.

Deuxième catégorie.

Les concrétions sanguines contenant une matière puriforme

de cette deuxième catégorie, ont déjà un nom en anatomie pathologique ; ce ne sont en effet autre chose que les *végétations globuleuses*, variétés suppurées de Laënnec (*Traité d'Auscult.* t, III, 3e édition) les *kystes purulents multiples* des cavités ventriculaires de M. Cruveilhier (*Anat. pathol.*, 28e liv.).

Obs. I. — Femme âgée de 40 ans. Tubercules pulmonaires, les uns durs, les autres ayant la consistance du fromage mou. Il n'y a pas de cavernes. Dans la cavité du ventricule *droit*, plusieurs petites *vésicules* un peu plus grosses qu'un pois ; toutes sont pédiculées et tiennent aux parois des ventricules par des prolongements en forme de racines imbriquées dans les colonnes charnues et présentant tous les caractères des concrétions polypiformes. Dans la plupart de ces vésicules, on rencontrait une matière d'un blanc jaunâtre, puriforme et d'une consistance de bouillie. Leurs parois opaques, jaunâtres, avaient la consistance d'un blanc d'œuf cuit, d'une épaisseur à peu près double de celle de l'ongle et assez égale. (Laennec, *Traité d'auscult.*, t. III. p. 242, 3e éd.)

Obs. II, III et IV. — 1° Femme de 26 ans. *Phtisie pulmonaire* (excavations tuberculeuses) ; phtisie laryngée. Une quarantaine de petites tumeurs de divers volumes font saillie dans la cavité

cavité du ventricule droit présente une infinité de petits kystes fibrineux, pédiculés, contenant du pus à l'intérieur. Ces tumeurs sont en tout analogues à celles qu'on a signalées dans les observations qui précèdent. (Ces trois observations appartiennent à M. Miquel; elles se trouvent dans la *Nouvelle Bibliothèque médicale*, t. III, an. 1829, août, sous ce titre: *Tumeurs fibrineuses, contenant du pus dans le cœur des phtisiques; Affection singulière non décrite.*)

Obs. V et VI. — 1° *Phtisie pulmonaire.* Dans le ventricule droit du cœur, concrétions globuleuses multiples, dont les pédicules pénètrent entre les colonnes charnues. Ces concrétions sont autant de kystes dont la cavité contient en général soit un liquide sanieux, soit un liquide offrant tous les caractères physiques du pus.

2° *Tubercules pulmonaires.* Dans le ventricule droit du cœur, concrétions polypiformes multiples suppurées. (Legroux, *loc. cit.*, obs. 7 et 9.)

Obs. VII. — Pas de renseignements sur le malade. Dans le *ventricule droit* du cœur, on rencontre des kystes multiples, à parois *fibrineuses*, adhérant aux parois par des prolongements fibrineux qui s'enfoncent dans les intervalles des colonnes charnues. Les kystes contiennent du pus visqueux et rougeâtre. (Cruveilhier, *Anat. pathol.*, 28e liv.)

Obs. VIII. — Femme de 28 ans. Phtisie pulmonaire. Deux larges cavernes anfractueuses remplies de pus. Dans le ventricule droit du cœur, on rencontre une quinzaine de petites poches, à parois fibrineuses, contenant du pus. Ces poches ont un pédicule qui pénètre entre les colonnes charnues. Quelques petites tumeurs en tout analogues aux précédentes pour la forme et le mode de connexion, sont pleines et entièrement constituées par une matière fibrineuse homogène. (Hache, *Bull. de la Soc. anat.* 1832, p. 97.)

Obs. IX. — Femme âgée de 66 ans. *Phtisie pulmonaire* au der-

nier degré. Au bord droit du ventricule droit du cœur, on rencontre un caillot du volume d'une noix, n'adhérant qu'en deux ou trois points aux parois du cœur. Incisé, ce caillot laisse s'écouler une petite cuillerée de pus blanchâtre, opaque, assez liquide. Ce pus était contenu dans deux poches placées à côté l'une de l'autre, dont les parois blanches, assez fermes, lisses en dedans, nullement vasculaires, environnées de fibrine en dehors, semblent formées de pus concret. Une petite poche arrondie, contenue dans la même masse de fibrine, présente une enveloppe toute semblable, contenant un semblable liquide. (Durand-Fardel, *loc. cit.* 14e année, p. 200.)

Obs. X. — C'est celle qui nous est propre.

Dans les dix cas que nous venons de signaler, nous voyons la matière *puriforme* contenue dans des poches multiples, de divers volumes, lesquelles sont appendues aux parois du ventricule droit, et envoient un prolongement pédiculé sous les colonnes charnues dans l'intervalle desquelles elles font saillie. Dans deux cas seulement, les tumeurs à contenu puriforme sont enveloppées de tous côtés par une concrétion sanguine plus ou moins isolée au centre du ventricule droit; mais, dans ces deux cas, la couche membraniforme qui contient

parvenue à un degré en général très avancé (excavation). Le cas rapporté par Laënnec paraît seul faire exception, car ici les tubercules étaient seulement en voie de ramollissement et il n'existait pas encore d'excavations pulmonaires.

L'enkystement de la matière puriforme, la multiplicité des kystes, leur siège exclusif dans le ventricule droit du cœur, la manière dont ils adhèrent à ses parois par le moyen d'un pédicule s'intriquant dans les colonnes charnues, la cœxistence générale d'excavations pulmonaires tuberculeuses, voilà un ensemble de caractères assez tranchés, je crois, pour justifier la délimitation que nous avons cherché à établir entre les diverses *concrétions cardiaques* dites *suppurées*. Mais cette distinction pourra paraître assez importante peut-être, si l'on considère que dans aucun des cas de la deuxième catégorie, un seul excepté, l'analyse anatomique du contenu des concrétions n'a été faite, et que dans le seul cas où l'investigation microscopique ait été pratiquée, elle a fait voir qu'il s'agissait là, non pas de pus véritable, mais bien d'une substance ayant tout simplement l'aspect physique du pus et composé de détritus fibrineux, de granulations moléculaires et de globules blancs du sang.

Ce ne serait d'ailleurs pas la première fois que les globules blancs du sang auraient, en se rassemblant dans divers points du système vasculaire, pu donner le change et faire croire à l'existence du pus collecté. C'est ainsi, par exemple, que, dans une des observations rapportées par M. Hughes Bennett, dans son mémoire sur la *leucocythémie* (*Comptes rendus de la Soc. de Biol.*, avril 1851, p. 46), les petites veines des méninges paraissent comme remplies de pus; elles ne contenaient cependant que des filaments fibrineux mêlés à des globules blancs du sang. Et en dehors du système circulatoire une matière trouvée dans les bassinets et les uretères, et qu'on avait à la simple inspection jugée être du pus, fut trouvée,

à l'examen microscopique, ne pas contenir de globules purulents, mais seulement des cellules d'épithélium à cylindres et pavimenteux du bassinet des reins et des uretères. (Vogel. *Traité d'anat. path. gén.* p. 135). La plupart des anatomo-pathologistes modernes ont cité des cas analogues aux précédents.

Tout ceci étant pesé, nous sommes portés à penser que parmi les concrétions polypiformes du cœur dites suppurées, il en est un certain nombre (cas de la première catégorie) où le liquide contenu est, en effet, du pus; on les rencontre dans diverses maladies : la phlébite, la pneumonie au troisième degré, etc., etc. Dans d'autres cas, au contraire, ces concrétions renfermeraient non pas du pus, mais bien un amas de globules blancs du sang mêlé à de la fibrine désagrégée. Je fais allusion ici, aux cas de la deuxième catégorie, lesquels présentent cette particularité remarquable qu'on ne les a rencontrés jusqu'à présent que chez des phtisiques porteurs de tubercules pulmonaires en général très avancés dans leur évolution.

Ce n'est là, bien entendu, qu'une hypothèse probable, et il serait imprudent de généraliser en s'appuyant sur un seul fait;

II.

Remarques sur les kystes fibrineux renfermant une matière puriforme, observés dans deux cas d'anévrisme partiel du cœur.

Dans un travail lu à la *Société de Biologie*, en 1851 [1], j'ai cherché à établir que les productions morbides du ventricule droit du cœur, désignées par la plupart des auteurs [2] sous le nom de *kystes purulents*, et par Laënnec sous le nom de *végétations globuleuses* [3] ne renferment pas, au moins dans un bon nombre de cas, du pus véritable, mais bien un liquide d'apparence purulente, composé de granulations protéiques, de globules graisseux, de globules blancs du sang plus ou moins altérés, et enfin, d'un détritus amorphe résultant probablement de la désagrégation de la fibrine. Je trouve la confirmation de mes recherches sur ce sujet dans les publications récentes de M. le professeur Lebert (*Atlas d'anatom. pathologique*, Ire livr., kystes puriformes du cœur), du professeur Rokitansky, (*Lehrbuch der Pathol. anatom.* 3 aüflage, band 1, p. 378,

[1] Charcot. — *Cas de Tumeurs fibrineuses multiples contenant une matière puriforme*, etc. (*Comptes rendus et mémoires de la Société de Biologie*, 1851, p. 189. — Voir plus haut, p. 000.)

[2] Cruveilhier. — *Atlas d'anat. pathol.*, 28e livraison.

W. Stokes. — *The diseases of the Heart*, etc. Dublin, 1853. *Purulent cysts of the heart.*

Hughes. — *Guy's Hospital Reports*, vol. IV, 1839.

Hasse. — *Anatomical description of the diseases of circulation and respiration. Swaine's Trans.* London, 1846.

Forget. — *Précis des maladies du cœur.* Strasbourg, 1849.

[3] Laënnec. — *Traité d'auscultation*, t. III, 3e édit.

Vien., 1855). (Voyez aussi Virchow, *Handbuch der Speciell. pathol. und therap.* 1 band., 1 helft, Propfbildungen, etc., Erlangen, 1854.)

Depuis la publication de mon travail, j'ai eu l'occasion d'observer deux faits qui démontrent que la matière liquide qu'on rencontre dans certains kystes de la cavité ventriculaire gauche du cœur peut également offrir, à l'œil nu, les apparences du pus, sans en présenter toutefois les caractères anatomiques.

I.

Le sac des *anévrismes partiels du cœur* se trouve parfois en partie rempli par une sorte de tumeur fibrineuse de forme régulièrement ovoïde, à surface légèrement rugueuse, libre et immédiatement en contact avec le sang artériel dans la plus grande partie de son étendue; adhérant par une de ses extrémités au fond du sac anévrismal, à l'endocarde, en ce point plus ou moins épaissi et rugueux. Ces tumeurs, dont le volume peut dépasser celui d'un œuf de poule, sont parfois pleines, compactes, homogènes, formées de fibrine coagulée

formation, s'est ramollie par la suite, d'abord dans ses parties centrales; puis le ramollissement a gagné de proche en proche, et le liquide ainsi produit ne se trouve bientôt plus séparé de la cavité ventriculaire que par une sorte de coque fibrineuse molle, d'une épaisseur souvent très peu considérable. C'est ce qui se présentait dans les deux observations que je rapporte plus bas avec détails.

Dans ces deux cas, le contenu des kystes avait, ainsi que je l'ai fait pressentir, l'aspect physique du pus : par l'examen microscopique, on lui trouva la composition suivante : 1° Matière amorphe disposée en grumeaux (produit de la désagrégation de la fibrine); 2° granulations moléculaires en quantité énorme; 3° globules de graisse libres, de volumes divers et en très grand nombre; 4° globules très nombreux à membrane extérieure très mince, très transparente remplis pour la plupart de granulations graisseuses et semblables pour l'aspect et le volume à des globules blancs du sang altérés; 5° cristaux aciculaires dont la nature n'a pu être déterminée (*fig.* 44 et 45). On peut comparer ces résultats avec ceux qui ont été obtenus par MM. Lebert, Rokitansky et par moi-même dans l'analyse microscopique du contenu des végétations globuleuses du ventricule droit.

II.

Quel est le mode de production de ces *tumeurs fibrineuses*, dans les cas d'*anévrisme partiel du cœur*? Quelles sont les modifications anatomiques qui marquent les diverses phases de leur évolution? Comment, alors qu'elles remplissent en grande partie la cavité du ventricule gauche du cœur, n'amènent-elles pas un plus grand trouble dans l'exercice des fonctions circulatoires? Qu'arriverait-il enfin si elles venaient à se rompre et à mêler tout à coup leur contenu au sang en circulation?

Ce sont là autant de questions que suscitent mes observations et qu'on pourrait multiplier encore; mais leur étude nécessiterait des développements dans lesquels je ne puis entrer aujourd'hui. Je me contenterai, pour le moment, de l'exposé des faits, me réservant de les discuter dans une communication ultérieure. Toutefois, je crois devoir présenter ici les remarques suivantes relatives aux symptômes observés pendant la vie de mes deux malades.

a) Dans la première observation, nous voyons l'affection du cœur rester complétement latente : aucune anomalie n'est remarquée dans les bruits perçus par l'auscultation; la percussion reste également muette, et cela devait être, puisque la forme et le volume du cœur étaient à peu près normaux, ainsi que l'autopsie l'a démontré par la suite. Le pouls, il est vrai, s'est montré pendant toute la durée de l'affection aiguë qui a mis fin aux jours du malade, *extrêmement faible, filiforme*, formicant, parfois presque insensible; mais cette remarque importante devait être perdue au milieu des nombreux symptômes ataxiques qui se sont succédés, et en l'absence de tout renseignement sur l'état antérieur des fonctions circulatoires.

Ces phénomènes ataxiques s'expliquent assez bien par l'exis-

cerveau, ce symptôme serait, aujourd'hui encore, inexplicable pour nous, si nous ne savions pas que la contracture s'observe parfois au milieu des accidents si variés de l'ataxie, nous ferons cependant une remarque à ce sujet : les artères humérale et axillaire du membre contracturé ont été trouvées, à l'autopsie, remplies d'un caillot quelque peu organisé et qui prenait racine sur l'extrémité supérieure du kyste fibrineux qui remplissait en partie la cavité gauche du cœur. Y a-t-il entre la lésion et le symptôme simple coïncidence ? c'est ce que je ne saurais décider actuellement. Encore est-il que si la contracture n'a jamais été observée comme conséquence de la formation, pendant la vie, d'un caillot dans les artères, on a observé, en pareil cas, des douleurs vives, des paralysies du mouvement, des anesthésies, phénomènes voisins de la contracture et qui fréquemment la précèdent ou lui succèdent. — Il nous paraît probable que la lésion organique du cœur n'a pas été sans influence sur la production des phénomènes graves observés chez la malade pendant le cours de la phlegmasie aiguë qui a terminé son existence. Avant l'invasion de cette affection, la cavité gauche du cœur, réduite à la moitié au moins de sa capacité normale, suffisait cependant encore tant bien que mal à ses fonctions. Le jet artériel, sans doute, devait être bien faible, puisque le cœur gauche ne recevait et n'émettait, (à chaque battement,) que la moitié du sang artériel sur lequel il agit d'habitude ; mais l'organisme s'était comme familiarisé avec cette sorte d'infirmité acquise. La venue d'une affection aiguë fébrile a dû jeter un trouble extrême dans l'exercice des fonctions du cœur déjà si menacées, et de là peut-être, du moins en partie, tirent leur origine les phénomènes si graves observés pendant les derniers jours de la vie.

b) Chez la malade qui fait le sujet de la deuxième observation, notre attention a été fixée dès le début sur le trouble des

fonctions du cœur. C'était au trouble de ces fonctions que nous rapportions tous les accidents observés ; il nous a été cependant impossible d'établir un diagnostic précis.

Un fait quelque peu exceptionnel devait appeler notre attention ; je veux parler du *souffle rude et superficiel observé dans toute la région interscapulaire*. Ce symptôme n'était cependant pas de nature à nous mettre sur la voie du diagnostic. On a constaté l'existence d'un pareil souffle dans deux circonstances principales : tantôt il se lie à une affection de l'aorte thoracique (anévrisme, rétrécissement, compression par une tumeur, etc.) ; d'autres fois, il indique l'existence d'une lésion de la valvule mitrale. « *Le murmure interscapulaire*, dit M. W. Stokes, peut accompagner le rétrécissement et l'insuffisance de la valvule mitrale, mais plutôt l'insuffisance. » Et ailleurs : « il peut être plus prononcé que celui qu'on perçoit à la région précordiale ». (W. Stokes, *The Diseases of the Heart and the Aorta*. Dublin, 1853.) L'absence du pouls radial, constatée à plusieurs reprises, indiquait le rétrécissement de cet orifice plutôt que son insuffisance. — Le double souffle lointain qu'on entendait à la région précordiale, au niveau de l'union du cartilage de la troisième côte avec le sternum, et dont la première partie se propageait dans la direction de l'aorte, indiquait à son tour une lésion de l'orifice aortique. Le rétrécissement de cet orifice pouvait être considérable, bien que le souffle perçu au premier temps et à la base fût très faible ; car, d'un côté, l'impulsion du cœur, très volumineux d'ailleurs, ainsi que le démontrait la percussion, était très faible ; il y avait donc *faiblesse du cœur*, comme on dit en Angleterre, ou mieux *asystolie*, pour me servir du terme imaginé par M. Beau. L'*absence complète du pouls*, s'accordait parfaitement avec la supposition de ces lésions. Dans une observation fort intéressante, lue à la *Société anatomique*, en juillet 1854, par M. le Dr Vulpian, l'orifice aortique était rétréci de manière à ne laisser libre

qu'une fente de 2 centimètres de long sur 2 millimètres de large; le souffle, au premier temps et à la base, observé pendant la vie, était presque nul, l'impulsion du cœur, très volumineux, nous le répétons, était très faible et le pouls radial presque insensible. (*Bulletins de la Société anatomique*, t. XXIX, p. 217 et suiv.)

En résumé, rétrécissement de la valvule mitrale, rétrécissement très prononcé de la valvule aortique, faiblesse du cœur, tel était le diagnostic complexe auquel nous avions cru devoir nous arrêter. Ces lésions multiples nous paraissaient pouvoir expliquer tous les symptômes observés pendant la vie : l'hypertrophie du foie et l'ictère, l'absence du pouls et les *accès d'asthme cardiaque* si prononcés, etc. La mort subite enfin trouvait son explication. L'autopsie cependant est venue apprendre qu'aucune de ces lésions n'existait en réalité. Tous les accidents étaient produits par un *anévrisme partiel du cœur*, accompagné d'une *hypertrophie* considérable des parois ventriculaires et compliqué de l'existence d'une énorme *concrétion fibrineuse* remplissant les deux tiers de la cavité du ventricule gauche. Nouvelle preuve, s'il en était besoin, de l'obscurité qui couvre encore le diagnostic des anévrismes partiels du cœur, malgré les savantes et laborieuses recherches des modernes[1].

Obs. I. — *Anévrisme partiel du cœur peu prononcé, ne se révélant pendant la vie, à l'auscultation, par aucun symptôme. — Ventricule gauche rempli par un kyste volumineux renfermant un liquide puriforme. — Caillot se prolongeant dans l'aorte, dans l'humérale et l'axillaire du côté droit. — Pneumonie, hépatisation granuleuse grise.*

La nommée Mélanie Berger, ancienne artiste dramatique, âgée de 68 ans, entrée à l'hospice de la Salpêtrière pour un engorgement des glandes du cou et une amaurose, le 12 mars 1851, est

[1] Voir l'aperçu bibliographique, donné par M. le Dr Leudet, *in Comptes rendus et Mém. de la Soc. de biologie*, 1853, p. 105.

amenée à l'infirmerie, le 22 mars 1852 et placée salle St-Jean, n° 11, service de M. Cazalis. On ne peut obtenir aucun renseignement de cette malade sur sa santé antérieure et sur les débuts de son affection actuelle, elle est déjà dans le délire. Cependant elle assure être sujette à des rhumatismes et se plaint de douleurs fixes dans les deux côtés de la poitrine. Réaction fébrile peu prononcée, pouls *très petit*, mais peu fréquent, régulier. A l'auscultation, un peu de râle crépitant assez fin dans la partie moyenne du lobe inférieur du poumon gauche. (Potion : tartre stibié, 0.10, diète).

Le 23 et le 24, la réaction se prononce : la malade s'agite beaucoup et parle sans cesse, la langue est sèche, la peau est chaude, le pouls est *remarquablement petit* et très fréquent.

25. Pouls très petit, à 108; peau très chaude, langue très sèche, état typhoïde, coma vigil, urines et selles involontaires. Le membre supérieur droit est contracturé, porté dans la demi-flexion. Quand on l'étend, ce qui est assez difficile, la malade pousse des cris; et quand le membre étendu est abandonné à lui-même, il se fléchit de nouveau, lentement, et reprend enfin sa position primitive. La sensibilité est partout conservée. A l'auscultation on ne découvre autre chose dans la poitrine que du râle sous-crépitant dans le lobe inférieur du poumon gauche; pas de matité en ce point. Rien au cœur, pas de toux, pas d'expectoration.



venu muqueux et a perdu le caractère pneumonique. (Potion, tartre stibié, 0,15.)

29. Dévoiement abondant. Coma profond, hoquet. Les battements du cœur extrêmement fréquents et irréguliers, mais on n'y entend pas de bruits anormaux.

30. Mort à deux heures du matin.

Autopsie faite le 31 mars, à neuf heures du matin. — La contracture qui, pendant la vie, occupait le membre supérieur droit, a complètement disparu après la mort.

Encéphale. — Les méninges sont épaissies, légèrement opaques, infiltrées d'un liquide transparent qui les rend comme œdémateuses. Le cerveau n'est pas ramolli; il présente un piqueté assez évident, uniformément répandu dans toute l'étendue des deux hémisphères.

Abdomen. — Le foie présente la coloration, la consistance et le volume de l'état normal. Il renferme trois noyaux blanchâtres, du volume d'une noisette, d'aspect squirrheux, mais dont l'examen microscopique n'a pas été fait. La rate est normale. L'estomac et les intestins paraissent sains dans doute leur étendue; leur membrane muqueuse présente une coloration pâle.

Thorax. — Hépatisation granuleuse grise, occupant toute l'étendue du sommet du poumon droit.

Le cœur est à peine plus volumineux que dans l'état normal. Il n'a pas contracté d'adhérences avec le péricarde. Sa pointe paraît arrondie, obtuse et présente une coloration d'un blanc mat. On ne remarque aucune particularité dans sa forme extérieure. Les cavités gauches paraissent seulement un peu globuleuses et comme distendues.

En incisant la paroi antérieure du ventricule gauche, parallèlement au sillon interventriculaire, on voit que cette cavité est remplie dans ses deux tiers inférieurs, par une tumeur de forme ovoïde, bien régulière, à surface légèrement rugueuse, d'une coloration brune; l'extrémité inférieure de cette tumeur est obtuse et adhère intimement à l'endocarde qui tapisse la partie du ventricule correspondant à la pointe du cœur, son extrémité supérieure est lé-

gèrement accuminée et se prolonge dans la cavité de l'aorte sous forme d'un pédicule très délié qu'on peut suivre dans toute l'étendue de la crosse. La tumeur n'est adhérente que dans son quart inférieur; dans tout le reste de son étendue elle est libre et baigne dans le sang du ventricule; elle a environ 5 centimètres dans son grand diamètre sur 3 centimetres et demi de large; elle est fluctuante : quand on l'incise, il s'en ecoule environ trois cuillerées à café d'un liquide épais, opaque, d'un vert légèrement roux,

Fig 43. — A, kyste fibrineux contenant une matière puriforme, ouvert par sa partie antérieure — B, la paroi du kyste. — C, les parois du cœur réduites à l'état d'une mince lamelle d'aspect fibreux, point d'adhérence du kyste à l'endocarde.

ressemblant fort bien à du pus phlegmoneux, mélangé d'un peu de sang.

La surface interne du kyste est mamelonnée, comme tomenteuse par places; ses parois sont très minces, elles ont dans certains points à peine un millimètre d'épaisseur; la substance qui les constitue a l'aspect de la fibrine coagulée; elle est disposée par lamelles concentriques; les plus extérieures de ces lamelles sont pâles et résistantes; celles qui tapissent immédiatement la cavité du kyste sont verdâtres et très friables (*Fig. 43*).

Le liquide extrait du kyste présente, à l'examen microscopique, la composition suivante : 1° matière amorphe disposée en gru-

maux (fibrine désagrégée) ; 2° granulations moléculaires en quantité énorme; 3° globules de graisse libres, de volumes divers et en très grand nombre; 4° globules très nombreux, arrondis, à membrane extérieure très mince, très transparente, remplis pour la plupart de granulations graisseuses et ayant l'aspect et le volume des globules blancs du sang (ce sont, tout porte à le croire, des globules blancs du sang altérés); 5° des cristaux en aiguille dont la nature n'a pas été déterminée (*Fig.* 44 et 45).

Les parois du kyste renferment à peu près les mêmes éléments, seulement les globules graisseux y prédominent.

Les parois du ventricule gauche paraissent légèrement épaissies

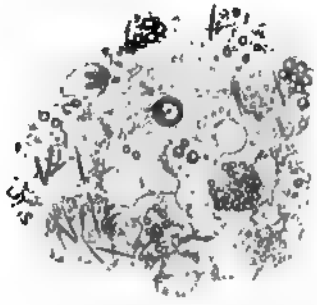

Fig. 44 et 45. — Éléments microscopiques composant le liquide purulente contenu dans le kyste. — Avant l'action de l'eau (*Fig.* 44); après l'action de l'eau (*Fig.* 45).

dans leur moitié supérieure, mais à mesure qu'elles approchent de la pointe, elles s'amincissent peu à peu; et bientôt, dans les points qui répondent aux adhérences contractées entre le kyste et l'endocarde, elles ont à peine 3 millimètres d'épaisseur. Là elles paraissent uniquement constituées en dedans par l'endocarde épaissi, rugueux, opaque, en dehors par une sorte de tissu fibreux blanc, légèrement nacré, très résistant : en tout deux couches. Plus haut, et dans toute l'étendue supérieure du ventricule gauche, on remarque sur la surface de section : 1° en dedans, au voisinage du kyste, l'endocarde épaissi, blanc, opaque, pouvant se détacher facilement des parties sous-jacentes; 2° une sorte de trame fibreuse de nouvelle formation se continuant avec la couche nacrée dont il a été question plus haut et présentant le même aspect; 3° une

troisième couche formée de fibres musculaires, pâles, décolorées et comme infiltrées de graisse; 4° les fibres musculaires du cœur avec leur aspect normal.

L'endocarde ne présente d'altérations que dans les points où il est en contact avec le kyste auquel il paraît uni dans certains points par des lamelles celluleuses de formation nouvelle; là, il est épaissi, blanc, opaque, légèrement rugueux à sa surface interne et comme chagriné. Partout ailleurs il a son aspect normal. Les valvules aortiques et les valvules auriculo-ventriculaires ne présentent aucune altération. L'aorte est saine : on n'y voit pas de plaques athéromateuses, elle n'est nullement dilatée. Le ventricule droit, l'artère pulmonaire, les deux oreillettes sont complètement exempts d'altération.

Le caillot que nous avons vu partir du kyste et se prolonger dans la crosse de l'aorte, pouvait être suivi à droite et dans toute l'étendue de l'*artère axillaire* et *humérale*, mais, à mesure qu'il s'éloignait du centre circulatoire, il paraissait moins organisé et de formation plus récente. Dans l'humérale et dans l'axillaire droite, pas plus que dans l'aorte, il n'adhérait aux parois vasculaires qui ne présentaient aucune altération. Les artères correspondantes du côté gauche ne contenaient pas de caillots, mais seulement un peu de sang fluide.

signes. Elle ne peut avaler les liquides qu'à l'aide d'un biberon; si elle essaye de boire autrement, elle tousse immédiatement et est prise d'une sorte de suffocation. Elle avale les solides beaucoup plus aisément, mais la déglutition se fait avec lenteur. L'intelligence paraît très nette, il n'y a pas de surdité. Elle nous fait comprendre qu'à part son infirmité, elle jouissait d'une bonne santé depuis son entrée à la Salpêtrière. Elle assure qu'elle est tombée malade il y a quinze jours seulement; elle a commencé à éprouver alors de la dyspnée, de l'anxiété. Elle s'est vue forcée souvent de s'asseoir sur son lit, et ne peut guère dormir la nuit. Quelquefois cependant, elle peut se coucher sur le côté droit et sommeiller un peu; mais il lui est toujours impossible de se coucher sur le côté gauche. Elle a en même temps perdu l'appétit, mais elle n'a pas éprouvé de frissons. Depuis une quinzaine de jours, vertiges, bourdonnement d'oreilles, scintillement devant les yeux, toux quinteuse et sèche.

État actuel. — Apparence d'une forte constitution. La face est injectée et présente une teinte générale un peu violacée. Légère teinte ictérique des conjonctives. La malade rapporte toutes ses souffrances à la région du foie; quand on palpe ou qu'on percute cette région, elle accuse une douleur vive aussitôt qu'on arrive au niveau des fausses côtes droites. On observe en même temps que le foie, qui, d'ailleurs, ne remonte pas très haut, dépasse le rebord costal d'environ 2 pouces. Nous observons pendant la journée que la malade est habituellement couchée sur le côté droit; mais elle se lève de temps en temps tout à coup sur son séant, comme pour mieux respirer. L'œil est hagard et la malade paraît en proie à une vive anxiété. La peau n'est pas chaude. *Le pouls des artères radiales est complètement insensible.* La main appliquée sur la région précordiale perçoit des battements peu énergiques. La matité de cette région est absolue et très étendue; la percussion n'y provoque point de douleurs.

L'auscultation fait reconnaître des bruits sourds et comme étouffés, presque nuls. On entend un souffle peu intense; double, ayant son maximum à la pointe et se propageant dans la direction de l'aorte. Pendant cette exploration, la malade fait comprendre

qu'elle éprouve dans le dos, au niveau de la pointe de l'omoplate, une sensation de battements. Quand on lui dit de préciser le point où elle éprouve cette sensation, elle porte la main sur le bord externe gauche de la colonne vertebrale, à un decimètre environ au-dessous du niveau de l'angle de l'omoplate. L'exploration de cette région par la percussion n'y fait pas reconnaitre de matite ; mais, par l'auscultation, on perçoit un *souffle assez rude*, paraissant assez superficiel, et qui se propage de ce point où il a son maximum dans toutes les directions ; on l'entend par en bas jusque sur le sacrum ; par en haut, sur la colonne vertebrale, on l'entend encore à 15 centimètres au-dessus du niveau de la pointe de l'omoplate. Lateralement il se propage fort loin du côté gauche ; mais on l'entend aussi à droite, quoique plus faiblement, jusqu'au niveau de la ligne sous-axillaire.

Par l'examen de la poitrine, on découvre en arriere, en bas et à droite, une matité tres prononcée. Dans ce point même, la respiration est tres faible et mélangée de quelques râles sous-crépitants.

Les extrémites sont un peu froides. La malade assure ne pas éprouver de fourmillements dans les membres tant inferieurs que superieurs. La sensibilité et le mouvement sont parfaitement libres. Pas trace d'œdème. (Potion : opium, digitale. Une portion d'aliments.)

23 *mars*. La malade ne peut dormir la nuit. Elle se leve souvent tout à coup et fait quelques pas dans la salle. Elle fait comprendre qu'elle est dans ces moments-là en proie à une vive oppression. La peau devient un peu chaude ; la langue est couverte d'un enduit blanc. La teinte ictérique se prononce davantage, cependant, la région du foie est moins douloureuse. L'appétit se perd.

Du 25 au 30, pas de modifications importantes. Toujours la même agitation. La malade se promène toute la nuit dans la salle et reste assise sur son lit pendant la plus grande partie du jour.

31. La teinte ictérique persiste. Même agitation. *Le pouls radial est toujours nul.* Extrémites froides et violacées. A la partie inférieure de la poitrine, souffle mélangé de quelques râles sous-crépitants. Toux sèche, soif.

1er *avril.* L'agitation et la dyspnée ne font qu'augmenter. Une cyanose générale se manifeste. La malade ne peut rester un moment en place; elle se plaint de fourmillements, de crampes dans les jambes. Le pouls est toujours insensible. La matité précordiale paraît plus étendue encore que les jours précédents. Les bruits du cœur sont très faibles et presque insensibles, son impulsion très faible. Le souffle double à la base a complètement disparu. Il en est de même du souffle qu'on entendait distinctement à la région dorsale. La matité correspondant à la partie inférieure du poumon persiste et s'étend.

4. Les battements des artères humérales elles-mêmes ne sont plus perceptibles. Les carotides et les crurales battent très faiblement. La malade est très affaissée, elle est couchée sur le côté droit et comme repliée sur elle-même.

5. Un peu de râle laryngo-trachéal, plaintes, gémissements. Le matin vers onze heures, la malade descend de son lit; elle tombe aussitôt à terre et meurt subitement.

Autopsie faite le 6 avril, à 9 h. du matin. — *Encéphale.* — Le lobe gauche du cervelet présente à sa face supérieure deux dépressions, comme formées par l'impression des doigts, ayant chacune environ un centimètre et demi de large sur un centimètre de profondeur. Au niveau de ces dépressions, les circonvolutions lamellaires sont complètement effacées. Ces cavités sont recouvertes par l'arachnoïde; elles sont remplies par un liquide transparent, communiquant avec le liquide sous-arachnoïdien. Le cervelet est sain dans tout le reste de son étendue. Vers la partie antérieure du lobe cérébral droit, au niveau de l'extrémité externe de la scissure de Sylvius, on trouve une cavité du volume d'une noix, fermée en dehors dans une partie de son étendue par les méninges cérébrales épaissies et se prolongeant en dedans, dans la profondeur de la substance cérébrale, jusqu'au voisinage de la partie antérieure et externe du ventricule correspondant. Cette cavité est remplie d'un tissu cellulaire à mailles larges, vasculaire et imprégné d'une sérosité limpide. Dans cette cavité, rampent des vaisseaux nombreux, fortement contournés, et qui sont des ramifica-

tions des vaisseaux de la scissure de Sylvius. A gauche, et dans une situation analogue, une autre cavité, mais d'une capacité deux fois moindre.

Les méninges sont injectées, épaissies et fortement infiltées d'une sérosité parfaitement transparente. Piqueté cérébral général, pas de ramollissement.

Abdomen. — Foie volumineux, muscade, fortement congestionné, reins normaux. Rate, 10 centimètres de haut en bas, très épaisse, dure, d'une coloration et d'une consistance qui se rapprochent de celles du foie.

Estomac. — La membrane muqueuse de l'estomac présente au voisinage du pylore une teinte ardoisée très manifeste. Au niveau de la grande courbure, deux ulcères simples, à fond nacré, à pourtour rouge vif, ayant chacune l'étendue d'une pièce de 50 centimes, arrondis et communiquant entre eux par une sorte de ramification. — Les intestins n'ont rien présenté de notable.

Thorax. Poumons. — La plèvre droite contient une assez grande quantité d'un liquide transparent, citrin, mais dans lequel nagent, surtout dans les parties les plus déclives, des flocons albumino-fibrineux verdâtres. Quelques plaques pseudo-membraneuses, verdâtres, sur la plèvre qui recouvre le lobe inférieur. L'épanchement s'étendait sur la plus grande partie du poumon, lequel était retenu aux parois thoraciques en plusieurs points par des fausses membranes organisées de date plus ou moins récente. Le lobe moyen et le lobe inférieur du poumon droit sont d'une coloration foncée, lourds et résistants. Quand on les divise par une section qui se prolonge dans toute leur étendue, on remarque que les parties centrales sont occupées par de nombreux noyaux d'apoplexie pulmonaire granuleuse, arrondis, circonscrits, se détachant vivement par leur coloration d'un violet foncé sur les parties environnantes dont la teinte est plus pâle; toutes les parties des deux lobes inférieurs, qui n'offrent pas ces altérations, présentent les caractères de l'hépatisation granuleuse grise la plus manifeste.

Le poumon gauche est sain dans toute son étendue.

Le *cœur* a un volume considérable. Il pèse 960 gr., avec les caillots et l'origine des artères. L'augmentation de volume paraît

appartenir exclusivement au ventricule gauche; le ventricule droit est relativement petit et comme relégué en arrière. L'oreillette droite est, proportion gardée, volumineuse. La pointe du cœur est extrêmement obtuse et comme aplatie suivant la direction du grand axe de l'organe.

Pas d'adhérences péricardiques. Quantité notable de liquide citrin dans le péricarde. A la surface du cœur, surtout sur le ventricule gauche, au voisinage de la pointe, on voit de nombreuses plaques blanches, d'une grande étendue et d'une date évidemment très ancienne.

Le ventricule gauche est ouvert avec précaution dans toute son étendue par une incision parallèle au sillon interventriculaire, la cavité paraît alors très vaste, et comme globuleuse; la plus grande partie de son étendue est occupée par une vaste tumeur ovoïde, lisse à l'extérieur, se terminant en haut par une extrémité obtuse, adhérant intimement par son tiers inférieur à la paroi du ventricule, surtout au niveau de la pointe du cœur. Cette tumeur est, partout ailleurs, libre dans la cavité du cœur, et en rapport avec des caillots sanguins de formation récente; elle est formée d'une enveloppe composée de couches fibrineuses concentriques, très minces (environ 2 millim.) dans certains points, très épaisses dans d'autres (4 millim.) et d'un contenu liquide, épais, opaque, d'un vert brun ayant l'aspect du pus. Ce liquide, dont la quantité est considérable, présente à l'examen microscopique la composition suivante : 1° détritus fibrineux amorphe ; 2° granulations moléculaires nombreuses ; 3° globules graisseux de volumes divers, très nombreux ; 4° globules blancs du sang ayant subi la dégénérescence graisseuse.

L'endocarde est blanc, opaque, épais, au niveau des adhérences avec le kyste et dans leur voisinage ; partout ailleurs il présente son aspect normal.

Les valvules aortiques et l'aorte sont complètement saines. Les valvules auriculo-ventriculaires sont d'un blanc laiteux, mais d'ailleurs bien conformées.

Les parois du ventricule gauche sont épaissies (2 cent.) surtout aux parties centrales et à la base. Le tissu musculaire y conserve

son aspect normal dans les deux tiers supérieurs de leur étendue. Mais dans le tiers inférieur, dans toutes ses parties qui concourent à former la pointe du cœur, la paroi qui conserve encore une grande épaisseur (1 cent. 1/2) ne présente plus du tout l'aspect musculaire; elle paraît constituée par un tissu fibrineux, résistant, nacré, composé de couches superposées. (La pointe du cœur déployée présente cette texture fibreuse dans une étendue de 9 cent. environ dans tous les sens.)

Lorsque la cavité du ventricule gauche a été débarrassée du kyste qu'elle renfermait, on remarque au voisinage du cœur, sur la paroi interventriculaire, dans le point de réunion de cette paroi avec la base des piliers postérieurs des valvules mitrales, un orifice arrondi ayant environ 2 centimètres de diamètre, et s'ouvrant dans une cavité régulièrement hémisphérique de 2 cent. 1/2 de profondeur environ. Les parois de cette cavité, ainsi que l'endocarde, au voisinage de son orifice, ont une consistance osseuse et résonnent comme du carton quand on les frappe.

Son fond se dirige dans la cavité du ventricule droit où il fait une saillie d'environ un centimètre. La face interne est recouverte de plaques calcaires; elle paraît, du moins en certains points, recouverte d'une membrane qui se continue insensiblement avec l'endocarde. Un caillot composé de lamelles fibrineuses stratifiées, et dépendant du kyste que nous avons vu remplir la plus grande partie du ventricule gauche, obturaient complètement cette petite cavité anévrismale.

Les autres parties du système vasculaire n'ont pas présenté d'altération notable.

III.

Végétations des valvules auriculo-ventriculaires gauches, avec hypertrophie du cœur et hydropisie ascite; ulcérations multiples de la muqueuse de l'estomac; tumeurs gélatineuses dans le foie, chez un chien âgé de douze ans [1].

Un chien de garde, mâtin, d'assez forte taille, et qui avait éprouvé la maladie dans les premières semaines de sa vie, s'était ensuite toujours bien porté, lorsqu'il y a quatre à cinq mois, il tomba tout à coup malade, cessa de manger régulièrement et maigrit d'une manière très prompte. Il était alors âgé de douze ans moins quelques mois. Sa maladie fut attribuée à ce qu'il avait mangé avec avidité des étoupes servant au pansement d'une plaie suppurante d'un cheval. Quoi qu'il en soit, ce fut quelques semaines après que la maladie éclata. Dès le début, outre l'amaigrissement et l'inappétence, il faut encore noter une soif que rien ne pouvait satisfaire, et à cette époque déjà les excréments, qui étaient toujours secs, farineux et d'une teinte grisâtre, devinrent habituellement noirs et semi-liquides. Peu à peu le train de derrière s'affaiblit considérablement et ne peut plus supporter l'animal, qui ne se déplace plus guère. La maigreur devient excessive ; mais le ventre reste volumineux et présente tous les signes de l'hydropisie ascite. Dans les dernières semaines de sa vie, l'animal refuse toute nourriture; il boit sans cesse avec avidité, rend des excréments liquides jaunâtres et teints de sang. La veille de sa mort, il éprouve quelques vomissements, et rend de nouveau

[1] *Comptes-rendus de la Société de Biologie*, 1851, p. 24.

des excréments colorés en rouge. On note que le cadavre n'éprouva pas de raideur.

Le *cerveau* et la *moelle épinière* ne présentent à l'autopsie aucune altération qui puisse expliquer la paralysie des membres postérieurs. Le cœur est très volumineux ; les parois du ventricule gauche surtout sont fortement épaissies. Le bord libre des valvules auriculo-ventriculaires gauches présente une série de végétations volumineuses, transparentes, très adhérentes aux valvules. Ces végétations ont toutes leur extrémité libre dirigée vers la cavité de l'oreillette. Ces végétations examinées au microscope par M. Lebert et M. Davaine, paraissent essentiellement composées de fibrine à l'état amorphe, contenant des granulations de caractère indéterminé, insolubles dans l'acide acétique. Pas de traces de vascularisation. Les valvules auriculo-ventriculaires droites présentent au niveau de leur bord libre un épaississement et quelques végétations analogues aux précédentes, mais bien moins importantes. Rien aux valvules sigmoïdes ; rien de notable non plus dans les autres points de l'endocarde ; les poumons étaient sains.

L'*abdomen* était distendu par une grande quantité de sérosité jaunâtre, transparente, sans flocons albumineux.

Les *intestins*, examinés dans toute leur étendue, ne présentaient aucune lésion, leur muqueuse était tapissée par un mucus d'un brun rouge très fétide. L'*estomac*, un peu revenu sur lui-même, présentait une coloration çà et là rouge brique, et, par place, d'un violet foncé ; on y voyait un nombre considérable d'*ulcérations* ovalaires, d'étendue variable, mais dont quelques-unes étaient aussi larges qu'une pièce de un franc. De ces ulcérations, les unes paraissaient en pleine activité et étaient entourées d'une auréole violacée ; d'autres semblaient en voie de réparation et ne présentaient plus à leur pourtour ou dans leur fond de vascularité anormale. Quelques-unes d'entre elles mettaient à découvert la tunique celluleuse ; d'autres, au contraire, n'avaient pas attaqué toute l'épaisseur de la membrane : c'étaient de simples exulcérations.

Le *foie* assez volumineux et un peu bosselé, était semé de noyaux blanchâtres, diaphanes, de consistance gélatineuse, dont quelques-uns atteignaient le volume d'une grosse noisette.

IV.

Note sur l'endocardite ulcéreuse aiguë à forme typhoïde à propos d'un cas d'affection ulcéreuse de la valvule tricuspide avec état typhoïde et formation d'abcès multiples dans les deux poumons [1].

Une forme de l'*endocardite ulcéreuse* aiguë est remarquable en ce qu'elle s'accompagne d'un ensemble de symptômes rappelant ceux qu'on observe dans les fièvres typhoïdes ou dans l'affection purulente et qui semblent devoir être rattachés à une septicémie profonde. Cette forme par excellence grave de l'endocardite [2] a été surtout étudiée à l'étranger, en particulier par MM Virchow [3], Rokitansky [4], S. Kirkes [5], O. Beckmann [6]; tout récemment dans deux traités classiques sur les maladies du cœur, MM. Bamberger [7] et Friedreich [8] se sont appliqués à résumer les principaux traits de son histoire.

[1] *Mém. de la Soc. de biologie*, 1861, p. 205. — En collaboration avec M. Vulpian

[2] Cette forme paraît correspondre à l'*endocardite gangréneuse* de M. Bouillaud. (Voir *Traité des maladies du cœur*, t. II, p. 29-87).

[3] Virchow. — *Ueber Capillüre (Archiv. für path. Anatom.*, Bd. 9e, Hft. 2. 1856, p. 307 — *Gesamm. Abhandlungen*, 1856. S 711. — *Monatschrift für Geburtskunde*, 11. Bd S 409, 1858.

[4] Rokitansky — *Pathol. Anatom.*, — Wien 1856, t. II, p. 273 ; t. I, p. 332, 380

[5] S. Kirkes — *Edinb. medical and surgical Journal*, t. XVIII, p. 419, 1853. et *Archives d. med.*, 1854, t. I p. 305.

[6] O. Beckmann. — *Virchow's Archiv*, 12 Bd. 1 heft. 1857, p. 59. — *Idem*, 20 Bd. 3, 4 hft 1861, p. 217.

[7] Bamberger. — *Lehrbuch der Krankh. der Herzens.* Wien., 1857, p. 164, 165.

[8] Friedreich — *Die Krankh der Herzens in Virchow's handbuch*, 5 Bd. 2 Abth 2 haelfte, p. 324, 328, 1861

C'est là, néanmoins, un sujet encore incomplètement exploré et qui n'a pas attiré l'attention qu'il mérite, en raison de son importance clinique ; aussi croyons-nous utile de faire connaître une observation que nous avons recueillie récemment et qui se rapporte évidemment à cet ordre de faits, du moins par les points essentiels.

Les ulcérations, dans les faits dont il s'agit, se rencontrent à peu près toujours dans les cavités gauches ; elles siègent le plus habituellement sur les valvules. Elles sont le résultat d'une fonte, d'une désagrégation rapide de la membrane interne du cœur, et voici comment, d'après les recherches les plus récentes[1], s'accomplit ce travail morbide : les éléments constitutifs de l'endocarde, cellules plasmatiques et tissu intermédiaire, paraissent d'abord, dans une étendue variable, infiltrées d'un produit d'exsudation ; ils se distendent et se tuméfient, puis ils se ramollissent, se dissocient et se résolvent enfin en un détritus de consistance pultacée qui, sous le microscope, paraît opaque, finement grenu, résiste à peu près absolument à l'action des réactifs énergiques, acides minéraux où solutions alcalines concentrées, et présente conséquemment des caractères microchimiques importants. Cette sorte de destruction moléculaire réduit, en définitive, le tissu affecté en parcelles ténues, qui se détachent successivement et sont entraînées par le courant sanguin. Il se produit ainsi des pertes de substance dont le siège, la forme, l'étendue, tant en largeur qu'en profondeur, varient et, par suite, des altérations organiques, des lésions de canalisation plus ou moins graves et presque toujours irréparables. Tantôt, en effet, si l'ulcération est périphérique, les valvules se détachent par leurs bords adhérents et deviennent flottantes, ou elles se raccourcissent par l'effet de l'érosion qu'a subie leur bord libre ;

[1] Virchow. — *Loc. cit.*, et *Cellular Pathologie*. Berlin, 185[9], p. 186. — O. Beckermann, *loc. cit.* — Friedreich, *loc. cit.*

tantôt, si l'ulcération est au contraire centrale, elles se perforent ou seulement s'amincissent, et, dans ce dernier cas, elles peuvent devenir le point de départ de ces productions morbides, singulières, que Thurnans [1], Ecker [2] et Rokitansky [3] ont étudiées sous le nom d'*anévrismes des valvules*. Les parties de l'endocarde ulcérées par le mécanisme qui vient d'être indiqué peuvent, d'ailleurs, se revêtir de concrétions et de végétations fibrineuses. Ce travail aigu d'ulcération peut être primitif ou, au contraire, se développer sur des valvules qui préalablement étaient déjà le siège d'affections subaiguës ou chroniques.

Avec ces altérations cardiaques, ainsi que cela peut avoir lieu d'ailleurs dans toutes les formes de l'endocardite ulcéreuse, coexistent habituellement des foyers morbides, disséminés dans divers points de l'organisme [4]. Ce sont le plus communément des infractus de la rate, des reins, du foie, rarement de véritables abcès ; certaines formes de ramollissement cérébral et certaines ophthalmies à évolution rapide [5]; des gangrènes circonscrites ou diffuses; des plaques ecchymotiques enfin, occupant l'épaisseur de la peau, des membranes séreuses et muqueuses, où siégeant même dans la

que plusieurs fois, dans les cas qui nous occupent, on a remarqué, au centre des infractus ou des plaques ecchymotiques, des artérioles distendues et oblitérées par des amas d'une matière amorphe, finement grenue, opaque, résistant à l'action des réactifs et, par conséquent, en tout semblable au détritus provenant des ramollissements aigus de l'endocarde [1].

Mais ce qui distingue plus particulièrement l'*endocardite ulcéreuse à forme typhoïde*, c'est précisément l'ensemble de symptômes graves qui se manifestent pendant le cours de l'affection, dans le temps même où s'opère la destruction de la membrane interne du cœur. A ce nouveau point de vue, il y a lieu d'établir, dès à présent, deux catégories de faits. Dans la première rentrent les cas, et ce sont vraisemblablement les plus nombreux, où prédominent les symptômes ataxo-adynamiques; la prostration des forces est extrême, la température très élevée; il y a des frissons erratiques, de la somnolence, du subdélirium ou un délire intense; la langue est sèche; la rate peut être volumineuse. Parfois, les signes d'un catarrhe bronchique se manifestent et il y a du météorisme et de la diarrhée. Enfin, il se développe quelquefois sur diverses parties du corps des taches ecchymotiques et des sudamina. La maladie présente une marche continue et reproduit, souvent à s'y méprendre, le tableau de la dothiénentérie ou mieux du typhus exanthématique [2]. Les cas de la seconde catégorie rappellent plutôt l'infection purulente: des frissons violents, revenant par accès, s'y surajoutent, en effet, aux symptômes ataxo-adynamiques [3]. On a vu plusieurs fois dans les cas de l'une ou de l'autre catégorie survenir un ictère plus ou moins prononcé [4]

[1] Virchow, O. Beckmann, *loc. cit.*
[2] Virchow, S. Kirkes, Bamberger, Friedreich, *loc. cit.*
[3] *Ibidem.*
[4] M. le Dr Lancereaux a communiqué à la *Société de biologie* un fait de ce genre, peu de temps après la présentation du cas qui fait l'objet de ce

et il est à peine douteux que quelques faits qui ont été rattachés à l'ictère grave appartiennent en réalité à l'endocardite ulcéreuse aiguë. Faut-il admettre que tous les symptômes, dont il vient d'être question, dérivent d'une intoxication déterminée par la présence dans le sang d'un poison morbide spécial qui se formerait incessamment à la surface des parties affectées de l'endocarde, aux dépens des produits de la métamorphose régressive que subit cette membrane ? Cette hypothèse a été invoquée à peu près par tous les auteurs qui se sont occupés du sujet. Nous ne feront que la mentionner tout en reconnaissant qu'elle compte en sa faveur un bon nombre de probabilités. Il est, entre autres, un fait d'observation d'un grand poids dans la question, c'est que le syndrôme typhoïde n'est ici qu'un phénomène de seconde date. Toujours il est de quelques jours précédé par l'affection de l'endocarde qui seule peut en expliquer le développement et à laquelle conséquemment il paraît se rattacher à titre d'affection secondaire.

Les *symptômes locaux* sont ceux de l'endocardite valvulaire aiguë, avec cette différence que le processus morbide accomplissant dans un espace de temps généralement plus court son œuvre de destruction, une observation attentive et souvent répétée peut parfois en suivre les progrès pour ainsi dire jour par jour. C'est ce qui a eu lieu dans l'observation qui fait l'objet principal de cette note ; dans un cas du même genre, observé par l'un de nous, il y a deux ans, à la Pitié, chez une femme parvenue au huitième mois de la grossesse, les signes d'une insuffisance aortique des plus prononcées se sont progressivement développés dans l'espace de huit jours à peine.

travail. — L'observation X de Frerichs (*Klinik der Leberkrankheiten*, Bd I, 1858, p. 17), et peut-être l'observation IX de Budd (*On Diseases of the Liver*, 2e édit, London, 1852, p. 255) doivent être rapprochées du cas de M. Lancereaux.

Pour achever cette courte esquisse d'une histoire de l'endocardite ulcéreuse typhoïde, il nous reste à faire remarquer que cette affection paraît se développer surtout chez des sujets débilités, principalement pendant l'état puerpéral [1], qu'elle a plusieurs fois été rencontrée dans le cours du rhumatisme articulaire aigu, survenant chez des individus cachectiques [2]; que quelquefois, enfin, elle paraît s'être établie d'emblée, sans avoir été précédée par aucun état morbide appréciable.

A mesure qu'on apprendra à les mieux connaître, les faits de ce genre se multiplieront inévitablement dans la clinique. On verra par notre observation qu'ils peuvent dès à présent, au moins dans certaines circonstances favorables, être diagnostiqués avec quelque précision.

Cette observation diffère d'ailleurs à plusieurs égards de la plupart de celles qui ont été produites jusqu'ici. L'ulcération siégeait dans le cœur droit sur la valvule tricuspide. Les infractus viscéraux, ceux de la rate et des reins, entre autres, n'existaient point; ils étaient, si l'on peut ainsi dire, représentés par des foyers multiples d'inflammation suppurée, disséminés dans les deux poumons. Quelques autres particularités se sont montrées encore, que nous ferons connaître chemin faisant.

Observation. — *Affection ulcéreuse de la valvule tricuspide.* —

[1] L'endocardite aiguë survient assez fréquemment pendant le cours de la grossesse ou dans l'état puerpéral proprement dit où elle revêt parfois la forme ulcéreuse. Voir sur ce sujet : Virchow, *Verkandl. der Gesell. für Geburtskunde*, t. II, 1858, p. 409, et *Gesamm. Abhandl.*, s. 711. — Bamberger, Friedreich, *loc. cit.* — Simpson, *Obstetric Memoirs*, t. II, p. 67, 70. — Lotz, *De l'état puerpuéral considéré comme cause d'endocardite* (*Bulletin de l'Acad. de Méd.* et *Union Méd.*, 14 mai 1857). — Westphal, *Endocarditis ulcerosa in puerpuerium* (*Virchow's Archiv*, 20 Bd., 5 et 6 heft., p. 542, 1861).

[2] Un fait présenté par l'un de nous à la *Société de biologie* en 1851 est un bel exemple de ce genre, bien qu'il n'ait pas reçu, à cette époque, l'interprétation que nous en donnons aujourd'hui. (Voir *Comptes rendus de la Société de Biologie*, t. III, p. 180 et, dans ce volume, p. 363).

État typhoïde. — Mort treize jours après le début de la maladie. — Abcès multiples des poumons [1].

Le nommé V. Alphonse, âgé de 27 ans, plombier, entre à l'Hôtel-Dieu, salle Sainte-Jeanne, n° 5, le 4 novembre 1861. De constitution assez vigoureuse, cet homme assure n'avoir jamais été atteint d'aucune maladie, et avoir joui constamment d'une santé parfaite jusqu'au 30 octobre 1861. Ce jour-là, après s'être fatigué d'une façon excessive en soignant sa femme qui était gravement malade, il fut pris d'un frisson très fort, de céphalalgie et de vives douleurs lombaires. Un médecin prescrivit un purgatif, puis un vomitif, et fit appliquer un emplâtre sur la région du foie qui était devenue alors le siège d'une douleur intense. Ces moyens ne produisirent aucun soulagement, et le malade se décida à entrer à l'hôpital. Le 5 novembre, à la visite du matin, on examina le malade avec soin, mais on ne prit pas une note détaillée sur son état. On constata toutes les apparences d'une affection typhoïde au début : il y avait de la fièvre ; facies abattu, langue chargée d'un enduit jaunâtre, céphalalgie, toux légère. Pas d'épistaxis. Le ventre est développé et douloureux à la pression : il n'y a pas de diarrhée. Il y a à la région cardiaque un bruit de souffle ayant son maximum vers la base du cœur et au premier temps ; ce bruit de souffle est assez fort. L'urine est très

laire au-dessous de la dernière fausse côte du côté gauche.

La langue est sèche et fendillée, la bouche pâteuse ; soif continuelle, inappétence. Vomissements qui suivent toute espèce d'ingestion.

Le pouls est plein et fréquent (128 pulsations). Il existe un bruit de souffle à la région moyenne du cœur, perçu entre les deux bruits normaux. Dyspnée. Râle sous-crépitant fin à la base des deux poumons. Râle sibilant en avant ; sonorité à peu près normale.

Impossibilité d'uriner: le malade a essayé cinq ou six fois pendant la nuit sans y réussir. On le sonde, l'urine ne contient pas d'albumine.

Le 8. Le malade a dormi un peu pendant la nuit, et n'a pas eu de délire. Ce matin, sueur sur toute la surface cutanée. Expression très prononcée de stupeur. Narines pulvérulentes. Pupille du côté gauche resserrée; celle du côté droit présente une atrésie ancienne provenant d'une maladie impossible à déterminer d'après les renseignements du malade.

Céphalalgie vague; un peu d'étourdissement dans l'attitude assise. Le malade ne se rappelle pas s'il a uriné, s'il a été à la garde-robe et il paraît cependant qu'il a uriné et qu'hier il a eu une selle diarrhéique; aucune douleur dans les membres, les veines sous-cutanées des membres supérieurs sont très développées.

Pouls fréquent (128 pulsations), fort et un peu bondissant. Pas de sensation de palpitations ni d'étouffement. Impulsion cardiaque non exagérée. Bruit de souffle très distinct, un peu rude, au second temps, et bruit de souffle plus léger au premier temps. Le maximum de ces bruits est plutôt à la base. Au moment de l'inspiration, il y a comme une modification des bruits du cœur, une sorte de frottement confus.

La respiration est plus fréquente qu'à l'état normal. Mêmes résultats de la percussion et de l'auscultation que ceux qui ont été constatés hier.

Langue sèche et présentant des plis très accentués. Soif très vive. Ventre un peu moins ballonné. La tache lenticulaire obser-

exprime la stupeur. Il y a une sécrétion abondante de mucus par les conjonctives, surtout du côté gauche.

La peau est chaude et humectée de sueur. Les veines sous-cutanées des membres supérieurs et inférieurs et de l'abdomen, ainsi que celles du cou, sont très développées. Pouls (124 pulsations) plus faible qu'hier. La matité précordiale dépasse à peine le milieu du sternum, et ne remonte pas plus haut que le bord inférieur de la troisième côte. Au niveau du milieu du cœur, on entend bien le bruit double de souffle, le second plus fort que le premier, plus rude et assez brusque. A la base du cœur, les souffles tendent à disparaître, et l'on perçoit nettement le deuxième bruit normal du cœur. Au cou, bruit de souffle artériel diastolique. Pouls veineux très accusé dans les veines jugulaires interne et externe.

Un peu de dyspnée; toux plus fréquente que les jours précédents. Le malade se plaint d'une grande douleur dans les lombes lorsqu'on le fait asseoir. Râles sous-crépitants et vibrants dans toute l'étendue des poumons en arrière, sans souffle et sans matité. Les battements du cœur produisent de temps en temps au moment de l'inspiration et au niveau de sa base, en comprimant le poumon, un bruit analogue à un râle sous-crépitant obscur.

Langue très sèche et profondément sillonnée. Soif très vive. Pas de vomissements. Ventre fortement ballonné; pas de taches roseces lenticulaires. Il n'y a pas de douleurs dans l'abdomen et la palpation n'en détermine pas. Pas de douleurs, pas de gonflement des jointures.

L'urine retirée en grande abondance par le cathétérisme n'est pas trouble. Il n'y a pas d'albumine, il ne se produit pas de teinte verte, ni de teinte bleue par l'action de l'acide azotique; il y a au bout de quelques instants, à la partie supérieure de l'urine, un léger trouble dû à la mise en liberté d'une certaine quantité d'acide urique. — Le sang retiré par les ventouses s'est coagulé, mais les caillots sont larges et mous, et il y a peu de sérum de séparé. — Six ventouses scarifiées sur la région du cœur, lavement émollient, sinapismes, bouillon.

12 *novembre*. — Le malade a eu encore hier plusieurs garde-robes liquides. Il a déliré pendant toute la première moitié de la nuit, et ce matin il a le facies très abattu, sa tête est un peu renversée en arrière; il est évidemment très affaibli. Ses réponses sont lentes, mais très nettement articulées; il dit qu'il se trouve très bien. Pouls faible, l'auscultation donne les mêmes résultats qu'hier; les bruits de souffle sont un peu moins distincts et ils ne s'entendent pas clairement à chaque battement du cœur; c'est surtout quand le malade retient sa respiration qu'au bout de deux ou trois battements les bruits de souffle redeviennent bien nets, surtout le souffle du second temps. Râles humides dans toute l'étendue de la poitrine, sans souffle, ni matité. Il y a encore des douleurs lombaires, le ventre est ballonné. Les veines sous-cutanées sont toujours très développées. Pas d'albumine dans l'urine retirée par le cathétérisme (pas de contractions vésicales); pas de teinte bleue par l'acide azotique. Le sang retiré par les ventouses a les mêmes caractères que celui d'hier. — Sinapismes; lavement émollient. Potion diacodée additionnée d'extrait de quinquina (4 grammes).

La *mort* a lieu le 12 novembre, à 7 heures du soir, et n'est pas précédée de convulsions. Le malade a conservé sa connaissance presque jusqu'aux derniers moments.

Examen nécroscopique fait le 14 novembre, à dix heures du matin.

Cavité crânienne. — Toutes les parties de l'encéphale sont entièrement saines. Il n'y a pas d'injection des membranes, pas de granulations tuberculeuses.

Cavité abdominale. — Les *reins* sont sains, non congestionnés. La *rate* est augmentée de volume; elle a environ la moitié de plus que son volume normal; le tissu est un peu ramolli, mais non diffluent. Le *foie* est volumineux, peu congestionné, sans altération appréciable; la vésicule biliaire et le conduit cholédoque contiennent beaucoup de bile. Les *intestins* sont gonflés par une accumulation considérable de gaz. L'*intestin grêle* renferme une grande quantité de matière très liquide, trouble, comme boueuse,

d'une teinte grise tirant un peu sur le vert. Il y a dans toute la longueur de l'intestin grêle, mais surtout dans l'iléon, des rougeurs constituées par une injection arborisée très fine de la membrane muqueuse, rougeurs disséminées, mais cependant assez rapprochées et s'étendant ainsi à une grande partie de la surface interne de l'intestin. *Les plaques de Peyer et les follicules isolés sont dans un état tout à fait normal.* — L'*estomac* n'a pas été examiné.

Cavité thoracique. — *Cœur.* Le péricarde ne contient qu'une petite quantité de liquide; il n'y a de pseudo-membranes, ni sur son feuillet pariétal, ni sur son feuillet viscéral. Sur la partie antérieure du ventricule gauche, près du sillon auriculo-ventriculaire, existe une plaque blanchâtre, d'aspect fibreux et d'origine évidemment ancienne. Le cœur est un peu augmenté de volume. On coupe la pointe des deux ventricules, et en versant de l'eau dans l'aorte et dans l'artère pulmonaire, on constate que les valvules sigmoïdes et les valvules semi-lunaires sont suffisantes. On achève d'ouvrir les ventricules pour examiner l'état de ces valvules et des orifices auriculo-ventriculaires. Il y a des caillots fibrineux récents dans les deux ventricules.

Côté gauche du cœur. — Endocarde sain; valvule mitrale saine, cependant un peu épaissie au point d'implantation des tendons valvulaires. Les valvules sigmoïdes ont leur épaisseur normale. Sur deux de ces valvules, le bord est un peu détaché à l'un des points d'adhérence à la paroi artérielle; mais, comme on l'a déjà dit, les valvules étaient suffisantes malgré cela. Un peu d'épaississement de la paroi aortique, en dedans et auprès de l'origine de ce vaisseau : cet épaississement est dû probablement à une multiplication des éléments situés au-dessous de la membrane interne; il n'y a pas d'altération athéromateuse.

Côte droit du cœur. — L'endocarde du ventricule et de l'oreillette est sain. Valvules de l'artère pulmonaire normales. La valve antérieure de la valvule tricuspide est saine dans sa moitié externe; mais sa moitié interne est épaissie, opaque et percée d'une ouverture assez irrégulièrement arrondie d'un demi-centimètre de diamètre sur les bords de laquelle se trouvent de petites végétations fibineuses. Cette ouverture est située à trois ou quatre

millimètres du bord libre, et la partie de la valvule qui sépare l'ouverture de ce bord est très notablement ramollie. Outre les petites végétations fibrineuses, grisâtres, d'aspect granuleux qui viennent d'être signalées, il y a une autre végétation ayant les mêmes apparences, mais plus volumineuse, tenant au bord supérieur de l'ouverture par un petit pédicule également fibrineux, très mobile, et qui peut, en s'abaissant, boucher complètement l'orifice anormal. Cette végétation est implantée sur la face ventriculaire du repli valvulaire. La face ventriculaire de ce repli est d'ailleurs relativement peu malade si on la compare à la face auriculaire: celle-ci est extrêmement inégale dans sa moitié interne, et hérissée de petits mamelons gris blanchâtre, assez faciles à détacher qui paraissent constitués surtout par des dépôts de fibrine, et probablement aussi par le tissu valvulaire commençant à se désagréger. Au niveau du bord adhérent de la valvule et du côté auriculaire, au-dessus de la partie si altérée, on aperçoit deux petites taches rouges constituées par des vaisseaux injectés. Dans aucun autre point du repli valvulaire on ne voit d'injection vasculaire. Les autres replis de la valvule triscupide sont à peu près sains.

Dans le ventricule gauche, au-dessous du bord adhérent de la valvule sigmoïde interne, on voit sur la paroi interventriculaire une ouverture à bords mousses et formés par l'endocarde, qui est sain en ce point, comme sur le reste de l'étendue de la cavité ventriculaire. Cette ouverture admet presque l'extrémité du petit doigt; elle a la forme d'une boutonnière à moitié béante; c'est l'orifice d'un canal qui va déboucher par une ouverture très nette aussi, mais moins grande, dans le ventricule droit. Cette dernière ouverture située dans l'angle rentrant situé entre la valve antéro-externe (la valve altérée) de la valvule tricuspide et la valvule interne; elle n'a pas plus de trois millimètres de diamètre. La communication interventriculaire ainsi établie est évidemment très ancienne, congéniale suivant toutes probabilités.

On a examiné à l'aide du microscope la structure de la végétation pédiculée gris-jaunâtre, nuancée de rouge sombre dans une assez grande étendue et qui est implantée sur le bord de l'orifice

ulcéreux de la valvule tricuspide. Cette végétation est constituée par de la fibrine à l'état fibrillaire, au milieu de laquelle on trouve quelques globules sanguins rouges, mais très peu de leucocytes. Quant aux parties malades de la valvule, elles contiennent un dépôt fibrineux fibrillaire, avec quelques rares noyaux oblongs et des éléments fusiformes plus rares encore. Dans la substance fibrineuse se trouvent des granulations graisseuses très nombreuses et très fines: on y reconnaît aussi quelques rares corps granuleux. Il n'y a ni globules purulents à noyaux, ni globules pyoïdes. On a examiné aussi le sang contenu dans le ventricule droit, et surtout celui d'un caillot adhérent à l'une des petites végétations fibrineuses de la face ventriculaire de la valve altérée; il n'y avait que de bien rares leucocytes, dont le nombre ne dépassait pas certainement ce qu'on trouve en général dans les caillots récents.

Poumons. — Les poumons sont adhérents dans toute leur partie inférieure, surtout en arrière, et l'on éprouve une assez grande difficulté pour les retirer de la cavité thoracique. Au-dessus des parties si fortement adhérentes, à la face postérieure des poumons, on trouve des plaques pseudo-membraneuses peu épaisses que l'on peut détacher par lambeaux assez larges et qui sont d'origine assez récente. Crépitants dans toute leur partie supérieure,

teinte gris-jaunâtre, et l'on y trouve de très nombreux globules purulents et pyoïdes, ainsi que d'assez nombreuses cellules à plusieurs noyaux. Il y a aussi quelques éléments fibro-plastiques et des cellules épithéliales du poumon chargées de granulations graisseuses. Soit à la surface des poumons, soit dans leur profondeur, on observe des ecchymoses de forme irrégulière, figurant, dans certains points, de petits foyers apoplectiques. Il n'y a pas un seul tubercule. Dans un très grand nombre de points, on remarque des canaux pleins d'une matière blanc-jaunâtre et qui apparaissent en saillie sur les coupes, lorsqu'ils effleurent la surface de section. Ces canaux sont ramifiés et nous ont semblé appartenir au système de l'artère pulmonaire. La matière qui les emplit et les distend est sous forme d'un cylindre plein, ramifié si le canal est ramifié, constitué par une matière blanc-jaunâtre assez consistante et formée de fibrine contenant d'innombrables globules de pus. Ces cylindres fibrino-purulents sont environnés d'une très petite quantité de liquide purulent. On n'a pas pu découvrir, au milieu de la matière qui constitue ces cylindres, des fragments de fibrine pouvant avoir été détachés des végétations fibrineuses de la valvule tricuspide.

Il s'agit en résumé, dans cette observation, d'un homme jeune, vigoureux, d'une excellente santé habituelle [1] et qui, à la suite de fatigues excessives, pendant une grave maladie de sa femme (fièvre typhoïde) est pris de frisson, de courbature et d'une céphalalgie intense. On le voit pour la première fois cinq jours après le début de sa maladie : la prostration, la céphalalgie, le météorisme abdominal sont des symptômes qui paraissent prédominants; ils semblent indiquer une fièvre typhoïde commençante. Toutefois, on est surpris de trouver un bruit de souffle cardiaque plus rude qu'il ne l'est d'ordinaire dans ces circonstances.

Les deux ou trois jours suivants, outre les phénomènes déjà

[1] Le malade a affirmé, à plusieurs reprises, qu'il n'avait jamais eu d'affection des jointures.

indiqués, on constate de la stupeur ; la muqueuse linguale devient de plus en plus sèche ; on trouve sur la peau de l'abdomen une tache assez analogue aux taches rosées lenticulaires, il y a de la bronchite ; mais en même temps les signes d'une affection cardiaque se dessinent de plus en plus. Il y a un double bruit de souffle dont le maximum est au niveau du milieu du cœur ; le souffle du second temps est surtout très marqué. Il y a une constipation opiniâtre. On commence à soupçonner qu'il ne s'agit pas d'une véritable fièvre typhoïde, et, enfin, le quatrième jour après l'entrée du malade, se fondant sur la connaissance de faits analogues, on songe à la possibilité d'une affection ulcéreuse de l'endocarde à forme typhoïde. Pendant les derniers jours de la maladie, l'affaiblissement fait des progrès, il y a de l'agitation et du délire pendant la nuit, mais les phénomènes de l'affection cardiaque deviennent de plus en plus marqués et l'on n'hésite pas à maintenir le diagnostic que l'on avait d'abord formulé avec une assez grande réserve. Le malade meurt treize jours après le début.

A l'autopsie, on constate l'intégrité parfaite des plaques de

rable de petits noyaux pneumoniques, renfermant pour la plupart des abcès déjà formés depuis quelque temps, quelques ecchymoses interstitielles indiquant probablement la phase initiale du développement de nouveaux abcès, et de concrétions fibrino-purulentes siégeant dans plusieurs ramuscules de l'artère pulmonaire.

Les résultats de la nécroscopie ont donc confirmé le diagnostic qui avait été posé.

L'apparition de symptômes d'affection cardiaque, chez un homme qui, jusque là, n'avait eu aucun trouble du côté de l'organe central de la circulation, un état typhoïde concomittant très accusé, la constipation opiniâtre, et une aggravation rapide et progressive de la maladie, sans que l'intensité des phénomènes adynamiques et ataxiques répondit à cette aggravation, telles sont les circonstances qui avaient surtout servi de bases au diagnostic. La fréquence bien plus grande des altérations dans le cœur gauche avait d'abord fait penser que l'affection avait pour siège soit l'appareil mitral, soit les valvules aortiques; cependant, en considérant que le bruit de souffle le plus intense, celui du second temps, ne se propageait pas sur le trajet de l'aorte, et que, même à ce niveau, on entendait le second bruit normal du cœur, et en observant chaque jour le gonflement permanent du système veineux sous-cutané des membres, du tronc et du cou, on avait pensé qu'il était bien possible que la lésion siégeât dans les valvules du cœur droit; cette hypothèse ne fut du reste émise qu'avec les plus grandes réserves. On a vu qu'elle était l'expression de la vérité.

Les signes fournis par l'auscultation étaient très remarquables. Nous venons de rappeler qu'il y avait un double bruit de souffle, que le souffle du second temps était le plus intense, que ces bruits avaient leur maximum au niveau de la région

moyenne du cœur, et enfin que le souffle du second temps ne se percevait plus sur le trajet de l'aorte. Sur le trajet de l'aorte, dans les artères du cou, on n'entendait plus qu'un bruit de souffle coïncidant avec le premier bruit normal, mais beaucoup plus faible que le bruit entendu au niveau du cœur à ce même premier temps. Ce bruit diastolique vasculaire était sans aucun doute un bruit anémique. Pour l'explication du double bruit du souffle cardiaque, il est difficile de savoir s'il ne faut pas faire intervenir, pour une certaine part, le passage du sang d'un ventricule dans l'autre au travers du canal congénial de communication interventriculaire. Mais il paraît certain que la perforation d'une des valves de la valvule tricuspide devait être la principale cause du bruit anormal. Il ne faut pas oublier, en effet, que ce double bruit s'affaiblissait ou s'accroissait par moments, que quelquefois même il était à peu près imperceptible, ce dont on se rend un compte assez facile en songeant au petit polype fibrineux implanté sur le bord de la perforation valvulaire et qui devait, de temps à autre, obturer plus ou moins complétement l'ouverture anormale. On a cru constamment, lorsqu'on auscultait le malade, que le premier bruit de souffle coïncidait avec le premier bruit normal. Il est

début de la maladie. Il est probable qu'il s'était fait déjà pendant un certain temps avant le frisson initial un sourd travail morbide dans le repli valvulaire qui allait se perforer. Ce premier travail ne se sera pas accompagné de phénomènes assez intenses pour attirer l'attention du malade. C'est, sans doute, au moment où les premiers débris de la valvule se sont détachés qu'auront éclaté les troubles morbides.

Les parcelles du tissu valvulaire ramolli et des petites concrétions fibrineuses qui s'étaient probablement formées déjà à ce moment sur les points altérés de la valvule ont été entraînées par le courant sanguin vers les poumons, et peut-être les plus fines de ces parcelles auront-elles pu traverser le système circulatoire pulmonaire et passer dans la circulation générale mêlées au sang artériel; ces particules, en vertu de leurs qualités septiques, auront déterminé les symptômes d'intoxication. Mais les débris moins ténus se sont arrêtés dans plusieurs ramuscules de l'artère pulmonaire où on les a retrouvés, lors de la nécroscopie, sous forme de cylindres fibrino-purulents. Agissant à la manière de corps irritants, ces *embolies capillaires* ont été très vraisemblablement l'origine des petits foyers de pneumonie suppurée qui occupaient les deux poumons. C'est du moins là le mode de production de ces abcès qui nous paraît le plus probable. Malgré l'incontestable analogie qu'ils ont, sous plusieurs rapports, avec les abcès dits métastatiques, nous ne croyons pas qu'ils aient été le produit de l'infection purulente, ce terme étant pris dans son acception rigoureuse. A l'appui de cette opinion, nous ferons remarquer que les poumons étaient, dans notre cas, les seuls organes qui continssent des abcès, qu'il n'y avait nulle part, chez notre sujet, de traces d'une phlébite suppurée, que les parties malades de la valvule tricuspide ne renfermaient ni globules purulents ou noyaux, ni globules pyoïdes, qu'enfin les symptômes généraux n'ont pas été ceux qu'on rencontre d'ha-

bitude dans l'infection purulente proprement dite, puisqu'il n'y a eu qu'un seul frisson, lequel a marqué le début de l'affection.

On sait, par un intéressant travail de notre collègue M. Leudet [1], que les abcès des parois de l'aorte peuvent, lorsqu'ils s'ouvrent dans la cavité du vaisseau, devenir le point de départ d'une véritable infection purulente. Des foyers purulents se forment aussi quelquefois dans l'épaisseur des valvules du cœur [2]. Ils pourront, suivant toute probabilité dans certaines circonstances, produire la même infection. Ces faits-là devront être, en pathologie, distingués de ceux qui nous occupent spécialement ici, bien qu'au point de vue pratique ils aboutissent à peu près aux mêmes conséquences.

Afin de prévenir une critique, qui pourrait nous être adressée, nous déclarons en terminant attacher peu d'importance à la dénomination d'endocardite ulcéreuse, dont nous avons fait un si fréquent usage dans la présente note. Tant qu'on ne sera pas définitivement fixé sur les caractères et sur les limites de ce qu'on doit entendre par inflammation, il conviendra peut-être, nous le reconnaissons volontiers, de s'en tenir, pour les

V.

Sur la mort subite et la mort rapide, à la suite de l'obturation de l'artère pulmonaire, par des caillots sanguins, dans les cas de phlébite oblitérante en général[1].

L'oblitération plus ou moins complète de l'artère pulmonaire par des concrétions sanguines a été depuis longtemps signalée parmi les causes de mort subite[2]; ce serait même là, dans l'espèce, une cause assez commune, à en juger par le nombre des observations où une semblable altération a pu être invoquée pour expliquer la terminaison soudaine et presque toujours imprévue. Ces observations, ainsi qu'on peut s'en convaincre par une étude un peu attentive, n'appartiennent pas toutes à une même catégorie : toutes, il est vrai, possèdent des caractères communs, à savoir, l'existence de caillots sanguins dans les troncs principaux de l'artère pulmonaire, et la mort subite ou plus ou moins rapide, et accompagnée de symptômes particuliers, qui en est la conséquence. Mais il est aisé de reconnaître que la formation des caillots a lieu dans ces cas divers sous l'influence de causes pathologiques très variées. Tantôt, en effet, elle est la conséquence d'une altération, plus ou moins prononcée, des parois vasculaires qu'on trouve, à l'autopsie, épaissies, rugueuses, athéromateuses, souvent en

[1] En collaboration avec M. Ball.
[2] Aran. — *Des morts subites*, thèse de concours. Paris, 1853, p. 23.

partie détruites ; ou encore elle dépend d'un rétrécissement du vaisseau que comprime une tumeur, un noyau d'induration pulmonaire, etc. D'autres fois, au contraire, les tuniques artérielles sont tout à fait exemptes d'altération ou ne présentent que des altérations légères, évidemment de seconde date, et le caillot qu'elles renferment les distend, sans y adhérer, ou tout au moins, il n'y adhère que faiblement. C'est dans cette deuxième catégorie que doit rentrer l'observation qui fait l'objet principal de ce travail.

Dans l'impossibilité où l'on est, pour les cas de cette espèce, de rattacher la formation du caillot à l'artérite ou à toute autre altération des solides, c'est le sang lui-même qu'on a surtout incriminé. Quelques auteurs [1], ayant remarqué que l'obturation de l'artère pulmonaire se rencontre assez fréquemment chez des sujets atteints d'affections rénales [2], ont supposé que la rétention des matériaux de l'urine, et en particulier de l'urée, aura bien pu agir sur le sang, à la manière des ferments, pour en déterminer la coagulation ; mais c'est là une hypothèse tout à fait gratuite. D'autres [3] ont fait observer avec raison que la coagulation spontanée du sang dans les vaisseaux

la crase particulière du sang des cachectiques peut expliquer quelquefois la formation des caillots, dans les veines situées loin du centre circulatoire, il nous paraît bien difficile de l'invoquer, du moins à titre de cause principale, lorsqu'il s'agit d'un vaisseau comme l'artère pulmonaire, situé très près du cœur et soumis, en outre, à l'influence immédiate des mouvements respiratoires.

On doit à M. le professeur Virchow[1] d'avoir fait remarquer que, chez la plupart des sujets où la coagulation du sang dans l'artère pulmonaire ne dépend pas d'une lésion du parenchyme du poumon ou des parois vasculaires, on découvre, outre le coagulum artériel, un ou plusieurs caillots de date plus ou moins ancienne, siégeant dans quelque partie du système veineux, le système de la veine porte étant, comme de juste, mis hors de cause. Or, dans tous ces cas, suivant M. Virchow, l'obstruction de l'artère pulmonaire serait une conséquence de l'oblitération veineuse ; elle serait due à la migration de fragments fibrineux plus ou moins volumineux, détachés des caillots veineux, et qui, charriés par la circulation, traverseraient les cavités du cœur droit, pénétreraient dans l'artère aussi loin que le permettrait leur volume et viendraient enfin s'y enclaver. L'altération du sang ne serait ici qu'un élément accessoire. C'est là, sans contredit, une des faces les plus intéressantes de la théorie dite de l'*embolie*, théorie fondée à la fois sur l'observation clinique et sur les résultats d'expériences faites sur les animaux, et développée avec un talent si remarquable par M. Virchow[2].

[1] Virchow. — *Thrombose und Embolie, Gefœssentzündung und Septische Infection, in Gesimmelte Abhandlungen zur Wissenchaft. Medicin*, p. 219. Frankfurt, 1856.

[2] Il nous paraît inutile de rappeler ici que c'est à M. le docteur Legroux qu'on doit les premiers travaux importants sur la migration des caillots sanguins dans le système vasculaire. Mais, tandis que cet auteur s'est occupé surtout de l'embolie considérée dans le système artériel, les études les plus originales de M. Virchow ont porté, au contraire, sur les embolies qui se font dans le système veineux.

Nous n'avons pas l'intention de présenter ici toute la série d'arguments sur lesquels s'appuie cette théorie, et nous renvoyons, pour les détails, à l'exposé très intéressant qu'en a donné M. le docteur Lasègue, dans les *Archives générales de médecine*[1]. Cependant, nous chercherons à faire valoir jusqu'à quel point elle se trouve infirmée ou confirmée, en présence de faits nécroscopiques relatés dans notre observation. Mais nous voulons surtout, après avoir rapporté cette observation dans tous ses détails, en rapprocher les faits analogues que nous avons pu recueillir dans divers auteurs, et esquisser, à l'aide de ces documents, quelques points de l'histoire clinique des obturations fibrineuses de l'artère pulmonaire, considérées principalement dans leurs rapports avec la phlébite oblitérante. Une étude complète et régulière de ce genre d'accidents nous paraît être encore à peu près impossible dans l'état actuel de la science. Voici d'abord notre observation :

Obs. I. — *Phlegmatia alba dolens post-puerpérale. — Mort rapide. — Obstruction de l'artère pulmonaire par des caillots sanguins.*



s'agissait d'une présentation céphalique. A cinq heures du soir, le forceps put être appliqué avec succès. L'enfant était mort depuis quelque temps déjà; il était à terme et en apparence bien conformé. Une déchirure assez étendue du périnée s'était produite pendant l'opération; elle devient les jours suivants le siège de quelques escharres gangréneuses. Six jours environ après l'accouchement, une douleur vive se manifeste dans la fosse iliaque gauche; dans cette région, on constate bientôt l'existence d'une tumeur assez volumineuse qui ne tarde pas à devenir fluctuante. Bientôt après, le membre inférieur gauche devient le siège d'un œdème douloureux; un cordon volumineux occupe le trajet de la veine fémorale gauche. Frissons erratiques, pouls fréquent, inappétence, anémie assez prononcée. Des sangsues sont appliquées d'abord à plusieurs reprises sur la tumeur iliaque; puis on la recouvre de vésicatoires volants. Le 1er août, la malade est dans l'état suivant: la tumeur iliaque a diminué de volume et elle est actuellement peu douloureuse; mais le membre inférieur gauche est douloureux à la moindre pression, et il est le siège d'un œdème très prononcé; le cordon dur, qui siège au côté interne de la cuisse, sur le trajet de la veine fémorale, paraît être devenu plus volumineux. La face est pâle, terreuse, le pouls fréquent (114 pulsations à la minute), faible. La température cependant est peu élevée. Les lochies sont peu abondantes, ellés sont fétides, bien qu'il n'existe plus d'escharres à la vulve; il y a toujours de l'inappétence. Le 3 août, à la visite du matin, la malade se sent un peu mieux que les jours précédents. Le pouls est moins fréquent (90), parfaitement régulier. La douleur du membre inférieur et de la fosse iliaque gauches ont diminué; mais par contre, la malade se plaint d'une légère douleur dans la cuisse et la jambe droites, qui présentent un peu de tuméfaction. L'appétit est toujours peu prononcé; cependant, la malade a demandé la veille quelques aliments. Vers midi, elle est tout à coup prise d'une gêne considérable de la respiration et d'une anxiété singulière. Elle se tient assise sur son lit; le visage est d'une pâleur extrême, les extrémités sont froides. Vers deux heures: orthopnée de plus en plus prononcée; pouls très faible,

presque insensible, visage très pâle, nullement cyanosé; lèvres pâles et décolorées. L'emploi des révulsifs n'est suivi d'aucun amendement; les accidents s'aggravent au contraire rapidement et la malade succombe à quatre heures de l'après-midi. Il n'y a pas eu de râle laryngo-trachéal; seulement, dans les derniers instants de la vie, un peu d'écume s'est présentée sur les lèvres. D'après les circonstances de l'observation, et se fondant sur la connaissance de cas analogues, M. le docteur Charcot porta le diagnostic suivant : *obturation des troncs principaux de l'artère pulmonaire par des caillots détachés des concrétions sanguines formées dans les veines du membre inférieur.*

Autopsie. — *Abdomen.* La cavité du péritoine ne renferme pas de liquide. La membrane péritonéale est saine dans toute son étendue, si ce n'est au niveau de la tumeur iliaque, où elle est recouverte de quelques fausses membranes de formation récente. La tumeur a le volume d'un petit œuf de poule; elle siège dans l'épaisseur du ligament large du côté gauche. Son plus grand diamètre est dirigé dans le sens tranversal; en l'incisant, il s'en écoule une assez grande quantité de pus très épais. Les parois de la poche sont recouvertes d'une sorte de fausse membrane tomenteuse. L'ovaire gauche, aplati et presque méconnaissable, occupe

9 1/2 centimètres ; diamètre bi-ischiatique, 9 1/2 centimètres ; diamètre oblique inférieur, 9 centimètres.

Le foie, la rate, les reins, n'ont pas présenté d'altération.

Les *veines* fémorales, hypogastrique et iliaque externe gauches, dans toute leur étendue, se présentent sous la forme de cordons volumineux, très durs au toucher. Leur calibre est totalement oblitéré par des caillots fibrineux. Il en est de même de la veine iliaque primitive ; mais dans celle-ci, le caillot s'arrête brusquement au niveau d'un point que la tumeur iliaque avait dû comprimer fortement à une certaine époque, c'est-à-dire à 3 centimètres environ au-dessous de la bifurcation de la veine cave inférieure. La veine saphène interne et la plupart des veines afférentes de la fémorale étaient également distendues par des caillots dans l'étendue de trois ou quatre centimètres à partir du point où elles s'abouchent avec cette dernière veine. La veine iliaque primitive gauche, au contraire, dans sa partie supérieure, et la veine cave inférieure, dans toute son étendue, sont parfaitement libres.

Dans le tiers supérieur de la veine fémorale, ainsi que dans la veine iliaque externe, les caillots adhèrent intimement aux parois vasculaires qui sont épaissies et dont la membrane interne est opaque et rugueuse ; ils sont moins adhérents dans l'hypogastrique. Ils sont composés, ainsi qu'on s'en assure en les divisant transversalement, de nombreuses couches concentriques. Ils sont d'une consistance ferme, friables cependant dans certains points ; çà et là, même, on rencontre, entre les divers feuillets qui composent le caillot, des amas d'une substance semi-liquide, jaunâtre, puriforme. La coloration des caillots est en général d'un blanc jaunâtre, avec des stries et des taches de couleur brune ou lie de vin.

Le caillot qui siège dans la veine iliaque primitive mérite une description spéciale : adhérent aux parois du vaisseau dans sa partie inférieure, qui se confond avec le coagulum de l'iliaque externe, il se termine par en haut sous forme d'un cône de plus d'un centimètre de long, libre dans la cavité de la veine et dont le sommet arrondi, mais inégal et déchiqueté, est dirigé vers le cœur. Ce cône fibrineux a d'ailleurs le même aspect et la même

consistance que les coagulums qui remplissent les veines fémorale et iliaque externes. Dans la partie inférieure de la veine fémorale et dans les veines afférentes, les caillots sont d'une couleur brun noir, plus ou moins foncé; ils sont mous, flasques; ils n'adhèrent que très légèrement aux parois des veines et sont évidemment de formation assez récente. Les veines fémorale, iliaque externe et hypogastrique du côté droit sont remplies de sang noir à peine coagulé.

Examen de la poitrine. — Le *cœur* est peu volumineux, flasque. Il présente un certain degré de surcharge graisseuse. L'endocarde ne présente aucune altération; les valvules sigmoïdes et auriculo-ventriculaires sont parfaitement saines. Le ventricule gauche contient un petit caillot mou et décoloré qui n'adhère pas à l'endocarde. On trouve dans le ventricule droit un caillot rouge et mou, évidemment de formation récente, du volume d'un tuyau de plume environ, qui envoie des prolongements dans la veine cave inférieure et dans l'oreillette droite, et qui, par en haut, pénètre dans l'artère pulmonaire. A mesure qu'il s'élève dans le tronc de l'*artère pulmonaire*, ce caillot augmente rapidement de volume et de consistance. Il pénètre en se ramifiant dans les branches de bifurcation du vaisseau principal, dans les rameaux de deuxième et de troisième ordre; à droite, on peut le suivre



saillant que forment en se bifurquant deux vaisseaux de troisième ordre, et fortement recourbé sur lui-même pour pénétrer dans ces vaisseaux.

En ce point, le caillot ressemble sous tous les rapports, par son aspect, sa texture et par sa consistance, aux coagulums contenus dans les veines iliaques primitive et externe du côté gauche, et il est évidemment du même âge que ceux-ci; il en diffère seulement en ce que les couches externes sont évidemment de formation plus récente que les parties centrales. *Nulle part, même dans les points où il est de formation ancienne, le caillot qui obture l'artère pulmonaire n'est adhérent aux parois du vaisseau. Celles-ci sont parfaitement saines, dans toute leur étendue.*

Les *poumons*, volumineux, ne sont pas affaissés lors de l'ouverture de la cage thoracique; d'ailleurs, ils sont parfaitement sains. On n'y rencontre en particulier ni tubercules, ni noyaux d'hépatisation.

A *l'examen microscopique*, les caillots décolorés contenus dans les veines fémorale, iliaque externe et iliaque primitive gauche, ont présenté la composition suivante : 1° fibrine présentant encore l'aspect fibrillaire (seulement dans les parties denses du caillot); 2° matière amorphe disposée en grumeaux résultant de la désagrégation de la fibrine; 3° granulations moléculaires en grande quantité; 4° globules de graisse libres, de volumes divers; 5° globules du sang déformés et diversement altérés. Les grumeaux fibrineux, les granulations moléculaires et les globules graisseux sont surtout abondants dans les parties ramollies du caillot.

Le coagulum de l'artère pulmonaire, examiné dans les points où, décoloré, il avait partiellement subi la fonte puriforme, présentait exactement les caractères qui viennent d'être signalés.

En résumé, nous voyons une femme âgée de trente-trois ans, atteinte de *phlegmatia alba dolens*, dépendant en partie, sans doute, de l'état puerpéral, mais déterminée surtout par la pression qu'exerçait sur les veines iliaques une tumeur phlegmo-

neuse du ligament large, être prise, tout à coup, à un moment où la maladie paraissait en voie de guérison, sans l'intervention d'une cause extérieure appréciable, — dix-huit jours après l'accouchement et douze jours environ après l'apparition de l'œdème douloureux, — être prise, disons-nous, d'un ensemble de symptômes graves qui se terminent par la mort au bout de quatre heures. La physionomie de ces accidents terminaux a été si particulière, que, jointe aux différentes circonstances de l'observation, et en particulier à l'existence de la *phlegmatia alba dolens*, elle a permis d'annoncer qu'on trouverait, à l'autopsie, les branches principales de l'artère pulmonaire oblitérées par des coagulums fibrineux enclavés dans la cavité du vaisseau ; et qu'en outre la constitution anatomique de ces concrétions serait probablement la même que celle des caillots contenus dans les veines iliaques. On a vu jusqu'à quel point ces prévisions se sont réalisées.

I.

Dans cette observation, et dans quelques-unes de celles qui

Les auteurs qui ont traité des maladies puerpérales paraissent avoir négligé, pour la plupart, d'indiquer la possibilité d'une semblable terminaison de la phlébite oblitérante[1]. Cependant c'est probablement à des faits de ce genre que Burns[2] fait allusion lorsqu'il dit que, dans les cas de gonflement de la jambe, suite de couches, l'imprudence des malades a causé quelquefois une mort subite. Dans une intéressante dissertation inaugurale, M. Dehous[3] rapporte l'observation d'une dame récemment accouchée, et qui avait été affectée d'un œdème douloureux fort grave ; les symptômes paraissaient s'amender depuis quelques jours, lorsque, en voulant aller à la garde-robe cette dame tomba par terre, et avant qu'on pût appeler du secours elle était morte. L'autopsie n'a pas été faite ; mais d'après les symptômes observés, l'auteur admettrait volontiers qu'en pareil cas le bouchon qui oblitère les veines du membre inférieur peut se détacher, et, entraîné par le courant circulatoire, aller produire sur un point quelconque de l'économie un obstacle assez puissant pour enrayer immédiatement les rouages de la vie. Voici une observation analogue, cette fois suivie d'autopsie, et rapportée par le docteur Klinger, d'après le docteur Hoogeweg[4] (de Berlin).

Obs. II. — Une primipare, âgée de vingt et un ans, éprouve, le troisième jour de ses couches, un frisson suivi de douleurs vives sur le trajet de la veine fémorale, dans le genou et le mollet. Ces douleurs se propageaient jusque dans l'abdomen. Les glandes

[1] M. le docteur Mordret n'en fait pas mention dans son travail, d'ailleurs si riche de faits, *Sur la mort subite dans l'état puerpéral*. Paris, 1858.

[2] *Traité des accouchements*, traduction de Galliot, p. 387. Paris, 1855.

[3] Dehous. — *Essai sur les morts subites pendant la grossesse, l'accouchement*, etc., thèse de Paris, 1854. Cette observation a été empruntée par l'auteur à l'*Union médicale*, 5 juillet 1853.

[4] Klinger. — *Beobachtungen über die Verstopfung der Lungenarterie durch Blutgerinnsel*, in *Archiv für physiologische Heilkunde*, 1855, p. 379. Cette observation, publiée d'abord par le docteur Hoogeweg (de Berlin) dans la *Preuss. Vereins-Zeitung*, n° 52, 1851, a été reproduite dans les *Schimidt'schen Jahrbüchern*, 1852.

inguinales étaient gonflées, sensibles à la pression, ainsi que les parties dont il a été question plus haut, mais sans changement de couleur et sans élévation de température. Le lendemain, il se manifeste un œdème de toute la cuisse gauche, laquelle, au bout de quelques jours, avait atteint le double de son volume normal. Les douleurs étaient si vives qu'elles troublaient le sommeil. Les lochies coulent comme d'habitude; la soif est modérée; pouls, 96. L'onguent cinereum, une infusion de digitale, n'amènent aucun changement; l'application de ventouses fait disparaître la douleur, cependant l'œdème persiste. Mais une forte compression, exercée à l'aide d'un bandage, fit diminuer l'œdème; si bien que la malade restait habituellement hors de son lit et prenait des forces. Tout à coup, elle tombe en poussant un cri, le visage devient pâle, l'œil éteint, les extrémités froides, le pouls petit, peu accéléré, respiration bruyante; expression d'une grande anxiété. Mort au bout de trois quarts d'heure.

Autopsie dix heures après la mort. Rigidité cadavérique très prononcée; les extrémités inférieures sont fléchies contre le bassin. Cerveau consistant, dur, normal du reste. Les poumons sont aerés, sains. Quand on y pratique des sections, on remarque que des vaisseaux il s'échappe des caillots de sang en partie mo-

faiblement; *il se prolonge même dans l'étendue de 1 centimètre 1/2 dans la veine cave inférieure où il se termine par une pointe conique.* Au-dessus cette veine est libre. Dans les poumons, on trouve des caillots qui peuvent être suivis jusque dans les plus petits rameaux de l'artère pulmonaire où ils adhéraient.

Dans l'analyse que M. le docteur Strolh[1] a donné d'un travail publié en Allemagne, par le docteur Hecker, *Sur l'obturation de l'artère pulmonaire, comme cause des morts subites après l'accouchement*[2], nous trouvons l'observation suivante[3] :

Obs. III. — Une primipare, âgée de trente et un ans, accouchée naturellement, après dix-neuf heures de travail, le 12 octobre 1851, fut prise le troisième jour d'une phlébite crurale gauche des plus intenses, suivie d'œdème du membre : la digitale à l'intérieur, les frictions mercurielles (30 grammes en quatre jours), l'enveloppement de la cuisse dans de la ouate et une diète sévère ne furent pas sensiblement actifs, et ce fut une application de ventouses scarifiées qui détermina un changement favorable. Un bandage compressif avait également diminué l'œdème, au point que la malade put quitter le lit le vingtième jour; à la marche, elle ne se plaignit que de faiblesse et d'engourdissement du pied. Elle passa ainsi huit jours le plus souvent hors du lit. Un matin, en voulant prendre un objet sur le poële, elle s'affaissa subitement : connaissance complète, énorme anxiété, face pâle, nez pointu, respiration haletante, très fréquente ; pouls petit, déprimé; extrémités froides. Malgré tous les soins médicaux, la mort est survenue au bout de trois quarts d'heure, le vingt-neuvième jour après l'accouchement.

[1] *L'Union médicale*, t. IX, n° 154, 27 décembre 1853.
[2] *Deutsche Klinik*, septembre 1855, n° 36.
[3] Il se pourrait que cette observation, malgré quelques différences dans la rédaction et dans l'exposition des faits, fût la même que celle que nous avons rapportée d'après Klinger (notre obs. II). Afin que le lecteur puisse en juger, nous avons reproduit les deux observations *in extenso*.

Autopsie faite dix heures après la mort. — Foie considérablement augmenté de volume. — Rein gauche d'un rouge plus foncé que le droit dans sa substance corticale et les pyramides. — Rien dans la matrice; la veine gauche et tous ses afférents totalement bouchés par des caillots fibrineux fortement adhérents. Ceux-ci se prolongeaient dans la veine iliaque commune gauche, mais n'y adhéraient que légèrement et s'étendaient dans la veine cave, dans une longueur d'un pouce à un pouce et demi; ce dernier caillot était tout à fait libre et se terminait par une pointe conique. La veine hypogastrique était également bouchée, mais on ne put déterminer dans quelle longueur. Rien dans les veines du côté droit. Poumons libres et crépitants, un peu hypérémiés dans leurs portions inférieures. Les incisions qui y furent faites laissèrent voir des caillots fibrineux pendre de tous les vaisseaux et boucher complètement leur lumière. On cessa alors les sections pour ouvrir l'artère pulmonaire dans toute sa longueur; les deux branches étaient pleines d'un coagulum fibrineux qui les remplissait entièrement et se propageait jusque dans les ramifications fines. Ce caillot n'adhérait nulle part intimement aux parois du vaisseau et avait le même aspect que celui de la veine crurale; il était donc d'une date plus ancienne. — Pas de lesion dans le cœur. — Cerveau un peu dense, sans autre alté-



ble à la pression, réaction fébrile intense. Au bout de trois jours, la maladie locale paraît rétrograder, mais le pouls reste très fréquent. Le cinquième jour, à dater du frisson, la malade se sentait très bien et avait bien passé la nuit. Dans l'après-midi, malgré les fréquentes recommandations de rester tranquillement couchée, *elle se leva*, mais s'affaissa immédiatement, tomba à terre, se releva très péniblement, et fut trouvée à une heure et demie, assise sur le bord de son lit. A quatre heures, elle était mourante: pouls filiforme, difficile à compter; respiration très fréquente, figure froide, bleuâtre; expression de grande anxiété; enfin apathie, somnolence. La mort a lieu à dix heures et demie du soir.

Autopsie. Utérus volumineux; encore quelques traces du placenta au fond de sa cavité; quelques lymphatiques contiennent du pus. Les veines sont remplies de caillots fibrineux. La veine hypogastrique droite est complétement bouchée par des caillots s'étendant un peu dans l'iliaque commune. Cœur normal. Poumon un peu œdémateux. Le tronc de l'artère pulmonaire est bouché par un thrombus qui s'étend dans ses deux branches et peut être suivi assez loin dans ses ramifications.

Obs. V. — Primipare; accouchement facile; fièvre et douleurs dans le bas-ventre pendant les quatre jours qui suivent l'accouchement. Le cinquième jour, à la suite d'émissions sanguines, la fièvre et la douleur avaient diminué, le soir, accès de dyspnée violente. Neuf jours après, nouvel accès dyspnéique, avec douleur épigastrique; la mort survient au bout de quelques minutes.

***Autopsie.* Poumons sains. L'artère pulmonaire dont les parois sont seulement imbibées, est remplie de caillots sanguins, les uns récents, les autres consistants et décolorés; quelques-uns contenaient même une substance grisâtre, grenue, d'aspect purulent. Le cœur droit contenait des caillots récents. Les veines de la matrice renfermaient du *pus concret*, surtout vers les ligaments larges [1].**

[1] Cette observation a été rapportée par le docteur Herke,r d'après le docteur Lévy (*Hosp. Meddelser.*, 1853, Bd. VI, et *Schmidt's Jahrbücher.*, 1855).

On peut rapprocher des cas précédents une intéressante observation rapportée par M. le professeur Cruveilhier, dans son *Atlas d'anatomie pathologique*[1], sous ce titre : *Inflammation de l'artère pulmonaire, suite de phlébite.* Il est, entre autres, un fait qui mérite d'être signalé dans cette observation : c'est qu'il n'a pas existé de *phlegmatia alba dolens*, bien qu'à l'autopsie la veine crurale ait été trouvée remplie de caillots décolorés et adhérents.

Obs. VI. — Il s'agit, dans cette observation, d'une femme âgée de vingt-neuf ans, primipare, et qui succomba vingt-huit jours après l'accouchement. Des symptômes rapportés à l'existence d'une phlébite utérine ont été observés du 12 au 25 juillet; du 15 juillet au 3 août, la malade avait paru marcher vers la convalescence. Le 3 août a lieu l'invasion subite de symptômes dyspnéiques qui se terminent par la mort, au bout de six jours. A l'*autopsie*, les veines ovariques et presque toutes les veines hypogastriques se présentent comme des cordes dures; elles doivent cette dureté aux caillots compactes, adhérents, décolorés, qui les remplissent. La veine iliaque externe, la veine crurale gauche et quelques-unes de leurs divisions contiennent des caillots moins compactes, adhérents, mais évidemment de date plus récente.

l'état d'induration rouge et plaques purulentes quelques superficielles; il y avait aussi de l'œdème des deux poumons dans les parties postérieures des deux lobes inférieurs.

Suivant une importante remarque de M. le professeur Cruveilhier[1], — remarque confirmée, d'ailleurs, par les observations de MM. Virchow[2], R. Lee, Simpson, Hewit[3] et plusieurs autres, — on peut considérer comme physiologique l'oblitération fibrineuse des sinus utérins, après l'accouchement. « J'ai » constamment trouvé, dit M. Cruveilhier, chez les femmes » mortes dans les premiers jours qui suivirent l'accouchement » les sinus utérins pleins de caillots sanguins, adhérents, que » j'ai souvent vus se prolonger jusque dans les veines hypo- » gastriques. C'est là, ajoute l'éminent professeur, l'élément » ou le point de départ de la *phlegmatia alba dolens* des » femmes en couches. » Si maintenant on est conduit à admettre que, dans les cas que nous avons rapportés, l'oblitération veineuse a été l'origine et le point de départ de l'oblitération de l'artère pulmonaire, on sera naturellement porté à penser que les femmes en couches sont tout particulièrement exposées à ce dernier genre d'accident.

II.

Mais ce n'est pas dans l'état puerpéral seulement qu'il sera donné de rencontrer les accidents redoutables sur lesquels nous appelons l'attention. L'oblitération de l'artère pulmonaire par des caillots fibrineux, sans altération primitive des parois artérielles, paraît devoir être observée, à la suite des affections les plus diverses, pourvu que ces affections soient compliquées de phlébite oblitérante, ou de l'oblitération d'une veine par

[1] *Traité d'anatomie pathologique*, t. II, p. 315.
[2] *Loc. cit.*, p. 597, *Die puerperalen Thrombosen.*
[3] *The Lancet*, 19 décembre 1857.

des caillots, sans phlébite. On pourra en juger par les observations dont nous allons donner l'exposé sommaire :

Obs. VII. — Dans son intéressant mémoire sur les morts subites par obstruction de l'artère pulmonaire, M. le docteur Baron rapporte, d'après M. Lediberder, l'histoire d'une jeune fille de dix-sept ans, qui n'était ni grosse ni récemment accouchée, et qui mourut subitement après avoir éprouvé des syncopes répétées. Il existait des caillots plus ou moins anciens et plus ou moins adhérents dans la veine jugulaire interne du côté gauche, ainsi que dans les veines crurales, hypogastriques, iliaques, et enfin dans la veine cave inférieure. Les parois de ces vaisseaux étaient en général très épaissies, et le tissu cellulaire ambiant très condensé; l'artère pulmonaire était également remplie par des caillots décolorés, *mais ses parois étaient exemptes d'altération* [1].

Obs. VIII. — Un jeune homme vigoureux entre à la Charité de Berlin, atteint en apparence de *fièvre rheumatique*. Il se plaignait de douleurs dans la cuisse droite qui paraissaient avoir leur siège dans les parties molles. Pouls un peu fréquent et dur. On fait une saignée du bras et on applique des ventouses sur la cuisse. Le sang tiré de la veine est couenneux. Le lendemain de son entrée, le malade meurt subitement.

[redacted]

le septième jour, tout à coup dyspnée violente, anxiété extrême, extrémités froides, impulsion du cœur très faible. Ces symptômes vont s'aggravant et le malade succombe au bout de trois jours. Il a conservé sa connnaissance jusqu'au dernier moment.

Autopsie. Poumons anémiques, sains, d'ailleurs. L'artère pulmonaire est, dans toute son étendue, remplie de caillots volumineux, qui, dans les grosses branches, sont décolorés, ardoisés, de texture granuleuse, et légèrement adhérents à la membrane interne. La veine hypogastrique et une petite veine iléo-lombaire qui s'y abouchent sont oblitérées par un bouchon fibrineux gris ardoisé, de texture granuleuse, comme cannelé [1]. *Une des extrémités du caillot pulmonaire s'adaptait exactement à l'extrémité supérieure, très inégale, du caillot veineux.*

L'affection primitive, dans les cas qui précèdent, paraît avoir été la phlébite ; dans l'observation suivante, on voit la mort survenir subitement chez une femme atteinte d'oblitération veineuse, consécutivement à une affection cancéreuse de l'estomac et du pancréas.

Obs. X. — Femme de cinquante-six ans; cancer de l'estomac, du pancréas, du foie et du péritoine, datant de deux mois environ. Le 25 août, dyspnée et orthopnée ; le 27 août, la malade meurt subitement. Les artères pulmonaires des deux côtés sont complètement oblitérées par un caillot décoloré, non adhérent à la membrane interne; les deux veines crurales sont remplies dans une assez grande étendue par des bouchons anciens, en partie adhérents à la membrane interne et contenant, à l'intérieur, un détritus puriforme [2].

On sait depuis longtemps que la coagulation spontanée du sang dans les veines, principalement dans les veines des membres inférieurs, peut survenir dans le cours, mais surtout à la suite de la fièvre typhoïde. Suivant le professeur Huss [3],

[1] Klinger, *loc. cit.*, p. 376.
[2] Virchow, *loc. cit.*, p. 350.
[3] *Statistique et traitement du typhus*, etc., p. 205. Paris, 1855.

on peut, dans ces cas, rencontrer quelquefois, en outre de l'oblitération veineuse une oblitération de l'artère pulmonaire par des caillots. Les deux observations qui suivent, empruntées au travail de M. Virchow, confirment le fait indiqué par M. Huss.

Obs. XI. — Une fille de vingt-trois ans, chlorotique, était atteinte d'une fièvre typhoïde latente, ainsi que l'a révélé l'autopsie. Elle avait éprouvé, entre autres symptômes, une *douleur vive dans la région sacro-iliaque gauche*. Frissons, fièvre, courbature, constipation, pesanteur de tête. Tous ces symptômes paraissaient s'amender lorsque la malade est *prise tout à coup, au moment où elle se lève pour uriner*, d'un accès de syncope suivi de mouvements convulsifs; cet accès se répète à trois ou quatre reprises, et la malade succombe dans une de ces attaques.

A *l'autopsie, on trouve dans l'oreillette droite un thrombus ayant le diamètre du petit doigt, sec, consistant, ridé à sa surface, de couleur gris-brun à l'extérieur, rouge-foncé à l'intérieur, forme de couches concentriques, plusieurs fois replié sur lui-même et long de cinq pouces et demi*. Le tronc principal de l'artère pulmonaire du côté droit est rempli par un caillot volumineux qui se prolonge dans la plupart des divisions principales et qui est semblable à celui qu'on a trouvé dans le cœur. Il a environ cinq lignes de diamètre et quatre pouces de long. En arrière, la lumière des vaisseaux est à peu près libre ; ils contiennent du sang liquide, et çà et là des fragments fibrineux de couleur et d'épaisseur variables; quelques-uns sont à cheval sur les éperons des anastomoses. Pas d'altération des parois de l'artère. Dans les derniers pieds de l'iléon, ulcération des plaques de Peyer dont quelques-unes sont en voie de cicatrisation. Gonflement des ganglions mésentériques. *D'une veine sacrée moyenne part un caillot d'un pouce de long sur un quart de pouce d'épaisseur qui s'avance dans la veine cave. Ce caillot n'est que le prolongement d'un thrombus qui remplit la veine sacrée elle-même et adhère à ses parois*. Les parois de cette dernière veine sont épaissies et plongent dans un tissu induré situé en avant et à gauche du sacrum, dans la direction de

la grande échancrure sciatique. Le nerf sciatique est en partie compris dans ce tissu induré [1].

Obs. XII. — Garçon de vingt-quatre ans. Fièvre typhoïde assez grave. Le malade paraît convalescent depuis quelques jours. Il a bien dormi; ventre mou, indolent. Encore un peu de toux et quelques râles sibilants dans la poitrine. Le pouls est intermittent sans être faible. L'intermission a lieu après trois battements; 80 pulsations. A onze heures du soir, le malade qui jusque-là avait bien dormi, *se réveille, demande le bassin, fait une selle liquide et rend douze onces d'urine*. A peine avait-il fait tout cela et échangé quelques mots indifférents avec son voisin qu'il est pris tout à-coup de mouvements convulsifs du bras, fait quelques inspirations bruyantes et profondes, et meurt au bout de quelques minutes.

Autopsie. Ulcérations des plaques de Peyer et des follicules isolées presque entièrement cicatrisées. Gonflement des glandes mésentériques, surtout au voisinage du cœcum. Dans la branche principale de l'artère pulmonaire qui conduit au lobe inférieur du poumon droit, on trouve un caillot d'un pouce et demi de long, en partie décoloré, ridé à l'extérieur, mou à l'intérieur, composé de couches concentriques, avec une sorte de bouillie rougeâtre entre les couches. Ce caillot n'adhère nullement aux parois du vaisseau qui sont tout-à-fait saines. A deux autres endroits, productions analogues. Les deux poumons sont congestionnés et œdémateux. Dans la veine iliaque droite, au-dessous de l'embouchure de l'iléo-lombaire, on voit adhérent à la paroi interne, un caillot aplati, déchiqueté, correspondant par l'aspect et la forme avec le caillot contenu dans l'artère pulmonaire; au-dessous de lui, la membrane interne de la veine est fortement injectée. La veine iliaque gauche est remplie par un bouchon fibrineux, de texture spongieuse, caverneuse, lequel se prolonge jusqu'à l'embouchure de l'hypogastrique sous forme d'un caillot encore récent, décoloré à la surface, mou au centre. On trouve aussi des caillots dans l'hypogastrique et l'iléo-lombaire gauche [2].

[1] Virchow, *loc. cit.*, p. 341.
[2] Virchow, *loc. cit.*, p. 316.

Des recherches bibliographiques plus étendues permettraient certainement de grossir notablement[1] le nombre des observations de ce genre. Quoi qu'il en soit, — et ceci est la principale conclusion de cette première partie de notre travail, — celles que nous avons rapportées permettent déjà d'établir que *la mort subite ou rapide par oblitération fibrineuse de l'artère pulmonaire n'est pas un élément insolite, non-seulement dans la phlegmatia alba dolens puerpérale, mais encore dans les cas divers où il existe une oblitération des veines par un caillot fibrineux.* C'est là, sans doute, en pareil cas, un accident heureusement fort rare ; mais le médecin ne doit pas en ignorer la possibilité ; il devra même, dans certaines circonstances données, savoir l'annoncer comme une éventualité probable.

III.

Que faut-il penser de la proposition émise par M. le professeur Virchow, à savoir, que, dans tous les cas où la coagulation du sang dans l'artère pulmonaire ne dépend pas d'une lésion du parenchyme du poumon ou des parois artérielles, on doit dé-

ties du système veineux pour rechercher s'il n'y existait point de caillots.

On trouve cependant, dans un intéressant mémoire de Simpson sur la mort subite dans l'état puerpéral[1], deux observations qui paraissent contraires à la proposition dont il s'agit; mais, à notre avis, elles ne sont pas accompagnées de détails suffisamment précis pour qu'on puisse les considérer comme décisives. Afin qu'on en puisse juger, nous donnons la traduction à peu près textuelle de ces deux observations.

Obs. XIII. — Une dame, âgée de trente-quatre ans, accouche le 18 août 1851; le travail fut facile et naturel. Tout alla bien jusqu'au 30; elle marchait et paraissait en bonne santé: ce jour-là, en s'habillant, elle tomba sur son lit. D'après le rapport de la garde, elle eut un peu d'écume à la bouche, éprouva quelques mouvements convulsifs de la face, prononça quelques mots d'une voix faible, se renversa sur le dos et mourut. Tout cela dura à peine quelques secondes. A l'examen nécroscopique, on trouva les parois musculaires du cœur pâles et minces, principalement celles du ventricule droit. Ce ventricule contenait un peu de sang noir. Les deux branches de l'artère pulmonaire contenaient des caillots de sang qui remplissaient presque complètement le calibre des vaisseaux. Les principaux caillots avaient environ un pouce et un quart de long; ils étaient d'une texture ferme, et dans quelques points légèrement adhérents à la paroi vasculaire. En suivant les divisions de l'artère pulmonaire, d'autres caillots en grand nombre, et présentant les mêmes caractères que les précédents, le volume à part, furent trouvés jusque dans les plus petites ramifications. Ainsi que nous l'apprend M. Simpson, cette autopsie fut faite sous les yeux du docteur Paget; on s'assura qu'il n'existait point de caillots dans les veines[2].

[1] J.-V. Simpson. — *The Obstetric Memoirs and Contributions*, t. II, p. 34; *Pathological Observation on puerperal Arterial Obstruction inflammation*, p. 63.

[2] Cette observation a été publiée par M. Havers. (*Medic. Times and Gazet.*, février 1852, p. 161.)

Obs. XIV. — Une dame accouche heureusement de son troisième enfant, le 4 juillet 1853. L'état fut très satisfaisant pendant les huit premiers jours qui suivirent. Dans l'après-midi du huitième jour, à deux heures, elle fut visitée par son médecin, qui la trouva très bien et dans d'excellentes dispositions. Un peu avant cinq heures, *elle se plaignit d'une légère douleur siégeant dans l'une des cuisses*. La malade attribua cette douleur à la position qu'elle avait gardée depuis longtemps. Elle se trouva soulagée en s'asseyant, et se *donna un peu de mouvement pour uriner*, suivant ce que rapporte la garde; au moment où elle reprenait sa situation horizontale, elle pâlit tout à coup et s'écria: « Oh! je meurs! » Un médecin du voisinage fut immédiatement appelé, et arriva dix minutes après l'accident : il nota les phénomènes suivants: Le pouls est insensible: pâleur extrême, respiration difficile: la mort eu lieu trente cinq minutes après le début de l'attaque.

Autopsie vingt-quatre heures après la mort. Tous les viscères sont sains, à l'exception du foie qui est un peu volumineux. Il y a des calculs dans la vésicule biliaire. Le cœur paraît sain; cependant le tissu musculaire de ses parois est un peu pâle. Les artères pulmonaires sont distendues par des caillots cylindriques, résistants et fermes. *Dans aucun autre vaisseau on ne trouva de caillots* La veine cave inférieure est vide, et ses parois sont revenues sur elles-mêmes. *Les artères pulmonaires sont saines ;* les caillots qu'elle renferme sont formés de couches superposées comme ceux qu'on rencontre dans les cavités anévrysmales ; *mais ils n'adhéraient pas aux parois du vaisseau.* Les couches extérieures étaient d'une consistance plus ferme que la partie centrale. Celle-ci était d'une couleur plus foncée, elle était plus molle et apparemment de date plus récente. On sut plus tard qu'avant l'accouchement *la cuisse et la jambe gauches de la malade avaient été très enflées*; ce gonflement avait diminué graduellement après l'accouchement, et après la mort les deux membres inférieurs ne présentèrent aucune différence de volume.

Comme on le voit, ces deux observations sont relatives à des femmes qui succombèrent peu de temps après l'accouche-

ment. A l'autopsie, on trouva les troncs principaux de l'artère pulmonaire remplis par des caillots de formation ancienne. Dans le deuxième cas (Obs. XIV), au moins, ces caillots n'adhéraient point à la membrane interne de l'artère, qui était tout à fait exempte d'altération ; enfin, dans les deux cas. et c'est là le fait qu'il importe surtout de signaler ici, on n'a pas rencontré de caillots fibrineux dans les autres vaisseaux, et en particulier dans les veines. Il est fâcheux que ce dernier résultat de la nécroscopie ait été présenté d'une manière aussi générale. La femme qui est l'objet de la deuxième observation (Obs. XIV) était encore atteinte d'un œdème douloureux siégeant dans le membre inférieur gauche, peu de temps avant sa mort ; il était par conséquent important de noter tout particulièrement l'état dans lequel les veines crurale et iliaque du côté gauche ont été trouvées chez cette femme. Il était, en outre, tout à fait nécessaire d'indiquer si l'utérus et ses annexes ont été, dans les deux cas, soumis à une dissection attentive : ce sont là des lacunes regrettables qu'il importait de signaler, et qui permettront toujours de soupçonner que quelques lésions importantes auront bien pu passer inaperçues.

Pour limiter notre champ d'étude, nous nous sommes astreint à n'envisager d'une manière spéciale que les faits essentiellement analogues à celui que nous avons observé personnellement. Toujours dans ces faits, (§ I, § II) l'obstacle siégeait, comme on l'a vu, dans les troncs principaux de l'artère, et les accidents produits ont été rapidement mortels. Dans une histoire plus complète, on devrait comprendre, en outre des cas, en certain nombre, rapportés par MM. Virchow, Klinger et quelques autres, où l'oblitération limitée à un nombre plus ou moins restreint de petites ramifications a déterminé des désordres fonctionnels d'une bien moindre gravité et quelquefois même à peine appréciables. On serait alors con-

duit à reconnaître que, dans cette seconde catégorie de faits, tout comme dans la première, l'oblitération de l'artère pulmonaire par des concrétions fibrineuses libres, indépendantes d'une altération des parois artérielles ou du parenchyme du poumon, coïncide habituellement avec l'oblitération d'une ou de plusieurs veines par des caillots anciens ; ainsi, le rapport qui lie ces deux altérations, et que nous avons essayé de faire ressortir, serait rendu plus manifeste encore.

IV.

Quelle est la raison de ce rapport que l'observation démontre exister entre certaines obstructions de l'artère pulmonaire et l'oblitération des veines par un caillot ; l'une de ces altérations doit-elle être considérée comme la condition et le point de départ de l'autre ? C'est là une question que l'anatomie et la physiologie pathologiques ont seules le pouvoir de résoudre.

M. Virchow a démontré que si l'on introduit dans la veine sous-clavière d'un animal des fragments de caillots fibrineux, de tissu musculaire, ou encore des petits bouchons de cand-

termes, admettre que dans ces cas les coagulums artériels sont, si l'on peut ainsi dire, de provenance exotique ; ce sont des fragments détachés d'un caillot veineux qui, entraînés par le torrent circulatoire, auraient été poussés jusque dans l'artère pulmonaire ? C'est ce que nous allons rechercher, en nous fondant principalement sur les détails nécroscopiques consignés dans l'observation qui nous est propre (Obs. Ire).

Les bouchons fibrineux que nous avons trouvés remplissant les branches principales de l'artère pulmonaire *étaient évidemment, au moins en grande partie, de date ancienne*. En effet, outre qu'ils étaient décolorés, de texture grenue, friable, formés de couches superposées, imprégnées d'une substance demi-liquide d'aspect puriforme, l'examen microscopique les montrait composés de fragments fibrineux désagrégés, de granulations moléculaires, de globules graisseux, de globules du sang diversement altérés ; ils présentaient, en un mot, des caractères qui correspondent à une époque assez avancée de la métamorphose régressive propre aux concrétions fibrineuses, et qui ne peuvent appartenir qu'à des caillots anciens [1]. L'âge de ces caillots, autant qu'on peut le déterminer d'après les caractères anatomiques, était le même que celui des bouchons fibrineux qui remplissaient les veines iliaques et la veine crurale, c'est-à-dire que leur formation remontait au moins à huit jours. Nous avons dit, en outre, que le parenchyme du poumon était exempt d'altération, que *les caillots fibrineux n'adhéraient en aucun point de leur étendue aux parois de l'artère pulmonaire* ; *que celles-ci enfin étaient parfaitement saines*. Or, peut-on admettre que des caillots volumineux aient

[1] Consulter sur ce sujet : Gulliver. *Med. chir. Transact.*, 183[illegible], p. 144. — Virchow. *Zeitschr. für rationn. Med.*, Bd. V, S. 226, et *Gesammt. Abhandl.*, passim. — Donders et Jansen, *Nederland. Lancet*, Bd. I, p. 232, 306. — Rokitansky. *Path. anat.*, Bd. II, p. 477. — Charcot. *Mémoires de la Société de biologie*, 1851, p. 189, et 1854, p. 301. (Voir dans ce volume, p. 368 et suiv.). — Robin et Verdeil. *Traité de chimie anatomique*, t. III, art. Fibrine.

séjourné pendant plusieurs jours dans les troncs principaux de l'artère pulmonaire sans que leur présence ait été révélée par quelque symptôme? Peut-on croire, d'un autre côté, qu'ils aient pu rester aussi longtemps en contact avec la membrane interne de l'artère sans y produire quelque altération, et sans contracter avec elle des adhérences plus ou moins intimes? Ces questions doivent être résolues négativement; autrement, ce serait vouloir se mettre en contradiction manifeste avec les enseignements les moins contestés de la physiologie et de l'anatomie pathologiques.

Ce n'est donc pas dans l'artère pulmonaire elle-même que se sont formés, au moins pour une bonne partie, les concrétions fibrineuses qui l'obturent. Si, d'un autre côté, nous portons notre attention sur les coagulums qui remplissent les veines crurale et iliaque gauches, nous y observons une disposition dont l'importance a été mise en lumière par M. Virchow et qui explique comment des masses fibrineuses plus ou moins volumineuses peuvent être détachées d'un caillot principal, se trouver, par suite, tout à fait libres dans la cavité d'un vaisseau où le sang circule encore, et enfin, les circonstances aidant, être entraînées par le torrent sanguin.

Ainsi que l'ont démontré les recherches de M. Virchow auxquelles nous faisons allusion, le coagulum qui s'est formé dans une veine, lorsqu'il l'a complètement oblitérée, se prolonge souvent dans le tronc vasculaire d'ordre supérieur avec lequel cette veine s'abouche, sous la forme d'un appendice fibrineux, le plus souvent conique, plus ou moins allongé, libre de tous côtés, si ce n'est par sa base qui se confond avec le *caillot principal*, et dont le sommet, dirigé vers le cœur, est terminé par une pointe arrondie. Cet appendice, qu'on désigne sous le nom de *caillot prolongé*, s'accroît par l'opposition successive de couches fibrineuses nouvelles. En même temps qu'il s'allonge en s'étendant du côté du cœur, il s'élargit

transversalement ; mais il ne devient presque jamais assez volumineux pour interrompre la circulation du sang dans le vaisseau où il siège. Aussi, lorsque son accroissement s'est arrêté, se trouve-t-il incessamment usé, et, si l'on peut ainsi dire, miné par le courant sanguin qui l'enveloppe de toutes parts. En outre, il tend à se ramollir spontanément et à se désagréger, parce que les éléments qui le composent doivent subir les diverses phases de la *métamorphose régressive* qui leur est particulière. De là résulte un double travail de dissolution, qui aboutit, en définitive, lorsqu'il s'opère régulièrement, à la résorption complète du *caillot prolongé*. Par le fait de la désagrégation, les couches périphériques sont détruites en premier lieu, puis ce sont les parties centrales; les parcelles fibrineuses, toujours extrêmement ténues, qui se détachent de la masse principale, se mêlent au sang et s'y détruisent : conséquemment, le caillot prolongé s'amoindrit progressivement, dans tous les sens, tout en conservant jusqu'au dernier moment, la forme conique et une surface lisse et régulière ; finalement, il disparaît.

Mais des circonstances exceptionnelles peuvent se présenter : ainsi, par exemple, le caillot prolongé se ramollit quelquefois d'abord par les parties centrales et voisines de la base, et se résout rapidement en masses fibrineuses qui ont, dans certains cas, des dimensions relativement considérables. Devenus libres, ces fragments pourront être transportés par la circulation loin du lieu de leur origine. C'est là, très vraisemblablement, ce qui a eu lieu dans notre observation : ici, un coagulum très dense, très volumineux, et adhérant intimement à la membrane vasculaire interne, oblitérait complètement les veines iliaque interne et crurale du côté gauche ; le *caillot principal* se prolongeait dans la veine iliaque primitive, où il constituait un appendice fibrineux en forme de cône tronqué, long de plus d'un centimètre, et libre de tous côtés,

excepté par sa base. Or, l'appendice fibrineux dont il s'agit, et qui représente le *caillot prolongé*, ne se terminait point par une extrémité acuminée, lisse et régulière, mais bien par une surface inégale et déchiquetée : d'où l'on peut conclure que des masses fibrineuses d'un certain volume en avaient été brusquement détachées. Quelles étaient les dimensions de ce caillot prolongé avant l'époque où la désagrégation s'est faite? Cela est difficile à déterminer : nous pensons toutefois qu'il s'étendait primitivement jusqu'au voisinage de la veine cave, peut-être même pénétrait-il dans ce vaisseau. Ce qui rend à nos yeux cette hypothèse probable, c'est que, dans les derniers temps de la vie de la malade, des symptômes d'œdème douloureux se sont manifestés dans le membre droit. Quoi qu'il en soit, les fragments détachés du caillot prolongé ont pu être poussés jusque dans la veine cave par le courant sanguin de la veine iliaque primitive. Voici d'ailleurs comment la circulation était entretenue dans ce dernier vaisseau : il y avait, nous l'avons dit, oblitération complète des veines crurale et iliaque externe ; mais la veine hypogastrique était restée, jusqu'à un certain point, perméable ; elle renfermait, il est vrai, des concrétions fibrineuses, mais celles-ci n'étaient

se sont développés tout à coup les premiers symptômes dyspnéiques. Mais l'occlusion de l'artère était encore incomplète, et la circulation pouvait s'y faire tant bien que mal. Alors, de nouvelles couches fibrineuses se sont déposées, tant en avant et en arrière qu'à la périphérie des caillots primitivement engagés, et bientôt l'artère pulmonaire s'est trouvée littéralement oblitérée dans toute son étendue. Aussi, les symptômes ont-ils été en s'aggravant avec une rapidité effroyable, et la mort est-elle survenue au bout de quatre heures.

L'existence d'un appendice fibrineux, ou si l'on aime mieux dire d'un caillot prolongé [1], analogue à celui que nous venons de décrire, ne se trouve indiquée d'une manière explicite que dans un petit nombre des observations que nous avons reproduites, d'après les auteurs (obs. II, III, XI). Cela tient, sans doute, en grande partie, à ce que cette disposition n'a pas encore fixé, comme elle le mérite, l'attention des observateurs ; de nouvelles recherches devront déterminer si c'est là une condition nécessaire à la production des *embolies* dans le système veineux, et s'il n'existe pas d'autres circonstances qui favorisent au même degré la migration des concrétions fibrineuses formées dans les veines. Quoi qu'il en soit, les observations dont il s'agit, concordent avec la nôtre par tous les autres points essentiels, et elles peuvent être généralement soumises à la même interprétation ; on trouve même, dans quelques-unes d'entre elles, en faveur de l'embolie, des témoignages, sous quelques rapports, plus frappants encore que ne le sont ceux que nous avons présentés déjà. Ainsi, par exemple, un des points les plus difficiles à établir, dans cette théorie, parce qu'il échappe nécessairement à la démonstration directe, c'est le fait même de la migration des masses fibrineuses détachées de l'extrémité supérieure des caillots veineux. Eh bien ! il s'est présenté tel cas où l'on a rencontré,

[1] En allemand : *Fortgesetzter Propf.*

libre et flottant dans un point du trajet vasculaire qui sépare de l'artère pulmonaire la veine primitivement affectée, un cylindre fibrineux évidemment de date ancienne, et représentant assez exactement par sa forme le moule interne du vaisseau où il s'est formé; de sorte que l'on a pu surprendre, si l'on peut ainsi dire, la migration de ce caillot dans le temps même où elle s'effectuait; témoin l'observation XIe, dans laquelle il est dit qu'un thrombus ancien, ayant environ le volume du petit doigt, long de 5 pouces et demi, formé de couches concentriques et plusieurs fois replié sur lui-même, fut trouvé libre dans l'oreillette droite du cœur[1]. Une démonstration non moins frappante de l'origine veineuse de certaines concrétions fibrineuses de l'artère pulmonaire est donnée par l'observation IX. Dans ce cas, en effet, l'une des extrémités du caillot extrait de l'artère a pu s'ajuster exactement à l'extrémité supérieure, irrégulière et déchiquetée du caillot veineux.

Une circonstance signalée par M. Virchow[2], et qu'on trouve notée dans plusieurs de nos observations, c'est que les symptômes redoutables produits par l'oblitération de l'artère pulmonaire, apparaissent, en général, à une époque où les malades sont en voie d'amélioration, alors qu'ils commencent à

[1] M. Fritz a rapporté un fait très intéressant d'obliteration des petits rameaux de l'artère pulmonaire par des caillots sanguins, dans lequel un thrombus d'ancienne formation occupait la veine iliaque externe, où il s'étendait par en haut jusque vis-à-vis de l'embouchure de la veine hypogastrique. A ce niveau, ce caillot se terminait brusquement par une surface aplatie, à bords tranchés; puis, 2 centimètres plus haut, on rencontrait dans la veine primitive une masse fibrineuse décolorée de 1m,6 de long et dont la base plane, elliptique, s'adaptait exactement à l'extrémité supérieure du caillot de l'iliaque externe. Cette masse fibrineuse n'était rattachée au caillot primitif que par un coagulum mou, noir, et évidemment de formation très récente. (*Obturation métastatique des artères pulmonaires*, *Union médicale*, 1 mars 1857.)

[2] Suivant M. Stroth (*Union médicale*, t. IX, n° 134, p. 620) M. Virchow aurait vu l'extrémité libre d'un caillot se briser à la suite de secousses imprimées au cadavre. Il nous a été impossible de retrouver le passage où M. Virchow a consigné cette remarque importante.

quitter le lit et à marcher (obs. I, II, III, IV), ou encore au moment où ils font des efforts pour uriner, par exemple, ou pour aller à la selle (obs. XI, XII). Il est possible que, dans ces cas, les efforts aient agi mécaniquement sur l'extrémité des caillots veineux, et en aient déterminé la rupture. Aussi, croyons-nous qu'il conviendrait de recommander aux malades atteints de *phlegmatia alba dolens*, ou qu'on peut supposer atteints de quelque oblitération veineuse, de prolonger le séjour au lit et d'éviter, autant que possible, toute espèce d'efforts. Il faudrait éviter également, lorsqu'elle n'est pas impérieusement nécessaire, la palpation des régions auxquelles appartiennent les veines oblitérées.

V.

Sur les douze faits d'oblitération des branches principales de l'artère pulmonaire consécutive à une oblitération veineuse, que nous avons rapportés (I, § I, II), il en est deux dans lesquels la mort a été subite, dans l'acception rigoureuse du mot, et tout à fait imprévue (obs. VIII, X). Elle a eu lieu quelques minutes seulement après le début des accidents dyspnéiques dans deux autres cas (obs, XII, V) ; au bout de trois quarts d'heure dans deux cas (obs. II, III) ; après quelques heures dans quatre cas (obs. I, IV, VIII, XI) ; au bout de plusieurs jours enfin dans deux cas (obs. VI, IX). Ces différences peuvent en général s'expliquer en présence des faits révélés par l'autopsie : le caillot que l'on trouve enclavé dans les troncs principaux de l'artère pulmonaire, ne présente habituellement pas une texture homogène ; il se compose d'un noyau central et, à l'extérieur, de couches fibrineuses cencentriquement disposées. Les plus superficielles de ces couches sont de formation très récente, tandis que les plus profondes sont,

ainsi que le noyau lui-même, de date plus ou moins ancienne. Or, il est infiniment probable que, dans les cas où la mort n'a pas été subite, le caillot s'est trouvé, au moment même où il s'est engagé, d'un volume insuffisant pour obturer complètement le calibre du vaisseau. C'est seulement alors que de nouvelles couches fibrineuses se seront déposées, en se stratifiant, autour de ce caillot primitif, que l'occlusion sera devenue parfaite et que la mort aura eu lieu. Cette interprétation est d'ailleurs conforme aux résultats obtenus par M. Virchow dans quelques-unes des expériences qu'il a faites sur des animaux. Le plus souvent, les fragments de muscle ou les morceaux de caoutchouc employés dans ces expériences étaient entraînés dans l'artère pulmonaire et s'y enclavaient sans provoquer toutefois d'accidents sérieux, parce que, en raison de leur forme irrégulière, ils ne remplissaient pas complètement le calibre du vaisseau ; mais, dans certains cas, ils s'enveloppaient de caillots fibrineux, l'occlusion devenait complète et alors les symptômes graves se manifestaient.

Dans les cas où la mort n'est pas extrêmement rapide, les accidents déterminés par l'oblitération de l'artère pulmonaire

ments cardiaques augmentent alors de fréquence. Le pouls est faible, filiforme, et il est impossible de compter ses battements. La face est pâle, quelquefois au contraire cyanosée ; les extrémités sont glacées, le corps est recouvert d'une sueur froide et visqueuse. Il y a des vertiges, de la céphalalgie, mais habituellement l'intelligence reste nette. Pas de toux, pas d'expectoration ; la percussion et l'auscultation n'apprennent rien sur l'état de la poitrine ; seulement, dans quelques cas, on a noté l'existence d'un murmure vésiculaire très rude [1]. Quelquefois, on observe des mouvements convulsifs qui consistent dans l'extension brusque et répétée d'un ou de plusieurs membres, ou dans la contraction spasmodique de quelques-uns des muscles de la face. On a noté, dans certains cas, une protrusion remarquable des yeux [2]. Le plus souvent, comme nous l'avons dit, la connaissance persiste jusqu'aux derniers moments ; cependant, il y a syncope complète, ou encore le malade succombe au milieu d'une torpeur profonde.

En résumé, les symptômes les plus caractéristiques sont : 1° l'apparition brusque d'une violente dyspnée que n'explique pas l'examen physique de la poitrine ; 2° le refroidissement rapide des extrémités et du visage ; 3° la faiblesse et l'accélération des mouvements du cœur ; 4° une prostration très rapidement portée à l'extrême ; 5° l'absence fréquente de troubles notables du sensorium [3].

[1] Klinger, *loc. cit.*, p. 376.
[2] Idem, *ibid.*
[3] Klinger, *loc. cit.*, p. 376. — Il est intéressant de rapprocher ces symptômes de ceux qu'a notés M. Virchow sur quelques-uns des animaux soumis à ses expériences. Voici quels ont été, par exemple, les phénomènes les plus saillants, dans la vingt-et-unième expérience (Virchow, *loc. cit.*, p. 302), au moment où l'oblitération de l'artère pulmonaire est devenue complète : 1° extension du corps sous forme d'un léger opistonos ; 2° arrêt brusque du cœur ; 3° dilatation de la pupille et protrusion des yeux ; 4° ralentissement considérable, et enfin cessation complète de la respiration.

Ces symptômes se succèdent habituellement et vont s'aggravant d'une manière continue. Dans quelques cas, cependant, on les voit cesser momentanément, ou du moins s'amoindrir, pour reparaître ensuite avec une intensité toute nouvelle. Ils constituent alors une série d'accès plus ou moins tranchés. L'existence de ces accès a été très manifeste dans les observations V, VII et XI. Les changements de position que peut éprouver, sous l'influence de la pression exercée par la colonne sanguine, un caillot libre de toute adhérence, de forme irrégulière, et relativement d'un petit volume, tant qu'il n'est pas solidement enclavé et qu'il ne s'est pas enveloppé de nouvelles couches fibrineuses, peuvent rendre compte, ce nous semble, au moins en partie, de l'intermittence des symptômes observés dans ces cas-là. Peut-être, la contraction spasmodique des branches artérielles joue-t-elle en outre ici un certain rôle [1]. Cette contraction déterminée sous l'influence de l'excitation produite par la présence du caillot fibrineux, pourrait se propager par action réflexe à toute l'étendue du système de l'artère pulmonaire. On comprendrait d'ailleurs, à l'aide de cette hypothèse, comment les symptômes graves, bientôt suivis de mort, peuvent apparaître, alors que

peindre permettra, ce nous semble, le plus souvent, d'annoncer qu'il existe une oblitération des branches principales de l'artère pulmonaire par un caillot sanguin ; il faut remarquer toutefois que ces symptômes paraissent être, jusqu'à un certain point, communs aux cas où l'oblitération dépend d'une altération des parois artérielles ou du parenchyme pulmonaire, et à ceux où elle est le résultat de l'embolie. Pour arriver au diagnostic, il sera, par conséquent, nécessaire de faire intervenir toujours la considération des circonstances au milieu desquelles se déclarent les accidents. La coexistence d'une oblitération veineuse manifestée par les symptômes qui lui sont propres, ou même, en l'absence de ceux-ci, l'existence des états pathologiques ou physiologiques qui prédisposent à ce genre d'affection, pourraient en particulier conduire à penser que l'obturation de l'artère est consécutive à la migration d'un caillot veineux.

A côté des cas qui font l'objet principal de cette étude, il faudra placer les faits auxquels nous avons fait allusion déjà et dans lesquels l'oblitération restant limitée à un nombre plus ou moins restreint de petites ramifications artérielles, les désordres fonctionnels sont d'une gravité bien moindre et quelquefois même à peine appréciables[1]. On conçoit enfin, *à priori*,

[1] Si l'on tient compte des cas de cette espèce, on sera conduit à admettre que l'obturation des branches de l'artère pulmonaire par des caillots fibrineux, consécutive à la phlébite oblitérante, n'est pas une affection rare. Sur 76 autopsies faites dans l'espace d'un mois (août 1846), à l'amphithéâtre de la Charité de Berlin, par M. Virchow, il en est 18 dans lesquelles on a constaté l'existence de thrombus siégeant dans les veines. 11 fois, sur ces 18 cas, il y avait, en outre, des caillots sanguins dans quelques-unes des divisions de l'artère pulmonaire. Voici quel était, dans ces cas, le rapport de l'oblitération artérielle à l'oblitération veineuse :

Thrombus dans la veine cave inférieure.	1	Dans l'artère pulmonaire.	0
— dans la veine iliaque . . .	1	—	1
— dans une veine hypogastrique	1	—	0
— dans une veine crurale . . .	5	—	4
— dans une fémorale profonde .	3	—	3
— dans une tibiale postérieure .	1	—	0

l'existence de cas, pour ainsi dire intermédiaires, où les accidents les plus menaçants, et annonçant une occlusion des troncs principaux de l'artère, cesseraient plus ou moins brusquement, contre toute espérance, pour faire place à une guérison complète. L'observation suivante, que nous devons à l'obligeance de M. le docteur Jacquemier, pourrait bien être un exemple de ce genre.

Obs. XV. — *Accidents très vraisemblablement produits par une oblitération fibrineuse des troncs principaux de l'artère pulmonaire, observés chez une femme en couches et terminés par la guérison.* — Madame C..., 3, place Favart, âgée de vingt ans, grande, bien conformée, d'une constitution sanguine, d'une santé régulière, primipare, ayant eu une grossesse exempte de complications ou d'incommodités, accoucha naturellement après un travail d'une durée moyenne et médiocrement pénible, le 12 septembre 1855, d'une fille chétive, à crâne incomplétement développé, qui s'éleva péniblement et succomba à l'âge de quinze mois des suites d'une hydrocéphalie chronique.

Les suites de couches suivaient régulièrement leur cours, exemptes de toutes complications. Une seule chose troublait par moment le contentement de cette mère, c'est que son enfant, qui



dans sa conversation, pousse un léger cri d'angoisse, en portant ses deux mains à sa poitrine et tombe sans connaissance sur ses oreillers, comme frappée subitement de mort. Sa mère l'appelle, la secoue; les gens de la maison s'agitent autour d'elle sans qu'elle donne le moindre signe de vie. Après quelques minutes de confusion, on se hâte de courir chez les médecins les plus rapprochés. M. Mialhe, dont la pharmacie est à quelques pas, et un médecin du voisinage, dont le nom m'échappe, arrivent bientôt. Au moment de leur arrivée, de faibles indices de respiration et de connaissance commençaient à se manifester. L'état de la malade ne leur parut pas moins des plus alarmants et tout à fait désespéré : le pouls radial était imperceptible au doigt ; le cœur ne faisait entendre que de faibles ondulations ; au lieu d'une pâleur syncopale, la figure présentait, au contraire, une coloration et un aspect asphyxiques des plus prononcés. Ils s'empressèrent de stimuler les téguments par des frictions excitantes et par des sinapismes, etc.

A mon arrivée, une heure et demie après le début de l'accident, la malade était dans l'état suivant : immobilité dans le décubitus dorsal, la tête et la partie supérieure du tronc un peu relevées par des oreillers ; face tuméfiée et bleuâtre, tuméfaction et coloration plus prononcées aux lèvres; mains et pieds également tuméfiés, froids et violacés; respiration courte, peu profonde et anxieuse; sentiment de suffocation, impression de frayeur, voix à demi éteinte, paroles entrecoupées, connaissance entière; impulsion du cœur étendue, mais molle et onduleuse ; néanmoins, doubles battements distincts, réguliers et sans bruits anormaux; pouls petit, faible, fréquent, difficile à compter et disparaissant par moment sous le doigt. Trois fois, dans le courant de la soirée, la perte subite de connaissance s'est reproduite, mais n'a duré que quelques instants, une minute environ. Dans ce moment, la figure, loin de pâlir, était d'une coloration plus foncée; la respiration et les mouvements du cœur n'étaient pas complètement suspendus, le pouls seul disparaissait. A dater de minuit, il s'était fait dans l'état de la malade une amélioration sensible et qui se soutenait.

C'est dans cet état que M. Barth, appelé en consultation, vit la malade, vers dix heures du matin. Après avoir pris connaissance

de ce qui s'était passé et après un examen attentif de la patiente, notre savant et judicieux confrère s'arrêta à l'idée de la présence d'un coagulum sanguin dans le cœur ou dans l'artère pulmonaire. Bien que la respiration fût encore fort gênée, la parole faible et entrecoupée, la malade pouvait rendre compte des impressions qu'elle avait éprouvées. Sans être avertie par le moindre malaise, elle s'était sentie prise brusquement, en parlant, d'une impression pénible, plutôt pénible que douloureuse, qu'elle ne pouvait pas bien définir et qui avait rapidement envahi toute la poitrine de bas en haut. A partir de cette impression, elle n'avait plus rien senti ni rien entendu, jusqu'au moment où l'on était occupé à appliquer les premiers sinapismes. Le temps pendant lequel elle a été sans connaissance n'a guère dépassé douze à quinze minutes, bien que ce temps ait paru beaucoup plus long aux assistants. Dans l'hypothèse très probable que les accidents étaient déterminés par la présence d'un caillot sanguin dans les branches principales de l'artère pulmonaire, on se demandera si ce caillot s'était formé sur place ou s'il s'était détaché d'un point plus ou moins éloigné, et si l'observation apprend quelque chose à cet égard. Ce que je puis assurer, c'est qu'avant comme après l'accident, il n'y a eu ni dans les membres inférieurs, ni dans le bassin aucun indice sensible d'une phlébite obturante.



ches principales de l'artère pulmonaire par des caillots fibrineux. Reste à savoir si cette obturation a été produite par *embolie*. Les détails donnés par M. Jacquemier et par lesquels on voit « qu'avant comme après l'accident, il n'y a eu, ni dans les membres inférieurs, ni dans « le bassin, aucun indice sensible d'une phlébite obturante, » paraîtront sans doute peu favorables à cette hypothèse. N'est-il pas possible cependant qu'une oblitération des veines de l'utérus et de ses annexes par des caillots sanguins, ait existé sans avoir été révélée par des troubles fonctionnels appréciables?

VI.

Quelle est la cause ou, si l'on peut ainsi parler, le *mécanisme de la mort*, dans les cas d'*oblitération des branches principales de l'artère pulmonaire* par des caillots fibrineux? Suivant Virchow[1], par suite de l'*ischémie pulmonaire* plus ou moins prononcée que produit cette oblitération, le cœur gauche et l'aorte ne reçoivent plus qu'une quantité extrêmement faible de sang chargé d'oxygène; les artères coronaires en particulier ne fournissent plus au cœur la quantité voulue de son excitant naturel; conséquemment, cet organe s'arrête dans la diastole. En même temps, il y a stase du sang veineux dans le cœur droit, dans les veines coronaires, et, en général, bien qu'à un degré plus ou moins prononcé, dans toutes les veines de l'économie. Il y aurait donc d'abord paralysie du cœur et état syncopal, puis, secondairement, asphyxie. Les mouvements tétaniques des muscles, le ralentissement de la respiration, la protrusion des yeux, etc., devraient, en particulier, être rattachés à l'état asphyxique. Le docteur Panum[2],

[1] *Loc. cit.*, p. 316.
[2] *Ueber den Tod durch Embolie* (*Zeitschrift für klin. Med.*, VII, Bd., 6, II.).

dans le but d'éclairer cette question, a entrepris sur les animaux des expériences analogues à celles instituées par M. le professeur Virchow. Suivant lui, la mort serait due, dans les cas qui nous occupent, non pas à l'asphyxie, mais bien à l'anémie qui se fait subitement dans les centres nerveux, en raison de ce que le cœur gauche cesse tout à coup de recevoir du poumon une quantité suffisante de sang. Ce qui, suivant cet auteur, démontre qu'il en est ainsi, c'est d'abord la pâleur des membranes muqueuses (langue, lèvres, conjonctives), des poumons et du cerveau, qui se manifestent chez les sujets des expériences ; c'est ensuite la très petite quantité de sang que contient, en pareil cas, le cœur gauche, tandis que le cœur droit en est, au contraire, fortement distendu. Nous nous bornerons à indiquer cette question très intéressante, qui, pour être résolue d'une manière satisfaisante, réclame encore de nombreuses recherches cliniques et expérimentales. [1]

[1] Extrait de la *Gazette hebdomadaire*, 1858, p. 755, 784, 838.

VI

Maladies de l'aorte.

On peut rencontrer, sur le trajet de l'aorte, la plupart des lésions qui ont été signalées sur d'autres points du système artériel; mais le volume exceptionnel de ce tronc vasculaire, et l'importance des fonctions qui lui sont dévolues, impriment un cachet spécial aux maladies dont il peut devenir le siège. Il est, partant, difficile, en étudiant les affections de l'aorte, de ne point empiéter quelquefois sur le domaine des lésions artérielles, envisagées dans leur ensemble. Nous nous efforcerons, autant que possible, d'éviter cet écueil; mais il ne faut pas oublier que, sous le rapport anatomique, les altérations de ce grand vaisseau ont plus d'une fois servi de type à la description générale, et qu'il devient alors impossible de maintenir la ligne de démarcation avec une rigueur absolue. Nous nous proposons d'étudier dans cet article :

1° L'*aortite*; 2° l'*athérome* et les dégénérations ossiformes de l'aorte; 3° les *anévrysmes* de l'aorte; 4° les *dilatations* simples de l'aorte; 5° les *oblitérations* et *rétrécissements* de l'aorte; 6° les *concrétions fibrineuses* de l'aorte; 7° les *embolies* de l'aorte; 8° les *entozoaires* de l'aorte; 9° l'*hypertrophie* et l'*atrophie* des tuniques de l'aorte; 10° les *ruptures* et *perforations* de l'aorte par cause interne; 11° le *cancer de l'aorte*.

Enfin, pour compléter cette revue pathologique, nous au-

rons à parler d'un trouble purement fonctionnel, les palpitations nerveuses de l'aorte, dont il a été déjà question dans un article précédent.

I. Aortite.

L'existence de phénomènes inflammatoires dans l'aorte et ses branches principales a peut-être été signalée par quelques-uns des grands médecins de l'antiquité ; mais ce n'est qu'à une époque relativement voisine de la nôtre que ce sujet a commencé à fixer l'attention des auteurs.

Les écrivains du siècle dernier en font à peine mention dans leurs ouvrages, et l'observation rapportée par Morgagni dans sa vingt-sixième lettre, est longtemps restée un fait presque complètement isolé dans la science : il s'agissait d'un homme qui mourut subitement et chez lequel on trouva, pour toute lésion, une dégénérescence des parois aortiques, qui, parsemées de plaques ossiformes sur divers points, offraient dans toute leur étendue une rougeur intense, qu'on crût devoir attribuer à une inflammation aiguë.

Mais c'est surtout à l'immense retentissement des travaux de J. P. Franck qu'on doit attribuer l'importance accordée, vers le commencement de ce siècle, aux inflammations artérielles en général et à l'aortite en particulier.

Les doctrines médicales de cet auteur célèbre, qui rattachait aux phlegmasies de cette espèce le plus grand nombre des fièvres, apportèrent à l'étude de ces questions un intérêt tout nouveau. Le mouvement scientifique de l'époque était singulièrement favorable aux idées de Franck : elles ne tardèrent pas à acquérir un grand nombre de partisans.

Les travaux de Reil, de Schönlein et de plusieurs autres médecins distingués contribuèrent à répandre l'opinion que l'artérite, caractérisée anatomiquement par la rougeur de la membrane interne des vaisseaux, par des altérations athéro-

mateuses et des dépôts calcaires, était une affection des plus fréquentes.

En France, Broussais et M. le professeur Bouillaud vinrent prêter l'appui de leur autorité à cette manière de voir, tout en la modifiant, sous certains rapports. Au reste, l'éminent observateur que nous venons de citer ne pouvait se méprendre sur le caractère particulier de cette rougeur intra-vasculaire : « Elle n'est point occasionnée, dit-il, comme dans les phlegmasies des autres tissus, par une hypérémie capillaire, mais par une sorte d'infiltration de la matière colorante du sang. » Il reconnaît, en outre, qu'il est souvent très difficile de distinguer ce phénomène des effets ordinaires de l'imbibition cadavérique ; mais, comme les auteurs du siècle précédent, il attribue une grande valeur aux lésions concomitantes, comme signes anatomiques de l'inflammation.

On a toujours attaché une importance capitale à la présence de concrétions oblitérantes, à l'intérieur du vaisseau. Indépendamment des caillots sanguins, un exsudat particulier déposé sur les parois des artères malades fut signalé par Bizot qui le considérait comme l'un des premiers indices d'un travail inflammatoire. Cette observation, d'ailleurs parfaitement exacte, ne pouvait être interprétée d'une façon différente, comme nous le verrons bientôt. Mais ce qu'il importe le plus de constater, c'est que, fondée sur ces données anatomiques, une séméiologie tout entière s'était organisée ; de sorte que jusqu'à ces derniers temps, il existait non seulement des caractères pour reconnaître à l'autopsie les inflammations de l'aorte, mais encore des signes pour les diagnostiquer pendant la vie. Cet édifice, si laborieusement construit, a fini par s'écrouler.

Dès le principe, les opinions de Frank avaient rencontré des contradicteurs. Laënnec, dans un passage où l'on aperçoit déjà le germe des idées qui devaient prévaloir plus tard, s'exprime de la manière suivante : « On pourrait tout au plus

soupçonner l'inflammation dans les cas où la rougeur de la membrane interne des artères est accompagnée de gonflement, d'épaississement, de boursouflement, et d'un développement extraordinaire de petits vaisseaux dans la tunique moyenne. » Ce grand observateur ne voyait dans ces prétendues inflammations de l'aorte qu'un phénomène purement cadavérique.

Les recherches expérimentales de MM. Trousseau et Rigot nous ont appris que des procédés artificiels pouvaient donner naissance à ces rubéfactions intra-vasculaires, et les travaux de M. Louis en ont démontré l'existence dans la fièvre typhoïde et les maladies qui s'accompagnent d'une altération profonde du sang; aussi ne reconnaît-on, de nos jours, qu'un simple effet d'imbibition, dans cette modification physique de la membrane interne; et la couleur jaune que l'intérieur de l'aorte présente quelquefois chez les ictériques (Crisp) est une preuve nouvelle de la facilité avec laquelle le sang abandonne aux tissus ambiants les matières colorantes dont il est imprégné.

On est allé plus loin, et on s'est demandé si, dépourvue de vaisseaux, à l'état normal, la membrane interne des artères était susceptible de s'enflammer à la façon des séreuses et de fournir des exsudats.

Dans toutes leurs tentatives pour provoquer directement ce résultat par l'injection de substances irritantes dans les vaisseaux artériels, MM. Trousseau et Rigot ont constamment échoué. Les expériences de M. Gendrin, de Corneliani, de Notta, ont achevé la démonstration. Virchow, s'appuyant sur cet ensemble de faits et sur d'autres qui lui sont personnels, a définitivement établi qu'une inflammation capable de fournir des exsudats ou des collections purulentes, ne peut exister que dans les couches externes ou moyennes du vaisseau, c'est ce qu'il appelle la *périartérite* ou la *mésartérite*, suivant que la

membrane externe ou moyenne est le siège de la maladie. Il réserve le nom d'*endartérite* aux altérations athéromateuses des artères.

On comprend, en effet, que si leur membrane interne n'est pas susceptible de s'enflammer à la manière des tissus vasculaires, elle pourra cependant subir un travail pathologique de même nature que les cartilages, la cornée et les autres tissus privés d'une circulation capillaire. L'origine inflammatoire des altérations athéromateuses, admise par les uns, combattue par les autres, peut au moins se concilier avec nos connaissances actuelles, en se plaçant au point de vue que nous venons d'indiquer. Mais pour rester fidèles à notre rôle de critiques, nous sommes obligés de constater que de toutes les lésions autrefois envisagées comme des indices certains d'une inflammation aiguë ou chronique de l'aorte, il en reste bien peu qui puissent être regardées comme vraiment caractéristiques; cependant il en existe. Personne aujourd'hui ne regarde la matière athéromateuse comme une variété de pus spéciale aux artères : le microscope a fait justice de cette erreur; mais nous possédons des cas authentiques où des foyers purulents ont été rencontrés dans les parois de l'aorte. Il serait impossible, en pareil cas, de nier l'inflammation.

Nous admettons donc sans aucune difficulté l'existence de l'aortite, nous croyons toutefois pouvoir élever des doutes sur la fréquence de cette maladie, et après en avoir rigoureusement discuté les caractères anatomiques, nous sommes forcés de reconnaître que le tableau symptomatique qui nous a été légué par les auteurs classiques ne repose aujourd'hui sur aucun fondement admissible.

Dans les cas, peu nombreux à la vérité, où des lésions inflammatoires sur le trajet de l'aorte ont été nettement constatées à l'ouverture du corps, la marche de la maladie et les symptômes ne ressemblaient guère à ce qui avait été précé-

demment décrit. Concluons donc que, sous ce rapport, tout est à refaire actuellement, et pour mieux poser les bases de la réforme qui doit s'opérer à cet égard, voyons quelles sont les données positives que l'anatomie pathologique met à notre disposition.

Anatomie pathologique. — Les phénomènes qui caractérisent l'inflammation des tuniques extérieures de l'aorte (périaortite) sont les mêmes que dans les autres tissus vasculaires de l'économie ; on y rencontre de la tuméfaction, de la rougeur, et une injection capilaire des plus manifestes ; en même temps les parois vasculaires sont infiltrées par un exsudat particulier, qui les rend plus épaisses, plus rigides et plus friables qu'à l'état normal ; le vaisseau lui-même est souvent rétréci au niveau du point enflammé.

La membrane interne, dépourvue de vaisseaux, est le siège d'un travail différent. On a décrit, même dans ces derniers temps (Lancereaux), des arborisations capillaires et des ecchymoses formés immédiatement au-dessous d'elle ; ce sont des altérations dont la tunique moyenne est encore, à proprement parler, le siège anatomique. Mais la surface intérieure du vaisseau se dépolit, et devient le siège d'un dépôt particulier, que Bizot considérait comme un exsudat inflammatoire. Une étude attentive de ce produit pathologique a conduit Rokitansky à l'envisager d'une façon différente. Pour le célèbre professeur de Vienne, il s'agirait ici d'une affection spéciale, et pour ainsi dire idiopathique du système à sang rouge, dont l'origine serait entièrement indépendante de tout travail inflammatoire.

La membrane interne du vaisseau malade subit, d'après cette manière de voir, un épaississement occasionné par la formation d'une néo-membrane (*Auflagerung*, à la surface. D'abord hyaline et transparente, cette substance, formée de

couches stratifiées, ne tarde pas à s'épaissir et à prendre un aspect laiteux ; parvenue à cet état, elle est apte à subir la dégénération athéromateuse ou à s'incruster de sels calcaires. Enfin, dans plusieurs cas, un lacis de vaisseaux capillaires se développe au sein de cette concrétion primitivement amorphe, et semble indiquer une organisation plus avancée.

Nous ne voulons point étudier plus longtemps ici la théorie de Rokitansky, qui, après avoir été l'origine d'une controverse assez vive, a fini par être universellement abandonnée. Il nous suffira de rappeler que Virchow, le principal adversaire de cette doctrine, ne considère les produits développés à l'intérieur de l'artère que comme de simples concrétions fibrineuses.

Ses recherches ne lui ont jamais permis de constater l'existence d'un exsudat à la surface interne des vaisseaux : et les pseudo-membranes signalées par quelques auteurs ne sont pour lui que des fragments dissociés de la tunique interne, adhérents par une portion de leur circonférence, et libres dans le reste de leur étendue.

Nous renvoyons à l'article *Artérite*[1] pour de plus amples détails sur cette partie de la question qui dépasse les limites de notre sujet. Rappelons-nous seulement que les parois aortiques, subissent, au dire de tous les auteurs, des altérations de nature permanente à la suite des inflammations soit aiguës, soit chroniques.

Un degré plus avancé, mais à coup sûr plus rare de la maladie, donne lieu à la formation de foyers purulents. Dans un intéressant travail sur cette affection peu connue, M. Leudet (de Rouen) en a rassemblé quelques observations. — La première est due à M. le professeur Andral, qui trouva une douzaine de petits abcès, ayant chacun la grosseur d'une noisette, entre les tuniques externe et moyenne de ce vaisseau.

[1] Du *Dictionnaire encyclopédique des sciences médicales.*

Il n'existait dans ce cas, aucune rougeur périphérique. — Le second appartient à Spengler, qui a vu un abcès volumineux occuper l'origine de l'aorte, chez un homme affecté d'endocardite ulcéreuse, et qui succomba à l'infection purulente, la poche s'étant ouverte dans le vaisseau. — La troisième a été publiée par M. le professeur Schutzenberger : l'abcès avait le volume d'une noisette ; il était logé entre les tuniques externe et moyenne, à l'origine de l'artère ; il s'ouvrit à l'intérieur, et le malade mourut d'infection purulente. — La quatrième est personnelle à M. Leudet : il s'agit d'une infiltration purulente de la tunique moyenne, avec formation d'un abcès de la grosseur d'une aveline, situé en-dessous de la membrane celluleuse. — Enfin la cinquième est le cas si remarquable de Rokitansky, dans lequel un abcès de ce genre donna lieu consécutivement à un anévrisme de l'aorte. Chez tous ces malades, la collection purulente était logée dans les deux tuniques extérieures.

M. Leudet a rassemblé encore trois ou quatre faits, empruntés à Lebert et à Virchow, dans lesquels la présence du pus fut anatomiquement constatée dans les parois artérielles. On voit donc que cette lésion, malgré sa rareté, a été plus d'une fois signalée par des observateurs dignes de foi.

Il faut cependant éviter avec soin de confondre les collections athéromateuses avec des abcès artériels. Virchow rapporte que, dans une de ses autopsies, il a été sur le point de commettre cette erreur ; mais l'analyse micrographique n'a pas tardé à le détromper : il croyait avoir trouvé un athérome, il s'agissait d'une collection purulente.

L'oblitération complète de l'aorte par des caillots fibrineux, à la suite d'une inflammation aiguë, est au nombre des lésions les plus exceptionnelles ; mais il arrive souvent que le vaisseau est rétréci, au niveau du point enflammé par l'épaississement des tuniques altérées, ou par le développement des concré-

tions qui adhèrent aux parois artérielles. La friabilité des membranes vasculaires est l'une des conséquences les plus ordinaires de l'artérite : lorsqu'il s'agit d'un vaisseau d'un calibre ordinaire, une ligature serrée suffit pour le couper en travers; sur les parois de l'aorte, cette disposition se manifeste par des ruptures, des déchirures et des fentes, dont il sera question plus loin, et qui prédisposent soit aux anévrismes ordinaires, soit aux anévrismes disséquants.

Symptômes. — La rigueur avec laquelle les caractères anatomiques de l'aortite aiguë ont été discutés ne permet plus aujourd'hui de regarder comme des cas bien authentiques ceux qui ont été rassemblés à une époque antérieure aux recherches modernes; on ne peut faire d'exception que pour le cas de M. Andral, où la présence du pus ne pouvait laisser aucun doute sur la nature de la maladie. On ne saurait donc attribuer une grande valeur aux symptômes signalés avant cette époque : à la céphalalgie, aux pulsations aortiques, à l'anasarque soudaine, ni enfin aux sensations pénibles éprouvées par le malade. Dans le seul cas où l'inflammation de l'aorte était hors de toute contestation (c'est-à-dire lorsqu'il existait des abcès) on a observé la marche suivante : 1° Une période d'invasion caractérisée par du malaise, de la dyspnée, des frissons, de la fièvre, et quelquefois par un œdème partiel, et des bruits vasculaires anormaux sur le trajet de l'aorte; 2° une période de rémission et d'amendement; 3° une période où les accidents de l'infection purulente se développent subitement pour amener la mort.

Cette terminaison funeste n'est pas la conséquence inévitable de l'aortite suppurée, ni même de l'ouverture de l'abcès dans la cavité du vaisseau, comme le prouve l'observation de Rokitansky; mais les signes de l'infection purulente, survenant brusquement après les deux premières périodes de la

maladie, sont, en réalité, les seuls indices qui permettraient d'établir le diagnostic avec quelque apparence de raison.

Pronostic. — L'aortite aiguë est toujours une affection grave: car, même dans les cas où ses conséquences ne sont pas immédiatement fatales, elle prédispose à toutes les lésions qui résultent de la dégénérescence des parois artérielles, et plus spécialement aux dilatations anévrismales, ou à des rétrécissements permanents du vaisseau.

Étiologie. — Dans les cas bien avérés de cette maladie, les conditions suivantes paraissent avoir présidé à son développement : 1° l'impression du froid; 2° les phlegmasies du cœur et du péricarde; 3° les commotions violentes; 4° les tumeurs et abcès du médiastin; 5° les ulcérations de l'œsophage, de la trachée-artère et des bronches; 6° enfin les tumeurs anévrysmales, qui entretiennent presque toujours un certain degré d'inflammation chronique dans leur voisinage.

Il ne faut point oublier que, d'après Virchow, la présence d'un caillot spontanément formé à l'intérieur d'une artère a pour conséquence d'en enflammer les parois sur les points

BIBLIOGRAPHIE. — Frank (J. P.) *De curandis hominum morbis.* Manheim, 1792, lib. I. § 118 et lib. II, § 125. — Sasse. *Diss. de vasorum sanguiferorum inflammatione.* Halle, 1797. — Portal. *Cours d'anatomie médicale.* T. III, p. 127. Paris, 1803. — Jermina di Mondavi. *Annali universali di medicina.* Milano, 1826. — Frank (Jos.). *Praxeos medicæ præcepta universa.* Lipsiæ, 1824. — Bouillaud. *Dict. de médecine et de chirurgie pratiques*, art. *Aortite*, et *Traité clinique des maladies du cœur.* Paris, 1841. — Bizot. *Recherches sur le cœur et le système artériel.* In *Mém. de la Soc. méd. d'observation.* T. I, 1887. — Corneliani. *Sulla non inflammabilita della membrana interna dei vasi interiali et venosi.* Pavia, 1843. — Crisp. *On the structure and diseases of blood Vessels.* London, 1847. — Rokitansky. *Ueber einige der Wichtigsten Krankheiten der Arterien.* Wien, 1852 et *Lehrbuch der pathologischen Anatomie.* Zweiter Band, p. 299. Wien, 1856. — Virchow. *Ueber die acute Entzündung der Arterien.* In *Arch. für path. Anat.* Bd. I., p. 272, et *Ges. Abh.*, p. 380. — Leudet. *De l'aortite terminée par suppuration.* In *Arch. gén. de méd*, 5e série, t. II., p. 573, 1861.

II. ATHÉROME ET DÉGÉNÉRATIONS OSSIFORMES DE L'AORTE.

De tous les vaisseaux artériels, l'aorte est incontestablement celui que les altérations athéromateuses et calcaires choisissent le plus souvent pour siège. Il est assez singulier de constater que les deux extrémités de ce vaisseau, sa portion ascendante et celle qui précèdent immédiatement sa bifurcation, sont plus spécialement exposées à ce genre de lésion. L'ordre de fréquence, d'après Lobstein, serait le suivant : 1° Crosse aortique ; 2° terminaison de l'aorte ; 3° aorte thoracique ; 4° artère splénique ; 5° aorte abdominale, etc. Rokitansky met en première ligne l'aorte ascendante ; viennent ensuite la crosse aortique, l'aorte thoracique et abdominale ; l'artère splénique est placée immédiatement après.

La fréquence extrême des altérations athéromateuses à la bifurcation de l'aorte est un fait que nous avons souvent vérifié nous-même, chez les femmes âgées de la Salpêtrière.

Nous ne chercherons point à discuter ici la nature et l'origine d'une lésion dont l'étude appartient à l'histoire générale des affections artérielles ; il nous suffira donc de faire observer que toutes les formes de cette altération peuvent se rencontrer

sur le trajet de l'aorte, depuis les taches opalines qui en signalent le début et les saillies indurées qui leur succèdent, jusqu'à la calcification la plus complète. C'est surtout à l'intérieur de cette grande artère qu'on rencontre ces plaques ossiformes si bien organisées, qui jouissent d'une circulation capillaire, et présentent au microscope de petites cavités, dont l'analogie avec les corpuscules osseux est si remarquable (Rokitansky). C'est là que se forment également les collections atheromateuses les plus considérables; le volume de ces dépôts graisseux, et leur tendance à subir un ramollissement puriforme les a fait autrefois confondre avec des productions tuberculeuses: le microscope a fait aujourd'hui justice de cette erreur.

L'existence de ces diverses lésions est une des causes les plus habituelles des dilatations simples ou sacciformes de ce vaisseau ; tantôt l'aorte s'élargit d'une façon irrégulière, mais sans offrir en un point donné une cavité ampullaire ; tantôt, au contraire, elle cède sur une portion limitée de sa circonférence, et une poche anévrysmale est formée. Les ruptures de l'aorte, ainsi que nous le verrons plus loin, sont occasionnées, dans l'immense majorité des cas, par une altération préalable des parois artérielles : à plus forte raison en est-il ainsi pour ces déchirures incomplètes qui donnent naissance aux anévrysmes disséquants.

Cependant l'ossification de l'aorte, si souvent accompagnée de concrétions fibrineuses, peut donner lieu à un résultat tout opposé, c'est-à-dire au rétrécissement ou à l'oblitération complète du vaisseau (Barth.) Cette dernière lésion est plus fréquente pour les artères périphériques qui naissent du point altéré : on les voit souvent devenir imperméables, soit par l'épaississement de leur tunique constituante, soit par la formation d'un caillot obturateur.

Parmi les conséquences les plus directes des altérations de

ce genre, il faut placer les affections concomitantes du cœur. L'hypertrophie du ventricule gauche et l'induration des valvules aortiques accompagnent ordinairement les dépôts calcaires de l'aorte ascendante : l'insuffisance aortique peut résulter, en pareil cas, d'une dilatation excessive de l'orifice artériel, ou d'une rigidité anormale des soupapes naturelles destinées à le fermer.

Mais ce n'est pas tout : les coagulums sanguins formés au niveau des concrétions pétrées, quelquefois aussi ces concrétions elles-mêmes peuvent se détacher de leurs insertions, et, parcourant l'arbre artériel, aller déterminer des obstructions emboliques : on voit alors survenir, si l'artère intéressée est volumineuse, une gangrène localisée. Si les fragments migratoires sont assez petits pour atteindre les réseaux capillaires, il se produira des ramollissements cérébraux, des dépôts fibrineux multiples et des altérations parenchymateuses, au sein des viscères envahis.

Nous avons observé nous-mêmes un cas de gangrène par embolie dans de pareilles circonstances. Quant aux embolies capillaires, elles sont fréquentes chez les vieillards atteints de ces dégénérations spéciales de l'aorte.

Enfin, si les masses athéromateuses, après avoir subi un travail de ramollissement, deviennent parfois libres, au sein du torrent circulatoire, en perforant la membrane interne qui les en sépare, c'est alors que le microscope permet quelquefois de constater, outre un excès de cholestérine, une quantité souvent considérable de corps granuleux et de globules graisseux dans le sang même, à une distance très considérable du point malade dans l'artère crurale par exemple ; ces substances passent donc probablement dans le torrent circulatoire ; mais les saignées pratiquées pendant la vie, même sur le trajet de l'artère temporale, n'ont point fourni, jusqu'à présent, un fluide chargé de matières grasses, comme celui

qu'on trouve, à l'autopsie, dans les vaisseaux. Nous avons eu plus d'une fois l'occasion de constater ces faits à la Salpêtrière. On comprend d'ailleurs aisément ce transport des particules athéromateuses qui voyagent dans le sang, lorsqu'on se reporte aux conditions anatomiques que nous venons de signaler. Tout récemment encore, M. Vulpian nous a montré une vaste ulcération athéromateuse de l'aorte, tapissée à l'intérieur d'une boue semi-liquide ; elle offrait une longueur de 6 à 8 centimètres. Rokitansky fait observer, à ce sujet, que, lorsqu'on laisse macérer une aorte affectée d'athérome, dans un dissolvant approprié, on en retire souvent une proportion énorme de matières grasses.

Il est extrêmement probable que ces altérations ont des conséquences fâcheuses pour la santé générale, et que la présence de cet excès de matières grasses dans le sang donne naissance à des lésions viscérales ; mais il est difficile de distinguer les accidents produits par les matières athéromateuses, de ceux qui résultent du déplacement des caillots sanguins altérés. (Voir plus loin le paragraphe consacré aux *Concrétions fibrineuses de l'aorte*, p. 559.)

Les ulcérations, les érosions qui occupent chez certains sujets une portion considérable de la surface interne de l'aorte, se rattachent presque toujours à la fonte d'un dépôt athéromateux, ou à l'avulsion d'une plaque crétacée.

Symptômes et Diagnostic. — Les signes physiques d'une induration calcaire de l'aorte manquent de précision, sauf quelques cas exceptionnels. Il a été quelquefois possible, soit en explorant l'aorte abdominale, soit en plongeant les doigts au-dessous de la fourchette sternale, de palper directement la crosse aortique, ou la portion abdominale du vaisseau induré (Bamberger).

L'auscultation fait entendre un bruit de souffle au premier

temps, sur le trajet de l'aorte, quand les rugosités de ses parois sont extrêmement prononcées (Bouillaud, Hamernjk) ; et le second bruit offre toujours en pareil cas un timbre éclatant. Skoda considère le bruit de souffle qu'on entend quelquefois au second temps, sur le trajet de l'aorte, à une certaine distance de l'orifice aortique, et indépendamment de toute insuffisance des valvules sigmoïdes, comme un indice certain de l'ossification artérielle. M. Vulpian, en 1854, a présenté un cas très remarquable de ce genre à la Société anatomique ; mais de tels phénomènes sont si souvent liés aux affections valvulaires du cœur qu'il nous paraît bien difficile de reconnaître par l'auscultation seule une ossification de l'aorte, indépendante de toute autre lésion. Lorsque la crosse de ce vaisseau a subi une ampliation notable, la percussion permettra quelquefois de constater cette augmentation de volume.

Les signes rationnels fournissent au *diagnostic* des indices plus sûrs. Il est rare qu'une ossification des vaisseaux périphériques ne s'accompagne pas d'une lésion semblable dans le tronc principal ; aussi toutes les fois que les artères accessibles à l'exploration, la radiale, la temporale, etc., présenteront une induration manifeste et une surface inégale, on pourra presque constamment diagnostiquer une calcification des parois aortiques (Piorry). Cette affection s'accompagne d'ailleurs d'une lenteur plus ou moins évidente du pouls ; les veines superficielles, en raison de l'obstacle apporté à la circulation générale, sont tuméfiées et saillantes ; en outre, il existe un trouble général de la nutrition, un amaigrissement parfois assez prononcé, qui coïncide avec une teinte blafarde et terreuse de la peau. Enfin, l'arc sénile, dont la coïncidence avec l'état graisseux du cœur a été depuis longtemps signalée par M. Canton, peut se rencontrer parfois chez des sujets atteints d'athéromes artériels. Quand de pareils symptômes se

trouveront réunis chez un vieillard goutteux, rhumatisant, ou adonné à l'usage des boissons alcooliques, on aura quelques raisons pour soupçonner une dégénérescence ossiforme de l'aorte : il ne faut cependant jamais oublier que, chez plusieurs sujets, des lésions de ce genre, malgré leur étendue, ne se révèlent par aucun symptôme extérieur.

La marche de cette affection est essentiellement chronique, et permet souvent aux malades d'atteindre un âge avancé. Les lésions viscérales, et principalement celles du cœur et du cerveau, sont ordinairement la cause déterminante de la mort.

Bibliographie. — Lobstein, *Anatomie pathologique*, vol. II, p. 550. — Crisp. *Op. cit.*, p. 73. — Virchow, *Gesamm. Abh.* p. 496. — Rokitansk. *Ueber einige d. wicht. Krankh. der Arterien*, p. 3, et *Patholog. Anat.* II, p. 305. — Bamberger *Krankheiten des Herzens*. — Vulpian, *Bulletin de la Société anatomique*, 1874. — Charcot *Rapport sur l'observation précédente*, même volume.

III. Anévrismes de l'aorte.

Inconnus des anciens, les *anévrismes de l'aorte* n'ont été signalés que vers la fin du XVIe siècle, à l'époque où le développement des connaissances anatomiques imprimait des progrès si rapides à toutes les branches des sciences médicales. On attribue à Fernel le mérite d'avoir appelé le premier l'attention sur les anévrismes internes, dont l'existence n'était même pas soupçonnée avant lui; mais cet auteur ne rapporte aucun fait à l'appui de ses opinions. Nous devons à Vésale la relation du premier cas où cette lésion ait été anatomiquement constatée, après avoir été reconnue pendant la vie. C'était en 1557, quelques années plus tard, un anévrisme de l'aorte abdominale fut rencontré par Baillou, à l'autopsie d'un malade qui éprouvait depuis longtemps de violentes palpitations à la région épigastrique. Les faits de ce genre continuèrent longtemps à passer pour exceptionnels. Cependant

vers la fin du XVIIe siècle, grâce à Lancisi, Valsalva, et quelques autres pathologistes, on possédait déjà des notions plus justes à cet égard ; et dans le chapitre où il analyse, avec sa supériorité habituelle, les travaux de ses prédécesseurs, Morgagni fait observer, avec raison, que les médecins de son temps étaient parvenus non seulement à se convaincre de la fréquence relative des anévrismes aortiques, mais encore à en établir le diagnostic, dans un grand nombre de cas.

On ne possédait cependant alors que des moyens d'exploration bien éloignés de la précision moderne et c'était exclusiment sur les symptômes physiologiques que s'appuyaient nos devanciers pour reconnaître, avec un bonheur qui nous étonne, l'existence de la maladie. D'ailleurs les conditions anatomiques qui président au développement des anévrismes n'étaient que très imparfaitement connues, au siècle dernier. Les travaux de Corvisart et de Scarpa, mais surtout les discussions soulevées par les doctrines trop exclusives de ce dernier, ont introduit, dans l'étude de ces lésions, une exactitude jusque alors inconnue.

Mais il faut bien en convenir, c'est la découverte de l'auscultation dont M. le professeur Bouillaud a si heureusement fait ressortir les conséquences à cet égard, qui marque le progrès le plus important que la science ait réalisé dans cette voie. Nous possédons aujourd'hui des moyens physiques d'exploration, dont l'application pratique a été perfectionnée par un si grand nombre d'observateurs que nous n'essayerons même pas d'en dresser ici le catalogue. Nous rappellerons seulement les éminents services rendus à l'anatomie pathologique des anévrismes de l'aorte par MM. Hogdson, 1815 ; Hope, Cruveilhier, Rokitansky, Lebert et d'autres auteurs, que nous aurons souvent l'occasion de citer. L'anévrisme disséquant, déjà signalé par Laënnec, l'anévrisme artério-veineux de l'aorte, indiqué par Thurnam, en 1840, ont été l'objet

d'études approfondies, depuis quelques années, et la précision de nos connaissances à ce sujet laisse aujourd'hui peu de chose à désirer.

En même temps, les symptômes physiologiques, un peu délaissés depuis Laënnec, ont attiré de nouveau l'attention de quelques praticiens éminents, surtout en Angleterre, et la science du diagnostic a réalisé de nouveaux progrès sous ce rapport. Malheureusement, il faut convenir que la thérapeutique est restée en arrière et que les anévrismes de l'aorte sont aujourd'hui comme toujours, une affection presque fatalement mortelle. On ne saurait oublier, d'ailleurs, que les travaux qui ont éclairé d'une lumière nouvelle la théorie générale des anévrismes sont étroitement liés à l'histoire des lésions de l'aorte en particulier. Nous renvoyons donc à l'article *Anévrisme*[1] pour de plus amples développements, tout en nous réservant de signaler, dans le cours de cet article, les principaux auteurs qui ont contribué à compléter nos connaissances à cet égard.

Anatomie pathologique. — On peut observer, sur le trajet de l'aorte, les diverses variétés d'anévrismes spontanés qui ont été décrites sur d'autres points de l'arbre vasculaire. Ainsi la dilatation de toutes les tuniques donnera naissance à l'anévrisme vrai, la déchirure des deux tuniques internes produira l'*anévrisme mixte externe*, et la saillie de la membrane interne à travers les deux autres tuniques déchirées, prendra le nom d'*anévrisme mixte interne*. L'existence de cette forme anatomique n'est guère admise par les pathologistes modernes, mais une autre variété d'anévrisme mixte interne (*An. herniosum*) est regardée comme très fréquente par les auteurs allemands. Nous aurons plus tard à nous expliquer sur ce point. Contentons-nous, pour le moment, de faire observer

[1] Du Dictionnaire encyclopédique des sciences médicales.

que les parois artérielles, même dans les cas où elles n'ont pas été déchirées, sont toujours malades, car la dilatation pure et simple du vaisseau, sans aucune altération de structure n'est point, en général, considérée comme un anévrisme. Laënnec, d'ailleurs, établit que, chez les vieillards, rien n'est plus habituel que de voir l'aorte offrir un calibre exagéré dans toute sa longueur. Les conditions anatomiques qui président au développement des anévrismes spontanés se réduisent d'après Rokitansky, aux trois catégories suivantes :

1° *Inflammation suivie de la formation d'un abcès dans la paroi artérielle.* — Cette forme particulière est d'une extrême rareté ; nous n'en connaissons, jusqu'à présent, qu'un seul exemple. Un dépôt purulent, formé dans les tuniques externes, a perforé la tunique moyenne et l'interne. Il en résulte un anévrisme mixte externe, communiquant avec la lumière du vaisseau par un orifice au pourtour duquel les deux membranes internes s'arrêtent brusquement.

2° *Déchirure spontanée des deux membranes internes.* — C'est l'anévrisme disséquant, dont il sera question, dans un paragraphe spécial.

3° *Altérations diverses des parois artérielles ; dépôts athéromateux dans la tunique moyenne, se terminant par ulcération ; inflammation chronique ou épaississement de la membrane celluleuse ; adhérences des tuniques externe et moyenne,* etc. — Il faut ajouter que la rupture de la poche anévrismale, et l'épanchement du sang sous les téguments de la poitrine, ou dans le tissu cellulaire sous-péritonéal, peuvent donner naissance à un anévrisme diffus. On a vu quelquefois cet accident succéder directement à une perforation de l'aorte.

En laissant de côté ces faits exceptionnels, les anévrismes

de l'aorte, selon le point de vue auquel on se place, peuvent être divisés, d'après l'état des parois, en anévrismes vrais, mixtes externes et mixtes internes, et d'après la forme extérieure, en fusiformes ou cylindroïdes, et en sacciformes. Cette dernière classification appartient à M. le professeur Cruveilhier. Nous la suivrons dans le cours de cette description. — Pour ce qui touche à l'état des parois artérielles, nous renvoyons le lecteur à l'article *Anévrisme*. Il nous suffira de signaler, au fur et à mesure, quelques particularités qui se rattachent directement à notre sujet. Ces données étant une fois établies, nous allons procéder à une étude détaillée de chacune de ces formes anatomiques en particulier. (*Fig.* 46, etc.).

A. L'*anévrisme cylindroïde* peut souvent revêtir l'aspect fusiforme ; il présente alors un développement modéré, et se compose des trois tuniques, qui ont subi, à des degrés divers, les modifications spéciales que nous venons d'indiquer. C'est donc un anévrisme vrai. Lorsque le sac se développe tout autour de l'artère, il prend le nom d'anévrysme périphérique.

B. L'*anévrisme sacciforme* est celui qui se développe sur un point limité du vaisseau. Il peut s'implanter sur une artère qui présente déjà la dilatation fusiforme, cette combinaison est même assez fréquente. Il atteint souvent d'énormes dimensions, et peut offrir alors, dans sa configuration extérieure, les plus grandes diversités : tantôt il se développe en ampoule, il peut être alors *périphérique*, *semi-périphérique*, ou à *bosselures*, tantôt il se présente sous forme de *poche à collet*, suivant l'expression de M. Cruveilhier.

L'état des tuniques artérielles est ici très variable. Quand la tumeur est un peu volumineuse, la membrane moyenne, plus ou moins amincie, persiste sur tous les points : c'est un *anévrisme vrai*. Lorsque la poche est arrivée à un développe-

ment plus considérable, cette membrane, détruite par places, est criblée de trous ; et sur les points où elle manque, la tunique externe indurée adhère à la membrane interne régénérée. Enfin, dans l'état le plus avancé, la tunique moyenne a complètement disparu : c'est alors un anévrisme mixte.

C. L'*anévrisme en poche à collet* présente quelques particularités remarquables. Il est hàbituellement secondaire et repose sur une dilatation fusiforme. Capable d'acquérir les plus vastes dimensions, il se rompt quelquefois, lorsqu'il offre à peine le volume d'une fève ; d'autres fois, au contraire, il résiste après avoir subi un énorme développement. Les bords de l'orifice sont lisses et recouverts par la membrane interne altérée. Les formes anatomiques que peut affecter cette espèce particulière sont variables à l'infini : communiquant avec la lumière du vaisseau par une ouverture tantôt large, tantôt étroite, il semble quelquefois n'être qu'une excroissance développée sur une dilatation plus ancienne; d'autres fois le vaisseau lui-même se prolonge au milieu de la poche anévrismale pour s'y terminer brusquement. Aucune description ne saurait ici suppléer aux effets du dessin.

L'état des tuniques artérielles mérite dans ce cas une attention spéciale. L'amincissement progressif de la membrane moyenne est ici le phénomène prédominant.

A l'orifice du sac, elle est encore nettement visible ; mais à l'intérieur de la cavité, elle s'amincit de plus en plus, et finit par disparaître entièrement. La poche se trouve alors formée par la membrane interne altérée, et accolée à la tunique celluleuse. Ce serait alors, d'après Rokitansky, un véritable anévrisme mixte interne ; après la disparition de cette membrane, le revêtement intérieur du sac, se continuant sans interruption avec la tunique interne, on aurait une véritable hernie de celle-ci, à travers l'ouverture de la moyenne.

L'opinion de M. Rokitansky est donc ici diamétralement opposée à celle de Scarpa, qui rattachait ces tumeurs sacciformes à son *anévrysma spurium*, ou *mixte externe*.

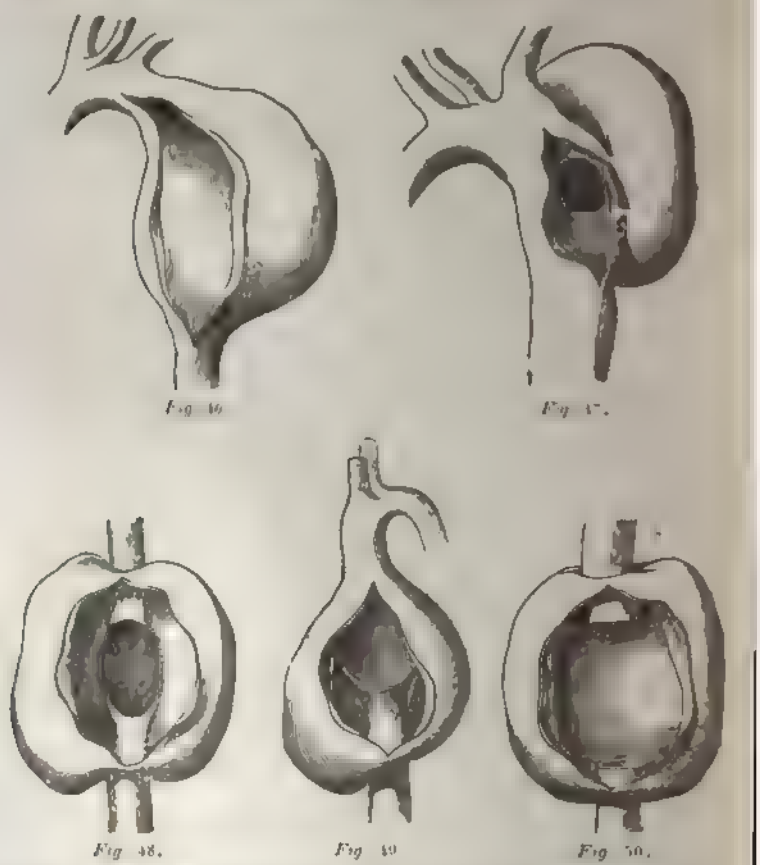

Fig. 46. *Fig.* 47. *Fig.* 48. *Fig.* 49. *Fig.* 50.

Fig. 46, 47, 48, 49, 50. — Principales variétés des anévrismes sacciformes de l'aorte. — *Fig.* 46. Cavité de l'anévrisme communiquant avec le vaisseau par une large ouverture. — *Fig.* 47. — Cavité de l'anévrisme communiquant avec le vaisseau par une ouverture étroite. — *Fig.* 48 et 49. La tumeur est située sur un anévrysme fusiforme. — *Fig.* 50. Les deux extrémités du vaisseau proéminent dans la cavité anévrismale. — Les figures sont empruntées à Rokitansky.

Cependant, on peut admettre que les choses se passent autrement dans quelques cas isolés. Un abcès des parois arté-

rielles s'ouvrant à l'intérieur du vaisseau, un dépôt athéromateux qui viendrait perforer la membrane interne (anévrisme kystogénique), pourraient également donner naissance à une poche limitée par un orifice circonscrit. Mais les cas de ce genre sont très exceptionnels; N. Chevers, après avoir examiné plusieurs centaines d'aortes malades, n'en a rencontré qu'un ou deux exemples.

Il faut cependant convenir, avec Bamberger, qu'il est souvent fort difficile de constater, sur les parois dégénérées d'une tumeur anevrismale, la presence ou l'absence de l'une ou l'autre des tuniques artérielles et que, par conséquent, les classifications anatomiques fondées sur ce principe ne présentent, après tout, qu'une importance secondaire.

D. Il est, au contraire, très intéressant d'étudier l'*état des parois anévrismales*, au point de vue de la résistance qu'elles peuvent offrir. A l'intérieur du sac, il existe une membrane qui présente une structure fibreuse ; et partout où la moyenne a disparu, elle est accolée directement à la tunique celluleuse. A l'intérieur, elle se confond souvent avec les dépôts fibrineux qui lui sont juxtaposés. Quelquefois elle subit une ossification complète : alors les concrétions intra-vasculaires éprouvent presque toujours une modification semblable.

Quand les anévrismes ont acquis des dimensions considérables, leurs parois s'unissent aux parties voisines, qui servent à les renforcer. Il se produit alors des adhésions intimes qui s'opposent pendant longtemps à la rupture de la tumeur ; on comprend, dès lors, pourquoi les anévrismes dont les progrès sont rapides, ont une prédisposition à se rompre de bonne heure, longtemps avant d'avoir acquis un volume considérable : c'est qu'ils n'ont pas eu le temps de contracter ces adhérences salutaires, qui auraient pu les maintenir.

E. La cavité d'une poche anévrismale d'ancienne date renferme habituellement des caillots fibrineux ; ordinairement stratifiés par couches d'inégale densité, ils prennent, au voisinage de la membrane interne de l'artère, une texture fibroïde. Leur consistance s'accroît de dedans en dehors ; les couches les plus anciennes sont naturellement les plus extérieures, et, en même temps, les plus solidement organisées. Quelquefois des masses fibrineuses, qui remplissent presque tout le sac, sont recouvertes d'une couche de même nature, qui se prolonge sur la paroi artérielle, comme pour rétablir la continuité du vaisseau. Ces dépôts intra-anévrismatiques sont quelquefois susceptibles d'ossification : ils peuvent, en tout cas, acquérir une sorte d'organisation, due, suivant les uns, à la lymphe plastique sécrétée par les parois vasculaires, suivant les autres, à la transformation de leurs éléments constitutifs ; c'est ce qui leur a valu le nom très impropre de *caillots actifs*, par opposition aux caillots dits passifs, qui résultent purement et simplement de la stase du sang.

Nous n'aborderons pas les discussions relatives au mode de formation de ces caillots et à l'action vitale qui préside à leur développement, au dire de certains pathologistes ; ces questions, fort intéressantes d'ailleurs, se rattachent à l'étude des anévrismes en général, et ne sauraient être traitées ici. Disons seulement que les concrétions fibrineuses ne se forment pas indifféremment dans tous les anévrismes aortiques ; la forme et le volume de la tumeur ont une grande influence sur leur développement. Règle générale, c'est dans les dilatations sacciformes qu'elles se déposent le plus volontiers. Un orifice étroit, une cavité volumineuse, telles sont les conditions les plus favorables à leur consolidation. Il faut, sans doute, y joindre des conditions générales d'une nature inconnue ; car, souvent, au lieu de prendre un aspect fibreux, une texture solide, ces coagulums sanguins subissent la dége-

nérescence graisseuse, et se réduisent en bouillie. L'organisation de ces caillots, lorsqu'elle s'effectue, est un grand bienfait : ils fortifient les parois de la tumeur, s'opposent à sa rupture, en ralentissent le développement, et peuvent, dans certains cas exceptionnels, en amener la guérison spontanée. (Hodgson.)

Il ne faudrait point confondre ces produits avec les excroissances irrégulières qui végètent quelquefois à la surface interne des anévrismes peu profonds. Ce sont là de simples rugosités analogues aux végétations des valvules du cœur. On trouve quelquefois du pus dans les couches du caillot les plus voisines des parois de la poche : Lebert en a observé deux cas.

Rapports de la tumeur avec les organes voisins, et leurs conséquences. — Les organes voisins d'une tumeur anévrismale, soumis à une compression permanente, finissent par s'identifier avec les parois du sac, et subissent ultérieurement une atrophie et une perforation consécutive. Quand l'aorte, à son origine, est le siège de la maladie, la veine cave supérieure, l'artère pulmonaire et sa branche droite, les poumons, le péricarde, le cœur lui-même, peuvent éprouver des lésions de cette espèce ; l'œsophage, la trachée et les bronches, le pneumo-gastrique, le nerf récurrent, le plexus brachial, y sont plus spécialement exposés quand l'anévrisme occupe la crosse aortique ; s'il s'est développé sur l'aorte descendante, la veine azygos, le canal thoracique, les organes contenus dans le médiastin postérieur, pourront être comprimés, oblitérés ou détruits ; au-dessous du diaphragme, les accidents pourront atteindre la veine cave inférieure, l'estomac, le foie, la rate, le pancréas, ou les diverses portions du tube intestinal. On a même vu des anévrismes abdominaux pénétrer dans la poitrine, et refouler l'un ou l'autre poumon

(Lebert). Les tumeurs anévrismales ont aussi la propriété d'amener la destruction des os qui subissent leur contact. Lorsque les portions horizontales et ascendantes de l'aorte sont affectées, la poche occupe habituellement la convexité ou la paroi antérieure du vaisseau. Ce sont alors les côtes et le sternum qui en subissent l'action perforante : quelquefois aussi la clavicule est soulevée, et l'articulation sterno-claviculaire peut se trouver luxée ; mais sur le trajet de l'aorte descendante, c'est presque toujours en arrière que proémine la tumeur[1] ; aussi les vertèbres dorso-lombaires sont-elles assez souvent entamées : c'est en pareil cas qu'on a vu l'anévrisme comprimer la moelle épinière, et s'ouvrir dans le canal rachidien.

On ne saurait expliquer, par une action purement mécanique, cette fâcheuse et singulière propriété des tumeurs anévrismales ; la nutrition des os paraît être, en pareil cas, profondément altérée : ce n'est pas une simple usure, mais une véritable atrophie du tissu des os. En effet, les disques inter-vertébraux, les cartilages costaux résistent à la pression des anévrismes qui détruisent le sternum, les côtes, ou les corps des vertèbres ; le périoste échappe souvent à l'action des tumeurs qui ont profondément rongé les os.

En général, les membranes artérielles ont disparu, et le sang vient directement baigner les surfaces osseuses. Bamberger a vu la paroi antérieure d'un anévrisme perforant remplacée par les muscles intercostaux et la peau ; les tuniques vasculaires avaient cessé d'exister sur ce point. De semblables faits n'ont rien d'exceptionnel. Il est, d'ailleurs, universellement reconnu que le volume d'un anévrisme n'est aucunement en rapport avec l'intensité des désordres qu'il

[1] Nous avons communiqué à la Société *anatomique* en 1864, un bel exemple d'anévrysme de l'aorte descendante ayant détruit dans une longueur de 6 centimètres environ le [illegible] *Bull. de la Soc. anat.*, p. 21.

détermine autour de lui. Souvent de vastes dilatations anévrismales séjournent au milieu de la cavité thoracique, sans y déterminer de lésions considérables, tandis que des tumeurs d'un volume médiocre arrivent à perforer les parois de la poitrine ou détruire les vertèbres sur lesquelles elles reposent. La présence d'une poche anévrismale peut aussi déterminer des déviations latérales de l'épine dorsale et même des gibbosités (Lebert).

L'*ouverture du sac* peut naturellement se produire sur chacun des points que nous venons de signaler. On l'a vu se rompre dans le ventricule droit ; dans le ventricule gauche ; dans l'une ou l'autre oreillette ; dans l'artère pulmonaire ou l'une de ses branches : dans la veine cave inférieure ou supérieure ; dans le péricarde ; dans l'un ou l'autre médiastin ; dans la plèvre gauche, et plus rarement dans la plèvre droite; dans les poumons, la trachée et les bronches ; dans une caverne tuberculeuse ; dans l'œsophage, l'estomac, le tube intestinal ; dans le péritoine ; dans les voies urinaires ; dans le canal rachidien après l'érosion des vertèbres: en un mot sur tous les points où l'aorte dilatée a pu contracter des adhérences. Il faut ajouter que certains anévrismes présentent un double orifice et communiquent ainsi deux fois de suite avec l'artère dont ils émanent (Cruveilhier). Un anévrisme diffus peut résulter de la rupture de la poche dans le tissu cellulaire sous-cutané, sous-pleural ou sous-péritonéal, lorsque des adhérences suffisantes pour circonscrire l'épanchement se sont organisées autour de la tumeur : c'est ce qui a lieu pour l'aorte abdominale, dans un seizième des cas (Lebert). Un des faits les plus singuliers de ce genre est celui de Stokes, dans lequel le sang s'était répandu entre le péritoine et le muscle transverse de l'abdomen.

On comprend aisément que l'ouverture du sac dans un autre vaisseau, ou dans une partie quelconque du système à

sang noir, n'amène pas une mort instantanée, mais seulement une modification dans la nature et les symptômes de la maladie. Mais ce qui paraît plus extraordinaire, c'est que l'ouverture peut se faire dans une cavité séreuse ou dans un canal communiquant avec l'extérieur, sans donner naissance à une hémorragie foudroyante. Marjolin, cité par Laënnec, a présenté à la Faculté de médecine un anévrisme qui s'ouvrait dans le péricarde, par une ouverture fistuleuse. On a vu des perforations peu étendues faire communiquer la poche anévrismale avec la cavité de l'œsophage, et produire des hématémèses intermittentes. Dans un cas de ce genre, rapporté par Greene, le malade qui souffrait depuis longtemps d'une dysphagie atroce, fut considérablement soulagé par l'expulsion d'une partie des caillots qui remplissaient la tumeur et qui furent rendus par la bouche. La mort ne survint que plusieurs jours plus tard, à la suite d'une hématémèse.

Hübner a vu un anévrisme de l'aorte s'ouvrir dans la trachée, fournir une hémoptysie abondante, puis se cicatriser, et laisser vivre le malade pendant un assez long espace de temps. Il mourut à la suite d'une hémoptysie foudroyante, occasionnée par une seconde rupture de l'anévrisme dans la trachée.

Un fait encore plus extraordinaire est rapporté par Walshe. Chez un malade, affecté d'un anévrisme perforant, la paroi thoracique ayant cédé une première fois, l'hémorragie fut immédiatement réprimée par l'application d'un tampon de charpie, imprégné de substances coagulantes. De nouvelles hémorragies ayant été combattues par de nouveaux pansements, la vie du sujet fut prolongée pendant cinquante et un jours ; et lorsqu'il mourut, on put constater que sur deux points, dans une étendue égale à celle d'un *penny* et d'un *halfpenny* (10 centimes et 5 centimes anglais), la paroi thoracique était complètement détruite et remplacée par un gâ-

teau de charpie ; les caillots sanguins reposaient directement sur le pansement ; et le doigt, plongé dans l'une ou l'autre des deux ouvertures, parvenait, sans rencontrer aucun obstacle, aux valvules sigmoïdes.

Les *perforations* qui intéressent les muqueuses (*trachée, bronches, œsophage, intestin*) paraissent assez souvent résulter d'une gangrène partielle, tandis que les parois des cavités séreuses sembleraient céder, au contraire, à une sorte d'usure purement mécanique. M. Leudet, dans un travail récent, considère les *perforations de l'œsophage*, occasionnées par des anévrismes de l'aorte, comme le résultat, non d'une érosion, mais plutôt d'une gangrène circonscrite, contrairement à l'opinion admise par quelques auteurs.

Quand la rupture se fait à l'extérieur, à travers la peau, elle succède généralement à l'élimination d'une eschare.

Il peut être intéressant de constater la fréquence relative de ces perforations sur les divers points que nous venons de signaler. Consultés à cet égard, les *Bulletins de la Société anatomique de Paris*, de 1826 à 1864, nous ont fourni les données suivantes :

Oreillette droite	1
Péricarde	8
Artère pulmonaire	2
Plèvre { gauche	11
Plèvre { droite	8
Médiastin antérieur	1
Poumon gauche	6
Trachée	3
Bronche gauche	3
Bronche droite	1
Les deux bronches, sans autre désignation	3
Œsophage	3
Duodénum	1
Péritoine	2
Sous le péritoine	5
Tissu cellulaire de la paroi thoracique antérieure	2
Extérieur	4
Mort sans rupture	54

Nous trouvons, en outre, dans les *Bulletins*, trois cas où il

s'est produit une hémorragie mortelle sans rupture de la poche : dans le premier de ces faits, il existait une fissure de l'aorte dans le voisinage du sac ; le sang s'est épanché dans la plèvre gauche ; chez les deux autres sujets, il s'était produit une altération des vaisseaux coronaires, suivie d'une hématémèse promptement mortelle. La seconde de ces observations a été recueillie par l'un de nous, dans le service de M. Moissenet, à l'hôpital Lariboisière.

Les relevés statistiques de Crisp, qui embrassent la totalité des faits publiés en Angleterre, jusqu'à son époque, s'appuient sur un nombre de faits beaucoup plus considérable. On peut les résumer dans le tableau suivant :

	Ventricule gauche	Ventricule droit	Oreillette droite	Artère pulmonaire	Péricarde	Plèvre gauche	Plèvre droite	Médiastin postérieur	Poumon droit	Poumon gauche	Veine cave supérieure	Veine cave inférieure	Trachée	Bronches	Œsophage	Colon	Rectum	Duct. de pancréas	Vous. lymphatiques	Glandes
Aorte ascendante 98 cas	4	2	2	3	30	4	1	»	3	»	3	»	1	»	2	»	»	»	»	6
Crosse de l'Aorte 8 cas	»	»	»	1	2	2	2	2	»	»	1	»	4	2	2	»	»	»	»	1

ceux de l'aorte abdominale. On peut en juger par les chiffres suivants :

		Observ. recueillies dans les auteurs anglais	Musées des Hôpitaux de Londres
Aorte	Thoracique	175	207
	Abdominale	59	46

La statistique de Lebert donne des résultats analogues : sur 83 observations, l'anévrisme occupait :

L'aorte ascendante	24 fois
La crosse de l'aorte	27 »
L'aorte descendante thoracique	9 »
L'aorte abdominale	9 »

D'après un travail plus récent du même auteur, les anévrismes de l'aorte abdominale siègent de préférence au voisinage du tronc cœliaque (52 fois sur 92).

Il existe quelquefois deux ou plusieurs tumeurs anévrismales de l'aorte chez le même sujet. Dans sa première statistique, Lebert a rassemblé 14 cas de ce genre.

Volume. — Il n'existe, pour ainsi dire, pas de limites aux dimensions que peuvent acquérir ces tumeurs, quand la vie du sujet se prolonge. Dans la cavité thoracique, on les voit atteindre et dépasser la grosseur d'une tête d'enfant à terme ; dans l'abdomen, on a rencontré des anévrismes qui occupaient toute l'étendue de l'aorte, depuis son passage à travers le diaphragme jusqu'à sa bifurcation.

Pour terminer l'énumération des conséquences anatomiques des anévrismes de l'aorte, nous signalerons l'oblitération des artères qui naissent d'un point voisin de la tumeur, ou de la tumeur elle-même ; une pression continue, ou l'organisation d'un bouchon fibrineux peuvent en fermer la lumière.

Quant aux affections cardiaques, très fréquentes en pareil cas (25 fois sur 83, Lebert), il en est quelques-unes, telles que l'hypertrophie du cœur (et surtout du ventricule gauche) ou

sa dilatation, qui peuvent être envisagées comme le résultat d'une gêne de la circulation, occasionnée par l'anévrisme, mais les adhérences générales du péricarde, ainsi que les lésions valvulaires, doivent être regardées comme de simples coïncidences. Cependant, quand l'anévrisme est très voisin de l'origine de l'artère, il peut donner lieu à une *insuffisance aortique* par dilatation.

Symptômes. — Il est inconte ble que des tumeurs anévrismales, mêmes volumineuses, peuvent rester complétement latentes pendant un long espace de temps ; on n'en reconnaît l'existence qu'à l'autopsie ; et même dans les cas où la dyspnée, les troubles circulatoires et les phénomènes de compression autorisent le médecin à soupçonner une lésion de ce genre, il lui est impossible de parvenir à une certitude absolue aussi longtemps que les signes physiques lui font défaut. C'est ce qui arrive habituellement pour les anévrismes éloignés des parois thoraciques et enveloppés en quelque sorte par les organes voisins. Lorsqu'au contraire la tumeur est superficielle, il devient souvent facile d'en reconnaître la présence, même à une période peu avancée de son développement.

Les signes d'un anévrisme aortique doivent donc se diviser en *physiques* et en *rationnels*. Les premiers peuvent seuls fournir au diagnostic des bases positives : les seconds ne peuvent offrir que des probabilités plus ou moins acceptables. Nous aurons donc à passer successivement en revue ces deux ordres de phénomènes.

1° *Signes fournis par l'inspection et la palpation.* — L'existence d'une *tumeur pulsatile*, sur un point qui correspond au trajet de l'artère, est le signe pathognomonique des anévrismes de l'aorte. Longtemps avant qu'une perforation des parois thoraciques ait eu lieu, on constate une *voussure* inso-

lite de la région ; quand l'aorte ascendante est affectée, c'est du côté droit du sternum, vers le deuxième ou troisième espace intercostal, que cette altération se développe ; quand l'anévrisme occupe la crosse de l'aorte, c'est la fourchette sternale qui en devient le siège : enfin, dans les cas exceptionnels où l'aorte descendante offre une tumeur anévrismale faisant saillie en avant, c'est du côté gauche de la poitrine qu'elle viendra manifester sa présence. Lorsque la voussure est peu sensible à une inspection superficielle, on peut quelquefois l'apercevoir, en se plaçant au niveau de la poitrine (Stokes), pour mieux saisir toute saillie qui dépasserait le plan horizontal. Appliquée sur ce point, la main perçoit une pulsation qui succède presque immédiatement au choc de la pointe du cœur ; quelquefois même, on y constate un frémissement cataire (*Thrill*) plus ou moins prononcé. Ce phénomène offre une importance séméiotique d'autant plus grande qu'on est plus éloigné de la région précordiale ; en se rapprochant du cœur, les données deviennent de moins en moins caractéristiques, et l'on peut se demander si ce n'est point le cœur lui-même, qui, par suite d'une hypertrophie, amène ces pulsations isochrones à ses battements et à la voussure qui les accompagne.

Stokes fait observer que les anévrismes sacciformes, vrais ou faux, quel que soit leur volume, donnent des pulsations bien plus manifestes que ceux qui sont moins nettement circonscrits. Il ajoute que l'impulsion anévrismatique donne habituellement un coup de force égale sur tous les points, tandis que le choc du cœur donne plutôt la sensation d'un corps mobile, qui vient frapper les parois de la poitrine par son extrémité.

En somme, l'existence de deux centres distincts de pulsation est le signe presque pathognomonique des anévrismes de l'aorte ; mais ce phénomène ne peut être constaté que dans le

cas où la poche s'est développée à la partie antérieure du vaisseau. Lorsqu'elle en occupe la région postérieure, on aperçoit quelquefois un soulèvement en masse de toute la paroi thoracique, qui, d'après Greene, est l'indice presque certain d'un anévrisme profond, et qui diffère complètement du soulèvement partiel que peut produire l'hypertrophie du cœur.

Quand la paroi thoracique s'est laissée perforer, et que la tumeur vient faire saillie au dehors, le diagnostic devient moins difficile. On constate alors l'existence d'une masse arrondie, fluctuante et pulsatile, qui se laisse réduire souvent sous une pression continue, et fait subir à l'enveloppe cutanée des lésions spéciales : la peau rougit, s'amincit et présente autour du point malade des varices sous-cutanées. C'est alors qu'on aperçoit à merveille les pulsations de la poche anévrismale, qui soulève la main de l'observateur, pendant la systole, et s'affaisse pendant la diastole du cœur. Mais il faut avoir soin de distinguer ces battements des oscillations dans le sens antéro-postérieur que le voisinage du cœur ou des gros vaisseaux peut imprimer aux tumeurs solides du médiastin.

Chez une jeune femme dont l'observation a été publiée par Gerdor, il existait une petite tumeur arrondie et pulsatile

quait le voisinage du cœur. Il faut donc, dit-il, s'attacher surtout à constater les pulsations transversales (battements d'expansion) ; on les reconnaît en comprimant légèrement avec les doigts la base de la tumeur ; les anévrismes donnent alors la sensation d'une ampliation générale, tandis que les tumeurs solides ne font éprouver qu'un choc plus ou moins brusque. Il ne faut pas oublier cependant que les caillots fibrineux qui remplissent quelquefois la cavité du sac, lui font perdre les caractères d'une tumeur fluctuante et soumise à des battements expansifs.

Il est digne de remarque que la tumeur, lorsqu'elle se présente à l'extérieur, est plus souvent située à droite qu'à gauche, et que, dans la majorité des cas, elle est placée au-dessous de la clavicule, quel que soit d'ailleurs le côté de la poitrine qu'elle occupe. C'est là encore un élément de diagnostic ; mais il ne faut point oublier que l'on voit aussi la poche anévrismale perforer directement le sternum, et se montrer sur la ligne médiane, ou proéminer en arrière et se montrer sur les côtés du rachis. Ajoutons enfin, pour compléter le tableau, que presque toujours le malade éprouve un soulagement provisoire et respire plus facilement quand la poche anévrismale est parvenue à se faire jour au dehors, ce qui s'explique aisément, par la diminution momentanée de la pression intrathoracique.

Sur le trajet de l'aorte abdominale, la palpation permet assez aisément de percevoir les pulsations anévrismatiques ; leur siège habituel est au niveau du tronc cœliaque. Mais il faut éviter de confondre avec l'anévrisme les palpitations nerveuses ou les tumeurs solides si fréquentes dans cette région, et qui, reposant sur l'aorte, en transmettent à l'extérieur les battements.

Nous avons déjà fait observer que la poche anévrismale peut s'ouvrir dans le tissu cellulaire sous-cutané ou sous-

péritonéal : cet accident, lorsqu'il ne détermine point une mort instantanée, donne naissance à un anévrisme diffus. L'existence d'une pareille lésion sera facilement reconnue à la région thoracique. Les signes qui la révèlent sont plus obscurs à la région abdominale ; cependant, on constate presque toujours soit une diminution, soit même une suppression complète des battements d'expansion, qui peuvent reparaître plus tard. — Lorsque les téguments de l'abdomen ont contracté des adhérences avec la tumeur, on voit la peau devenir violacée, et subir peu à peu les diverses altérations que nous avons signalées plus haut.

2° *Signes fournis par l'auscultation et la percussion.* — *a*) *Auscultation.* On ne doit pas s'attendre à rencontrer constamment un bruit de souffle dans les anévrismes de l'aorte. Lorsqu'ils siègent à la portion abdominale du vaisseau, le souffle existe presque toujours ; mais quand la lésion occupe la partie sus-diaphragmatique de l'artère, on voit souvent manquer ce phénomène (Stokes). Quand il existe, le murmure est rude, sec et de courte durée : il commence et finit brusquement (Hope). On sait que le battement et le souffle anévrismal doubles avaient échappé à Laënnec, qui les croyait toujours simples. Stokes a décrit le battement double en 1833. On a, depuis cette époque, formé bien des théories pour expliquer la production de ces deux bruits. Bellingham croit que le premier est dû au frottement du sang contre les parois du sac, le second à la régurgitation qui s'opère pendant la diastole, dans l'aorte et les grands vaisseaux : le frémissement cataire est un indice de ce phénomène, qui n'a jamais lieu dans l'aorte abdominale ; aussi n'y perçoit-on jamais qu'un seul bruit, une seule pulsation. Nous verrons tout à l'heure que cette dernière assertion est exagérée.

Lyons admet, au contraire, que le second bruit, loin d'être

un phénomène passif, est dû à la systole du sac anévrismatique, qui, après s'être laissé remplir, réagit sur son contenu pour en chasser l'ondée sanguine. Cette opinion, sauf quelques légères différences, est celle que M. Gendrin avait depuis longtemps formulée.

Sur le trajet de l'aorte thoracique, le bruit double est la règle, le bruit simple est l'exception, d'après MM. Barth et Roger. L'existence d'un souffle simple ou double dans les tumeurs anévrismatiques est, d'après ces auteurs, la conséquence des dispositions anatomiques de la poche, suivant qu'elle est vide ou pleine de caillots, lisse ou couverte de rugosités, éloignée ou rapprochée du cœur. Au reste, il peut exister, à cet égard, une foule de combinaisons diverses ; nous en reproduisons ici le tableau, d'après Walshe :

1° *Bruit double* : chacun des deux bruits étant plus faibles que ceux du cœur ;

2° *Bruit double :* les bruits étant plus forts que ceux du cœur ;

3° *Absence complète de bruit :* impulsion systolique ;

4° *Bruit de souffle* clair au second temps : avec une impulsion systolique ;

5° *Bruit de souffle* rude au premier temps ; faible et voilé au second temps ;

6° *Bruit ronflant* au premier temps, beaucoup plus fort qu'à la base du cœur ; avec un bruit de souffle au second temps ;

7° *Bruit rude* aux deux temps, plus rude au second temps qu'au premier ;

8° Mêmes conditions, avec rudesse excessive au second temps ;

9° Battement simple au premier temps, souffle au second (très rare) ;

10° Au premier temps, il existe un battement et un souffle,

qu'on peut distinguer l'un de l'autre : au second temps, il existe un battement clair, sans aucun souffle.

Bien que plusieurs des distinctions admises par Walshe puissent paraître un peu subtiles, nous avons tenu à les reproduire en entier, parce qu'elles sont entièrement fondées sur des observations personnelles à l'auteur et il nous a paru utile de montrer, par cet exemple, combien de nuances diverses une oreille exercée peut découvrir, à l'auscultation d'une tumeur anévrismale.

Il importe, surtout, au point de vue clinique, de ne point confondre ces souffles anévrismatiques avec ceux qui résultent d'une affection valvulaire du cœur. Il est très utile, à ce point de vue, d'ausculter le malade par derrière : on trouvera quelquefois, sur les côtés de la colonne vertébrale, des bruits pathologiques, encore plus marqués qu'à la région antérieure. C'est ce qui existe assez souvent, par exemple, pour les anévrismes de l'aorte descendante. M. Gendrin insiste avec raison sur ce point. Il ne faut point oublier, cependant, que les lésions mitrales peuvent aussi donner naissance à un souffle intra-scapulaire (Stokes).

D'après MM. Barth et Roger, un bruit de souffle entendu immédiatement après le second temps, et indépendamment du second bruit du cœur, qui a conservé son timbre normal, est souvent l'indice d'un anévrisme de l'aorte ascendante : mais ce phénomène peut coïncider avec une dilatation simple de ce vaisseau, ainsi que l'un de nous a eu l'occasion de le constater. — Sur le trajet de l'aorte abdominale, le bruit de souffle est ordinairement unique, mais il est double dans quelques cas particuliers.

b) *Percussion*. Si l'importance de ce moyen a été quelquefois exagérée, il faut pourtant reconnaître qu'il est souvent un utile auxiliaire pour le diagnostic des anévrismes de l'aorte

Quand la tumeur est voisine de la paroi thoracique antérieure, on obtient un son parfaitement mat au niveau de cette partie du sternum derrière laquelle se trouve l'aorte ; et la résistance au doigt est également augmentée. M. Piorry, en se fondant sur ce seul signe, est quelquefois parvenu à reconnaître des anévrismes intra-thoraciques latents ; et Skoda a vu deux fois des anévrismes de l'aorte descendante donner lieu à de la matité dans la région dorsale, tandis qu'on ne percevait aucun murmure à l'auscultation. Mais l'existence d'une matité circonscrite au voisinage du tronc aortique, même dans le cas où il est possible d'en dessiner nettement les contours, ne démontre qu'une seule chose, c'est qu'il s'est développé une tumeur quelconque sur ce point ; pour en apprécier la nature, c'est à d'autres moyens qu'il faut recourir.

Pour les *anévrismes de l'aorte abdominale*, la palpation donne de meilleurs résultats que la percussion : telle est du moins l'opinion de Bamberger et de la plupart des auteurs qui ont étudié la question au point de vue clinique.

3° *Symptômes rationnels.* — Nous arrivons maintenant aux symptômes rationnels, ceux qui résultent du trouble des fonctions circulatoires, et de la compression des organes voisins.

Le cœur est déplacé, quand il existe des anévrismes volumineux de l'aorte ascendante ou de la crosse aortique ; il occupe une position plus horizontale, et se trouve refoulé à gauche : la pointe est par conséquent abaissée, et le choc du cœur se produit alors dans le sixième ou le septième espace intercostal ou plus bas encore (Bamberger). L'anévrysme est-il placé derrière le cœur, celui-ci se trouve alors ramené en avant contre les parois thoraciques, et son impulsion, d'après Hops, offre un caractère particulier (*jogging*), qui donne l'idée d'une secousse communiquée à cet organe.

Le pouls, dans les cas d'anévrisme de l'aorte thoracique, est presque toujours modifié : tantôt affaibli, tantôt annulé, il est presque toujours irrégulier, et présente des intermittences plus ou moins fréquentes. Quelquefois les pulsations radiales se trouvent abolies du côté gauche, tandis qu'à droite elles ont persisté. Magendie attribuait ce phénomène à l'existence d'un sac anévrismal dans lequel l'impulsion directe du cœur viendrait s'épuiser : en supposant la tumeur située au-delà du tronc brachio-céphalique, on s'expliquerait aisément la différence entre le pouls du côté gauche et celui du côté droit. D'après une note que M. Marey a bien voulu nous communiquer, la forme du pouls artériel, indiquée par le sphygmographe, pourrait fournir quelquefois d'utiles renseignements pour établir l'existence d'un anévrisme aortique, et le siège qu'il occupe. Les tracés que donne cet instrument peuvent varier, suivant les circonstances, mais leur caractère prédominant est le défaut de symétrie que présentent les pulsations des deux artères radiales, dont les battements à l'état normal sont isochrones et d'une égale intensité. La comparaison des deux tracés permet, en pareil cas, d'apprécier les différences les plus légères, il serait impossible, par l'exploration digitale, de parvenir à un aussi grand degré de précision. D'autres fois, le trace sphygmographique indiquera une modification du pouls analogue à celle qui existe dans l'insuffisance aortique : de semblables indications sont précieuses pour le diagnostic, chez les sujets qui présentent déjà les signes rationnels d'un anévrisme intra-thoracique.

On parviendra souvent, par le même procédé, à distinguer des anévrismes de l'aorte ceux qui siègent sur le trajet de l'artère innominée, de la carotide ou de la sous-clavière gauche : nous verrons plus loin le parti que l'on peut tirer de ces données, au point de vue clinique. Dans les cas où l'aorte abdominale est affectée, le pouls crural donnera des signes analo-

gues à ceux que nous venons de signaler pour le pouls radial (Lebert). Souvent aussi les malades sont tourmentés par des battements violents des artères périphériques. Lebert a vu un cas où le visage offrait une sorte de pulsation capillaire : il rougissait à chaque systole, et pâlissait à chaque diastole du cœur.

La compression de la veine cave inférieure ou supérieure produit un état variqueux des branches afférentes de ces deux grands vaisseaux ; il en résulte de la cyanose, de l'œdème, et des congestions multiples : c'est ainsi que des complications, soit du côté de l'encéphale (vertige, apoplexie, coma, délire), soit du côté des reins (albuminurie) peuvent aisément survenir. Quand la tumeur siégeait à l'abdomen, on a quelquefois observé de l'ascite.

L'oblitération plus ou moins complète de la carotide ou de la sous-clavière amène parfois des troubles cérébraux, ou des lésions localisées aux membres supérieurs. Un œdème unilatéral de l'un ou l'autre bras, témoigne de la compression de la veine sous-clavière correspondante.

La dyspnée, l'un des phénomènes les plus constants de cette maladie, se présente dans les deux tiers des cas, selon Lebert ; elle peut résulter d'une foule de lésions diverses : compression de la trachée, des bronches, du pneumogastrique, du nerf récurrent, de l'artère pulmonaire, du cœur, des poumons eux-mêmes ; enfin, l'œdème de la glotte, conséquence assez fréquente des anévrismes de l'aorte, et les troubles apportés dans l'accomplissement des fonctions circulatoires, suffisent quelquefois pour provoquer des accès de suffocation. Au reste, la dyspnée occasionnée par ces diverses conditions a pour caractère essentiel d'être intermittente, et d'offrir des paroxysmes souvent périodiques (Greene).

D'après un travail récent de M. Krishaber, la tumeur anévrismale, avant de paralyser le nerf récurrent par compres-

sion, aurait une action stimulante sur lui, de manière à provoquer un *spasme de la glotte*, qui expliquerait à la fois la dyspnée intermittente dont les malades sont atteints, et la dysphonie dont nous allons tout à l'heure étudier les caractères. Nous serions disposés à partager les idées de l'auteur.

La toux, phénomène fréquent, que Greene dit avoir rencontrée dans toutes les observations qu'il a recueillies, est probablement liée aux lésions du nerf pneumogastrique, ou du laryngé inférieur. — Le timbre de la voix est presque toujours altéré : tantôt elle prend une raucité spéciale, qu'on attribue à l'œdème glottique ; tantôt elle change complètement de caractère.

Stokes a rapporté un cas où une voix de basse devient aiguë, par suite de la torsion ou de la déviation de la trachée. L'aphonie dépend plus spécialement de la compression du nerf récurrent (Cruveilhier et Bourdon), qu'amène ultérieurement une atrophie des muscles correspondants (Law). Comme la plupart des autres signes fonctionnels des anévrismes aortiques, ce phénomène est intermittent : c'est ce qui distingue les aphonies d'origine purement laryngée de celles qui résultent d'une

Il est à peine nécessaire de signaler l'hémoptysie parmi les conséquences possibles des anévrismes aortiques. Ce phénomène est ordinairement la conséquence d'une congestion pulmonaire; il arrive très souvent, en effet, que les poumons sont engoués chez les malades atteints d'une lésion semblable. Dans un travail récent, Habershon attribue ces congestions passives à la compression des nerfs pneumogastriques. Souvent aussi des épanchements pleurétiques viennent encore se joindre aux autres causes de suffocation.

Les organes digestifs sont également exposés à souffrir du voisinage de ces tumeurs. La compression de l'œsophage amène une dysphagie quelquefois absolue; elle est souvent accompagnée d'une régurgitation des aliments: ce symptôme appartient évidemment aux anévrismes de la crosse, et de l'aorte descendante. Ceux de la portion abdominale, agissant sur l'estomac, ou sur le tube intestinal, déterminent des troubles de la digestion et de la défécation, des vomissements, des coliques, de la diarrhée et de la constipation. On signale aussi, en pareil cas, des congestions passives du foie.

La compression exercée sur divers points du système nerveux est la cause de douleurs violentes, qui peuvent s'irradier le long du plexus brachial, ou se localiser sur les côtés de la colonne vertébrale. Ce dernier symptôme a fixé spécialement l'attention de quelques pathologistes. Law et Greene le considèrent comme un indice précieux, dans les cas où l'anévrisme est encore latent. « La douleur, dit M. Gendrin, est un symptôme constant des anévrismes. » Elle se produit par élancements, répond aux mouvements de diastole de la tumeur anévrismale, et s'exaspère par les mouvements, les impressions morales, le travail digestif, etc.

Elle paraît atteindre son maximum d'intensité lorsque la tumeur siège à l'abdomen (Stokes). On la voit suivre quelquefois le trajet des uretères, ou du cordon spermatique, et se

fixer sur le testicule au dire de Lebert. D'après cet auteur, les maux de reins sont l'un des premiers signes des anévrismes de l'aorte sous-diaphragmatique.

Des phénomènes dus à la compression peuvent aussi se manifester sur d'autres points. Gairdner a signalé la contraction de la pupille, dans un cas où l'on pouvait invoquer la compression du grand sympathique. Ce phénomène avait été indiqué avant lui par Walshe et d'autres auteurs ; il a été observé quelquefois, depuis cette époque. Nous savons déjà que la paraplégie peut résulter de la compression de la moelle épinière, ou du plexus lombaire : elle sera instantanée, quand la rupture du sac aura versé un flot de sang dans le canal rachidien (Laënnec). On a vu quelquefois une gibbosité manifeste se produire au niveau de la tumeur vasculaire, par suite du refoulement et du déplacement des vertèbres voisines.

La *gangrène des extrémités* doit également se ranger parmi les conséquences possibles de cette maladie. Des embolies partant du sac anévrismal peuvent aller créer des obstructions artérielles sur divers points du système circulatoire, et déterminer, en plusieurs endroits, un sphacèle circonscrit. On a même vu le nez tomber en gangrène quelques jours avant la mort (Cockle).

Au milieu de tous ces symptômes, la santé générale ne tarde pas à s'altérer : les anévrismes de l'aorte ont aussi leur cachexie, qui diffère de celle des maladies du cœur, en ce qu'elle est plus tardive à se manifester, et moins liée à des signes évidents d'une gêne de la circulation. Morgagni, qui l'avait observée, l'attribuait à la compression du canal thoracique ; il citait à l'appui de cette hypothèse, des cas empruntés à Valsalva et Santorini. Mais cette opinion paraît peu fondée. W. Turner a deux fois observé l'oblitération complète du canal thoracique, sans amaigrissement, chez des sujets atteints d'anévrismes aortiques ; l'un de ces deux malades of-

frait même un certain degré d'embonpoint. Les anastomoses des vaisseaux chylifères avec les lymphatiques du foie et du diaphragme, permettent, en pareil cas, au fluide nourricier d'aller se verser dans les veines (Cruikshank) ; d'ailleurs des communications anormales ou supplémentaires s'établissent avec les veines du cou, la veine azygos, les vaisseaux du rein, etc. Il est donc plus rationnel d'attribuer la cachexie aux souffrances du malade, et à la privation de sommeil qui en est la conséquence.

La *rupture du sac* est quelquefois annoncée par une douleur déchirante au niveau de la tumeur : elle donne naissance aux symptômes d'une hémorragie interne, et produit souvent la mort instantanée. Il n'en est cependant pas toujours ainsi ; nous avons déjà fait observer que des hémorragies intermittentes peuvent se manifester quelquefois, et persister pendant un certain temps, avant la terminaison.

Quand le sac vient à s'ouvrir dans l'artère pulmonaire, la veine cave inférieure ou supérieure, ou le cœur droit, on voit survenir les symptômes de l'anévrisme artério-veineux, qui seront étudiés dans un paragraphe spécial.

Marche, durée, terminaison. — Il est impossible, dans l'immense majorité des cas, de préciser la date à laquelle un anévrisme de l'aorte a commencé à se développer. Souvent, une mort subite vient frapper des individus qui jouissaient de toutes les apparences de la santé : à l'autopsie, on découvre une poche anévrismale rompue sur le trajet de l'aorte. Lebert a constaté ce fait dans un huitième des cas.

Les troubles de la respiration et de la circulation sont ordinairement les premiers à se manifester ; vient ensuite la tumeur dans un certain nombre de cas ; bientôt les symptômes de compression des viscères voisins se développent, les hémorragies leur succèdent (hémoptisie, vomissements et sel-

les sanglantes, etc.), et la mort survient, soit avant, soit après la rupture du sac. Avant cette terminaison funeste, il se produit chez bon nombre de malades des améliorations passagères, bientôt suivies de rechute. La lecture de la plupart des observations en fournit des exemples incontestables.

Malgré l'impossibilité de fixer avec précision la *durée* d'un anévrysme de l'aorte, puisque le début de l'affection remonte à une époque inconnue, on peut mesurer l'espace de temps qui s'écoule entre les premiers accidents et la mort. Dans 30 cas rassemblés par Lebert, la maladie se termina :

4	fois	dans l'espace de	6	mois
7	—	—	6 à 12	—
7	—	—	12 à 15	—
4	—	—	15 à 18	—
2	—		18 à 24	
6	—	—	24 à 36	—
3	—	—	36 à 48	—

La *mort* est incontestablement la *terminaison* la plus fréquente des anévrismes de l'aorte ; quand elle ne succède pas à une hémorragie foudroyante, elle peut résulter d'une syncope, d'un accès de suffocation, d'une maladie intercurrente, enfin du marasme, de la cachexie occasionnée par les progrès incessants du mal.

La *guérison* est, à coup sûr, bien rare ; mais il en existe des exemples observés par des auteurs dignes de foi. Panaroli et Albertini en ont rapporté des cas ; M. Cruveilhier, Rokitansky, Dusol, Legrand, Goupil ont eu l'occasion de vérifier ce fait à l'autopsie. Odoardo Linoli a publié une observation de guérison d'un anévrisme de l'aorte abdominale, et Fuller en a récemment fait connaître un second cas. Il est important de signaler de pareils faits ; ils prouvent qu'on ne doit pas toujours désespérer du salut du malade.

ÉTIOLOGIE. — Les *causes* de cette lésion sont jusqu'à présent peu connues. L'âge, le sexe, les professions, les climats, les habitudes paraissent exercer une influence incontestable à cet égard. Les hommes y sont plus prédisposés que les femmes dans la proportion de 10 à 3 (Lebert). La fréquence des anévrismes aortiques est plus grande entre 50 et 60 ans qu'à tout autre âge, ainsi que semble le prouver le tableau suivant, que nous empruntons à Lebert :

De 25 à 30 ans	.....	1 cas
30 à 35	.....	2 —
35 à 40	.....	8 —
40 à 45	.....	3 —
45 à 50	.....	9 —
50 à 55	.....	7 —
55 à 60	.....	14 —
60 à 65	.....	8 —
65 à 70	.....	4 —
70 à 75	.....	2 —
75 à 80	.....	1 —

L'influence des professions est très incontestable, malgré ce qu'en disent la plupart des auteurs du siècle dernier ; on rencontre ce genre de lésions aussi bien chez les hommes voués à des travaux sédentaires que chez ceux qui sont habitués à déployer journellement une grande force musculaire (Bamberger, Lebert).

Les coups, les chocs, les violences extérieures sont quelquefois le point de départ de ces lésions : la plupart des auteurs en rapportent des exemples ; on sait d'ailleurs que les chutes d'un lieu élevé produisent souvent des ruptures de l'aorte. Nous croyons, avec M. Broca, que les anévrismes, en général, et ceux de l'aorte en particulier, sont plus fréquents en Angleterre que sur le Continent. Nous ne savons s'il faut invoquer, pour expliquer cette prédominance, le climat, le régime ou le tempérament de la race anglo-saxonne, mais

l'abus des liqueurs fortes et la fréquence des accidents goutteux, même chez les gens du peuple, pourraient en offrir une explication plausible, si l'on admet qu'il existe une relation nosologique entre les manifestations habituelles de la goutte et le développement à l'intérieur des vaisseaux de dépôts athéromateux ou calcaires.

Cette dernière lésion, en effet, paraît être la cause la plus générale et la plus efficace des anévrismes aortiques, si l'on accepte le témoignage unanime de tous les auteurs, et si l'on tient compte de la présence presque constante de plaques calcaires sur le trajet de l'aorte, ou dans d'autres parties de l'arbre artériel, chez les sujets qui présentent une dilatation anévrismale de ce vaisseau.

L'influence des excès vénériens, souvent invoquée, n'est pas encore bien démontrée ; mais une fois la lésion développée, les écarts de cette nature doivent sans doute en accélérer les progrès.

Il semblerait impossible, au premier abord, qu'un anévrysme de l'aorte fût occasionné par une cause traumatique agissant directement sur l'artère ; en effet, les plaies de ce vaisseau, presque toujours immédiatement mortelles, ne les-

fibro-cartilage intervertébral pour venir atteindre les parties aortiques.

Diagnostic. — Reconnaître la présence d'un anévrisme de l'aorte avant l'apparition des signes physiques qui peuvent seuls le caractériser avec certitude, est un problème qui nous paraît insoluble, malgré tous les efforts qu'on a tentés dans ce but ; et si, par un groupement habile de symptômes rationnels, on est quelquefois parvenu à deviner une lésion de ce genre, il faut plutôt voir, dans un pareil succès, une heureuse inspiration du tact médical, qu'un résultat fondé sur des règles certaines, et par conséquent toujours possible à reproduire. C'est donc surtout au point de vue des signes physiques que nous allons nous placer pour étudier le diagnostic des anévrismes de l'aorte ; nous n'invoquerons les symptômes rationnels que pour confirmer les données que fournit une exploration directe. Mais comme les phénomènes qui indiquent l'existence de la tumeur sont modifiés par le siège qu'elle occupe, nous aurons à étudier successivement les anévrismes de l'aorte sus-diaphragmatique et ceux de l'aorte abdominale.

1. *Diagnostic différentiel des anévrismes de la portion sus-diaphragmatique de l'aorte.* — 1° Quand la tumeur a perforé les parois de la cavité thoracique pour venir former une saillie pulsatile, soit en avant, soit en arrière, sur les côtés de la colonne vertébrale, elle ne peut guère être confondue qu'avec les productions cancéreuses du médiastin, qui partagent avec les anévrismes la propriété d'offrir des pulsations rhythmiques ; mais on y chercherait vainement des battements d'expansion proprement dits ; on n'y rencontre pas habituellement un bruit de souffle ; enfin, le pouls n'a point subi de modifications spéciales. Si l'on ajoute que les cancers parvenus à un

tel volume sont toujours suivis d'une cachexie bien plus prononcée que celle des anévrismes, on aura rassemblé tous les caractères qui peuvent faire éviter une pareille erreur de diagnostic.

2° Quand la poche est encore renfermée à l'intérieur du thorax, elle pourra être confondue avec une tumeur solide, un abcès du médiastin ; avec l'asthme, l'angine de poitrine, les indurations pulmonaires; avec les affections du larynx; avec les affections du péricarde et du cœur ; avec les lésions des gros troncs vasculaires voisins ; enfin les palpitations spontanées de l'aorte.

a) Les *tumeurs solides du médiastin*, qui sont presque toujours de nature cancéreuse ou tuberculeuse, coïncident avec les signes généraux de l'une ou l'autre diathèse. Elles présentent une matité ordinairement plus étendue que celle de l'anévrisme, et n'offrent point de pulsations dans toute la surface qu'elles occupent, mais seulement dans les points qui correspondent à l'aorte sous-jacente. Enfin, la compression de la trachée ou des bronches produit une rudesse des bruits respiratoires plus caractérisée et plus étendue que celle qui résulte

tingue des *anévrismes intra-thoraciques;* la palpation, la percussion et l'auscultation ne fournissent aucun des caractères qui signalent la présence d'une tumeur artérielle. D'ailleurs, on entendra presque toujours des râles sibilants pendant l'accès, et l'on constatera souvent une sonorité exagérée de la poitrine qui correspond à l'emphysème pulmonaire. On sera quelquefois éclairé par la nature de l'expectoration et par le mode de production des accès, qui débutent presque toujours après le coucher du soleil et sont quelquefois occasionnés par des causes spéciales (vapeurs irritantes, etc). Enfin, l'influence de certains moyens thérapeutiques servira de pierre de touche dans quelques cas difficiles.

d) L'*angine de poitrine* est quelquefois occasionnée par des lésions du cœur ou des gros vaisseaux. C'est donc encore une fois à l'exploration physique qu'il faudra recourir pour déterminer la cause réelle de cette manifestation symptomatique. Du reste, la douleur occasionnée par les anévrysmes de l'aorte se manifeste de préférence sur le trajet de la colonne vertébrale ; c'est, dans la majorité des cas, une rachialgie et non pas une sternalgie.

e) Les *indurations pulmonaires*, qui se rattachent ordinairement à une pneumonie, au cancer ou à la tuberculisation, ne présentent jamais une matité aussi nettement circonscrite que celle des tumeurs anévrysmales ; d'ailleurs, l'auscultation fait souvent reconnaître, au niveau du point malade, du souffle tubaire, des râles humides et d'autres phénomènes qu'on n'a point coutume de rencontrer dans les cas d'anévrisme.

f) Il est souvent très difficile de distinguer les *affections chroniques du larynx* des lésions anévrismatiques de l'aorte :

la suffocation, l'aphonie, la toux et d'autres symptômes rationnels sont quelquefois communs à l'une et l'autre maladie. Quand les signes physiques fournis par l'exploration du thorax font défaut à l'observateur, il éprouve souvent un cruel embarras. Stokes a rassemblé, dans le tableau suivant, les principaux symptômes qui peuvent, en pareil cas, éclairer le diagnostic.

Anévrisme de l'aorte.	*Maladies chroniques du larynx.*
1° L'altération de la voix manque souvent.	1° L'altération de la voix existe en général.
2° Stridor, sans aphonie.	2° Stridor, avec aphonie.
3° Variabilité dans l'état de la voix.	3° Aphonie constante et progressive.
4° Stridor venant d'en bas.	4° Stridor larynge.
5° Respiration faible dans un poumon, forte dans l'autre.	5° Respiration forte des deux côtés.
6° Stridor, avec respiration forte dans un poumon.	6° Stridor, avec respiration faible des deux côtés.
7° Stridor et matité dans la partie supérieure du poumon.	7° Stridor sans matité.

Nous avons déjà montré tout le parti qu'on peut tirer de l'examen laryngoscopique, dans les cas de ce genre. Une paralysie des cordes vocales fera songer à une compression du nerf récurrent, conséquence assez fréquente des anévrysmes de la crosse aortique ; des traces d'inflammation chronique, des ulcérations, des nécroses, seront, au contraire, attribuées à une maladie purement locale. Il ne faut pas oublier, d'ailleurs, que les affections chroniques du larynx peuvent coïncider avec les anévrismes intra-thoraciques.

g) L'*œdème de la glotte* est quelquefois capable de simuler une lesion de l'aorte ; et réciproquement les anévrismes de l'aorte peuvent simuler l'œdème de la glotte, au point de provoquer la tracheotomie. On ne pourra éviter cette erreur, dans les cas difficiles, que par une exploration très attentive de tous les signes physiques qui peuvent mettre sur la voie du diagnostic, car, dans l'œdème de la glotte, on voit souvent mal-

quer le signe pathognomonique indiqué par les auteurs, c'est-à-dire la difficulté des inspirations, sans gêne aucune dans l'expiration.

Dans les diverses affections que nous venons de signaler, le pouls conserve habituellement ses caractères normaux. Il n'en est pas ainsi dans les affections du cœur et des gros vaisseaux, qui produisent aux extrémités du système vasculaire des troubles analogues à ceux des anévrismes.

h) La *dilatation du cœur*, qui n'est pas accompagnée, en général, d'un bruit de souffle, donne lieu à des pulsations étendues sur une vaste surface ; l'anévrisme, au contraire, offre une pulsation bien limitée : aussi rencontre-t-on, en pareil cas, deux centres de pulsations : l'un, qui correspond à la tumeur, l'autre à la région précordiale.

i) Les *rétrécissements des orifices cardiaques* qui, lorsqu'ils s'unissent à l'hypertrophie du cœur, peuvent simuler les anévrismes aortiques, s'en distinguent par le siège habituel des bruits anormaux ; par l'absence des grands phénomènes de compression qui résultent des anévrismes volumineux ; enfin, par une gêne plus manifeste des fonctions circulatoires (Skoda).

k) Les *épanchements péricardiques* ne donnent point naissance à l'impulsion limitée qui caractérise les tumeurs anévrismales, mais à une sorte de mouvement onduleux. Les signes stéthoscopiques ne sont pas les mêmes au début de la maladie ; d'ailleurs, la marche des accidents diffère complètement de ce que l'on observe dans les cas d'anévrisme intrathoracique.

l) Les *adhérences générales du péricarde*, lorsqu'elles don-

nent lieu à des désordres prononcés de la circulation, et à une matité bien évidente sur un point donné, offrent une grande analogie symptomatique avec les anévrismes de l'aorte; on ne peut guère les en distinguer que par un degré moins considérable d'impulsion, et l'absence habituelle d'un souffle bien caractérisé.

m) La *dilatation de l'artère pulmonaire* produit une tumeur impulsive avec frémissement cataire entre les cartilages de la seconde et troisième côte à gauche : ce siège est peu commun dans les anévrismes de l'aorte.

n) Les *anévrismes du tronc brachio-céphalique* sont quelquefois très difficiles à distinguer de ceux qui naissent de la portion transversale de la crosse de l'aorte. On peut cependant établir, en règle générale, que les symptômes physiques prédominent à droite dans le premier cas, et, à gauche, dans le second (Holland).

En effet, les tumeurs anévrismales du tronc innominé produisent bien plus souvent que celles de la crosse aortique les [illegible]

sont parvenus à reconnaître un anévrisme du tronc innominé, qui fut guéri par la méthode de Brasdor.

Dans les anévrismes de ce genre, la marche de l'affection est plus rapide que dans ceux de l'aorte, selon Dubreuil; et, chose importante à noter, l'apparition de la tumeur, au dehors, ne procure au malade aucun soulagement. Nous savons que le contraire a lieu quand l'aorte est le siège de la lésion. Enfin, les symptômes qui résultent de la compression intra-thoracique sont plus prononcés dans les anévrismes de la crosse que ceux du tronc brachio-céphalique (Holland). La dyspnée, la toux, la respiration striduleuse sont beaucoup plus intenses ; la douleur est plus vive ; la congestion veineuse par compression de la veine cave supérieure, qui n'existe presque jamais dans les cas où l'innominé est malade, est, au contraire, très fréquent lorsqu'il s'agit d'un anévrisme de la crosse aortique. Il en est de même de la dysphagie, ce qui paraît étrange au premier abord ; mais il faut tenir compte de la compression des nerfs pneumo-gastriques, qui amène un resserrement spasmodique de l'œsophage, d'après les expériences de M. Cl. Bernard.

o) C'est d'après les mêmes données qu'on établira le diagnostic *différentiel des anévrismes de la crosse*, et de ceux qui siègent sur la *carotide* et la *sous-clavière gauches:* seulement, de part et d'autre, les symptômes se manifestent du même côté. L'état du pouls, les accidents localisés au bras ou à la région cervicale gauche, la moins grande intensité des troubles généraux ; enfin, l'étude attentive des signes, fournis par l'auscultation et la percussion, telles sont les principales indications qui permettent de préciser la nature de la lésion anatomique.

p) Quant aux *palpitations nerveuses de l'aorte* qui, soit à la

poitrine, soit dans l'abdomen, peuvent simuler l'anévrisme de ce vaisseau, elles surviennent, en général, chez des sujets hystériques, ou du moins très irritables, et s'accompagnent souvent de phénomènes dyspeptiques. La percussion fait constater l'absence de toute tumeur, et l'auscultation montre que le bruit de souffle, quand il existe, se prolonge indéfiniment en longueur, et présente dans le sens transversal des limites fort étroites.

II. *Diagnostic différentiel des anévrismes de la portion sous-diaphragmatique de l'aorte.* — Dans la cavité abdominale, les *tumeurs solides de l'estomac*, du *pancréas*, du *mésentère*, des *intestins*, peuvent, par leur juxtaposition à l'aorte, simuler un anévrisme de cette artère. On a vu quelquefois un lobe hypertrophié du foie, un rein mobile, venir se placer au-devant de l'aorte, et en transmettre les battements à la paroi abdominale. Mais le caractère de l'impulsion n'est plus le même que lorsqu'il s'agit d'une tumeur artérielle ; on perçoit, à chaque pulsation du vaisseau, un soulèvement en masse, qui n'est jamais accompagné de battements d'expansion (Stokes); les bruits vasculaires, lorsqu'ils existent, ne pré-

contre si souvent dans les affections viscérales de l'abdomen, n'existent point dans les cas d'anévrisme de l'aorte abdominale. Cette règle n'est cependant pas absolue, ainsi que le prouve l'une des observations de Gairdner.

Le *cancer du pylore* est peut-être, de toutes les affections abdominales, celle qui simule le mieux un anévrisme au début ; et réciproquement, les anévrismes de l'aorte abdominale, lorsqu'ils siègent à la région épigastrique, et s'accompagnent de troubles digestifs prononcés, pourront, dans les premiers temps de la maladie, être pris pour des cancers de l'estomac. Mais, dans cette dernière affection, l'anorexie est plus absolue et plus opiniâtre que dans la première ; le marasme se déclare plus tôt ; et les vomissements noirs, lorsqu'ils surviennent, ne peuvent guère laisser de doute dans l'esprit de l'observateur.

Lorsqu'il existe un anévrisme, au contraire, la douleur est un des symptômes prédominants ; elle se manifeste, dès le début, et tend à s'irradier vers la région lombaire ; en outre, la tumeur pulsatile se développe de bonne heure, s'accroît rapidement et présente des battements d'une grande énergie. Grâce à ces divers phénomènes, on parvient, en général, à éviter toute erreur de diagnostic à cet égard ; mais il est des cas, où le médecin se voit forcé de suspendre son jugement.

Pronostic. — Il est inutile d'insister sur la gravité des anévrismes de l'aorte. Cette affection, presque toujours mortelle, suit une marche régulièrement progressive, et se termine, dans la majorité des cas, par la rupture du sac. Cependant, telle n'est pas toujours la cause directe de la mort. Un accès de suffocation, une maladie intercurrente, peuvent emporter le malade, qui succombe quelquefois au marasme occasionné par les progrès de la maladie.

Quant à la gravité relative des divers anévrismes, on peut dire, d'une manière générale, que plus la tumeur est rapprochée de l'origine du vaisseau, plus les phénomènes de compression seront pénibles, et plus la marche de la maladie sera rapide.

Traitement. — Nous venons de voir que les anévrismes de l'aorte entraînent presque inévitablement la mort dans un espace de temps qui peut varier de quelques mois à quelques années : il semblerait donc, au premier abord, que les moyens thérapeutiques ne peuvent avoir aucune prise sur une lésion pareille. Cependant, dans le cours d'une affection souvent longue, et toujours douloureuse, il est d'une haute importance de pouvoir au moins apporter quelques soulagements aux souffrances du malade, dont l'existence peut d'ailleurs être prolongée par un traitement rationnel ; enfin, les observations peu nombreuses, à la vérité, mais parfaitement authentiques, qui démontrent la possibilité d'une guérison radicale, suffisent pour encourager les efforts du médecin, et ne lui permettent point, dès le principe, d'abandonner tout espoir.

On sait depuis longtemps que l'accumulation de couches

sement étudiées par Hodgson, Broca, et d'autres observateurs ; et, sous ce rapport, les anévrismes de l'aorte ne diffèrent des autres tumeurs de cette espèce que par la difficulté plus grande encore d'obtenir ce travail réparateur, et l'impossibilité absolue de recourir à certains moyens pour le provoquer.

Nous allons passer en revue les principales méthodes adoptées dans le but d'imiter, autant que possible, les opérations de la nature. Nous aurons ensuite à signaler les moyens palliatifs qui conviennent le mieux pour combattre isolément les symptômes les plus incommodes de cette maladie.

1° *Moyens curatifs.* — A. *Méthode débilitante.* — Ralentir le mouvement circulatoire pour favoriser le dépôt de concrétions fibrineuses à l'intérieur du sac ; tel est le but de la méthode célèbre qui porte le nom d'Albertini et de Valsalva. Elle consistait à faire subir au malade des saignées copieuses et répétées à de courts intervalles, en le soumettant en même temps à la diète la plus sévère. Chaque jour, on diminuait de plus en plus la nourriture et les boissons, au point de réduire le malade à ne pouvoir soulever la main qu'avec peine ; on augmentait alors insensiblement de jour en jour, de manière à lui rendre peu à peu les forces qu'il avait perdues.

D'après les auteurs du siècle dernier, ce traitement aurait été quelquefois couronné du succès le plus complet. Il faut cependant tenir compte de l'immense difficulté que présentait le diagnostic des anévrismes internes, avant la découverte de l'auscultation et de la percussion ; quelques-uns des succès attribués à la méthode de Valsalva ne reposaient-ils pas sur des erreurs de diagnostic ? Il est certain que chez le malade dont la guérison présumée a servi de point de départ à ce système, les lésions constatées à l'autopsie, quelques années plus tard, ne répondaient point aux données actuelles de la

physiologie pathologique. En effet, le vaisseau ne présentait plus aucune trace de dilatation au niveau du point malade, mais seulement une induration *calleuse* en cet endroit. Nous savons aujourd'hui que, dans la majorité des cas, quand l'artère n'est pas oblitérée, les anévrismes guéris constituent une tumeur remplie de caillots solidifiés à divers degrés d'évolution ; et s'il n'en est pas toujours ainsi pour des vaisseaux d'un calibre inférieur, il semble qu'une artère aussi volumineuse que l'aorte ne saurait revenir à l'état normal, sans offrir au moins quelques traces des lésions qui ont précédemment existé. Il est donc permis de se demander si, chez le malade de Valsalva, il ne s'agissait pas d'une lésion athéromateuse plutôt que d'un véritable anévrisme de l'aorte.

Il paraît cependant démontré que des guérisons ont été opérées par la méthode débilitante, dans des conditions dont l'exactitude scientifique ne laisserait rien à désirer. Corvisart, Laënnec, Chomel et d'autres observateurs en ont rapporté des exemples, et des cas analogues se rencontrent même dans les auteurs contemporains. Le traitement de Valsalva pourra donc rendre des services dans quelques cas, bien qu'il soit aujourd'hui rarement mis en usage, au moins dans toute sa rigueur.

la saignée jusqu'à provoquer la syncope ; cette pratique, condamnée d'avance par Morgagni, est aujourd'hui universellement rejetée, en raison du danger de mort subite qu'elle entraîne chez les individus atteints d'une aussi grave lésion du système circulatoire. La méthode débilitante peut d'ailleurs être combinée aux autres moyens que nous allons maintenant exposer.

B. *Coagulants.* — Les propriétés bien connues de l'*acétate de plomb* qui mérite une place parmi les astringents les plus énergiques, ont engagé les médecins à y recourir dans le traitement des anévrismes.

Employé d'abord en Allemagne, il a été préconisé, en France, par Dupuytren, Laënnec, Bertin, Dusol et Legroux. On le donne à la dose de 15 à 20 centigrammes, au début, pour le porter à 75 centigrammes ou même 1 gramme par jour ; mais la colique de plomb, qui ne tarde pas à se manifester, ne permet pas, en général, d'en continuer longtemps l'usage. M. le professeur Lebert condamne définitivement l'usage interne de ce médicament qu'il croit plus nuisible qu'utile ; cependant, quand il existe une tumeur faisant saillie à l'extérieur, des applications d'acétate de plomb liquide peuvent amener quelque soulagement.

On a également eu recours à d'autres astringents à l'intérieur : l'alun a été prescrit à la dose de 1 à 2 grammes par jour et le tannin, sous forme de pilules, à la dose de 10 à 30 centigrammes : les effets de ces médicaments n'ont pas, en général, répondu à l'attente des médecins qui les ont employés.

C. *Digitale.* — Les propriétés de cette substance, qui jouit d'une si grande puissance pour ralentir la circulation, l'ont fait quelquefois prescrire dans les cas d'anévrisme de l'aorte.

Si ce mode de traitement ne paraît donner aucun résultat définitif, il semble obvier, du moins, à quelques-uns des symptômes les plus pénibles : il diminue les palpitations, fait cesser la dyspnée, et combat très efficacement la céphalalgie (Lebert). La poudre de digitale s'administre à la dose de 5 à 10 centigrammes. La digitaline doit se prescrire à la dose de 2 à 3 milligrammes par jour.

D. L'*iodure de potassium*, entre les mains de M. le professeur Bouillaud, aurait amené la disparition complète d'un anévrisme de l'aorte. D'après Chuckerbutty (de Calcutta), ce médicament serait quelquefois capable de rendre de grands services dans le traitement de cette affection.

E. *Narcotiques.* — Les préparations opiacées peuvent servir d'auxiliaires utiles aux autres moyens de traitement ; elles permettent souvent de combattre avec avantage la dyspnée, ainsi que les douleurs intolérables que les malades sont quelquefois condamnés à ressentir. Douze à quinze gouttes de laudanum de Sydenham, — 5 à 10 centigrammes d'extrait thébaïque, — 1 à 2 centigrammes d'acétate de morphine, sont une dose convenable ; on les administrera de préférence le soir.

F. *Drastiques.* — Ils ont été employés avec succès dans quelques cas par Hope, qui donnait l'*élathérium*, à la dose d'un quart de grain par jour. Dusol et Legroux ont obtenu de bons effets de l'emploi de la médecine Leroy, chez un de leurs malades. Ces moyens paraissent rentrer dans la théorie générale du système débilitant, lorsqu'ils ne sont pas employés contre l'un des symptômes de la maladie.

G. *Régime.* — En dehors de la méthode de Valsalva, il faut

procurer au malade une nourriture simple fortifiante et facile à digérer. Les viandes rôties, en formeront la base ; les boissons excitantes, le thé, le café, les liqueurs, le vin pur, devront être sévèrement proscrits. Le malade habitera une chambre maintenue à une température modérée ; il évitera les exercices violents et ne devra point se coucher dans une position complètement horizontale, afin d'éviter les accès violents de dyspnée qui pourraient en être la conséquence.

Un système tout opposé, et qui constitue une véritable méthode de traitement, a été préconisée par Stokes et les auteurs anglais. Loin d'affaiblir le malade, ils cherchent à le tonifier ; ils lui prescrivent une diète généreuse, du vin, des boissons alcooliques, et ces moyens de traitement, qui n'excluent pas au besoin la saignée, à titre de palliatif, paraissent avoir quelquefois réalisé des succès bien constatés.

II. *Applications externes.* — La *glace* employée à l'extérieur a de tout temps été vantée contre les anévrismes de l'aorte ; mais les douleurs intolérables occasionnées par ce moyen obligent souvent le malade à y renoncer. Lorsqu'il lui est possible de le supporter, on en obtient souvent les meilleurs résultats, surtout quand la tumeur anévrismale est voisine de la surface. Tufnell a traité avec succès, par ce moyen, un anévrysme de l'aorte thoracique dont on pouvait sentir les pulsations en appliquant la main sur la poitrine ; la tumeur devint dure et parfaitement solide, et les pulsations disparurent ; le malade reprit plus tard son ancien métier. Goupil parvint à guérir par des applications de glace un anévrysme de l'aorte descendante thoracique qui faisait saillie à gauche du sternum ; le malade étant mort, trois mois plus tard, d'une phtisie pulmonaire, on trouva le sac complètement oblitéré et rempli de caillots fibrineux ; le canal de l'ar-

tère était resté perméable[1]. Un des inconvénients de ce traitement, lorsqu'il est longtemps prolongé, est d'occasionner des bronchites opiniâtres, qui aggravent la dyspnée habituellement ressentie par les malades.

Les *préparations de digitale*, les *sels de plomb* en dissolution, peuvent également être employés à l'intérieur quand il existe une tumeur faisant [illegible] en dehors.

Nous venons de signaler les [illegible] incipaux moyens qui peuvent être rationnellement mis en [illegible] ge pour combattre les anévrismes aortiques. Quant aux [illegible] tres procédés qui ont parfois amené l'oblitération du sac [illegible] de petites artères, ils ne sauraient être employés dans [illegible] ut lorsqu'il s'agit de l'aorte elle-même. Le galvanisme, [illegible] areil cas, a toujours échoué. Quant aux injections coagulan[illegible]s, elles présentent un double danger : celui de donner naissance à des concrétions polypeuses du cœur, en raison du voisinage de la tumeur, et celui d'amener des hémorragies mortelles à travers la perforation pratiquée au sac anévrismal dans le but d'y faire pénétrer le liquide coagulant.

La *ligature de l'aorte abdominale* a été quelquefois pratiquée dans les cas d'anévrismes de cette artère ; mais il ne nous appartient pas d'apprécier ici cette opération, qui sera étudiée plus loin.

2° *Moyens palliatifs*. Après avoir étudié successivement les principales méthodes curatives qui peuvent être appliquées aux anévrismes de l'aorte, il nous reste à faire la médecine des symptômes, en indiquant les meilleurs moyens de combattre les accidents les plus pénibles qui résultent de cette affection.

[1] Il s'agit là du cas, cité plus haut en note (p. 488), que nous avons communiqué à la *Société anatomique*. *L'anévrisme était guéri*. Le malade est mort de phthisie pulmonaire (B.)

a) Dyspnée. — Les accès de suffocation, qui constituent l'un des traits les plus caractéristiques et les plus constants de la maladie, et qui peuvent amener brusquement une terminaison fatale, doivent évidemment occuper le premier rang dans les préoccupations du médecin.

De petites saignées, pratiquées à des intervalles éloignés, procurent au malade un soulagement provisoire ; mais l'emploi trop fréquent de ce moyen ne tarde pas à jeter le sujet dans une prostration profonde, et finit à la longue par aggraver les symptômes qu'il est destiné à combattre.

M. le professeur Lebert, auquel nous empruntons les réflexions précédentes, a souvent obtenu, en pareil cas, de bons effets de l'administration de l'opium à doses élevées, surtout lorsqu'il est combiné à la digitale. Il donne à ses malades, de deux en deux heures, un paquet composé d'un demi grain d'opium brut et d'un grain de poudre de digitale. On peut également administrer ces médicaments sous forme de potion. Quand la dyspnée devient très intense, on peut rapprocher les doses et faire prendre au malade un de ces paquets toute les demi-heures. On aura recours en même temps aux préparations ammoniacales, aux pédiluves irritants et aux révulsifs cutanés.

Enfin, la *trachéotomie* elle-même peut rendre des services, dans quelques cas désespérés. Dans une observation rapportée par Gairdner, cette opération aurait prolongé la vie du malade pendant treize jours. Quoique cette opération paraisse, au premier abord, assez contraire à la logique, il ne faut pas se hâter de la repousser, à l'exemple de Tüngel, qui ne tient compte ici que de la compression des voies aériennes : on sait en effet que souvent la dyspnée, chez les sujets affectés d'un anévrisme de la crosse, est une conséquence de la compression des gros troncs nerveux voisins ; et qu'une paralysie du larynx, une atrophie de ses muscles peuvent résulter d'une

lésion pareille. Il est aisé de comprendre en pareil cas l'utilité de la trachéotomie ; au reste, Gairdner distingue, au point de vue clinique, trois espèces de dyspnée : 1° une dyspnée pharyngienne, de nature spasmodique, accompagnée souvent, sinon toujours, d'une altération de la voix ; 2° une dyspnée bronchique, offrant les caractères de l'asthme essentiel ; 3° une dyspnée toute spéciale, qui résulte de la compression des poumons, du cœur ou des gros troncs vasculaires qui en émanent : c'est l'une des variétés de l'angine de poitrine. Il est évident que les cas de la première espèce sont les seuls où la trachéotomie puisse offrir quelques chances de succès.

Dans le travail récent que nous avons signalé plus haut, M. Krishaber insiste sur l'utilité de cette opération, dans les cas où la glotte éprouve un resserrement spasmodique, par suite de l'irritation du nerf récurrent. Mais il faut distinguer, d'après lui, les cas où il existe une véritable aphonie, de ceux où l'on n'observe qu'une raucité plus ou moins intense de la voix. Ces derniers se rattachent au spasme de la glotte, et peuvent seuls bénéficier de la trachéotomie ; les premiers, au contraire, correspondent à la paralysie des muscles tenseurs des cordes vocales, et ne sauraient être améliorés par l'opération, car l'ouverture du larynx, loin d'être resserrée, se trouve au contraire largement ouverte.

b) Hydropisie. — On voit quelquefois des épanchements se produire dans les grandes cavités séreuses, chez les sujets affectés d'anévrysmes aortiques. On peut les combattre par les moyens les plus aptes à ralentir la circulation ; les préparations de digitale sont ici très nettement indiquées ; l'acétate de potasse, le nitrate de soude ont été quelquefois employés. M. le professeur Lebert a vu souvent administrer avec de bons résultats, le vin diurétique des hôpitaux de Paris ; mais il accorde une préférence marquée aux drastiques dans les cas de cette espèce. Il prescrit souvent des pilules renfermant cinq

mes de jalap, de gomme-gutte et scammonée : on d deux ou trois par jour.

morragies. — Nous avons vu qu'une tumeur anévris- uvait se rompre et fournir quelquefois des hémorragies bondantes, sans que la mort immédiate en devint la uence. Il est inutile d'insister sur la gravité d'un pareil nt. Lorsqu'on voit la peau qui recouvre le sac anévris- ugir, s'amincir et montrer une tendance manifeste à se er, il faudra recourir sur-le-champ à une compression ique et continue, aux applications de glace à l'extérieur x préparations astringentes à l'intérieur ; l'extrait de ra- ia, le tannin, l'ergotine, seront utilement administrés. qu'une hémorragie a eu lieu par rupture du sac, il faut presser d'étancher le sang par des applications de charpie ibée d'alun, de perchlorure de fer ou d'autres substances gulantes ; de pareils moyens ont souvent prolongé de plu- urs jours la vie des malades.

Nous croyons avoir démontré que si la médecine ne dispose as de moyens héroïques pour combattre les anévrismes de aorte, elle est cependant loin d'être réduite à un rôle passif n présence de cette lésion formidable ; une thérapeutique ationnelle parviendra presque toujours à soulager les malades et pourra même les guérir dans quelques cas exceptionnels.

BIBLIOGRAPHIE. — Consultez : Les *Traités des maladies du cœur*, de Kreysig, Burns, Corvisart, Hope, Williams, Walshe, Forget, Stokes, Bamberger, Fuller, etc. ; — Les *Traités et Atlas d'anatomie pathologique*, de Cruveilhier, Rokitansky, Hasse, Lebert, Förster, Duchek, etc., etc. — Les *Traités de pathologie* d'Andral, Wunderlich, etc. — Les *Traités d'auscultation* de Skoda, Barth et Roger, etc., etc. — Enfin les *Bulletins de la Société anatomique* de Paris. — Vésale. In *Th. Bonetti Sepulchretum anatomicum*, lib. IV, sect. 2, obs. 21. — Marchettis (Pierre de). *Recueil d'observations rares*. Obs. 48. Trad. Warmont. Paris, 1858. — Lancisi (J. M.). *De motu cordis et aneurysmatibus*. Romœ, 1728. — Albertini. *Animadversiones super quibusdam respirationis vitiis*. Bonon. Comm. t. I, 1731. — Knips Macoppe (Alex.). *Epistola de polypo aortæ*, etc. Brixiæ, 1731. Cet ouvrage excessivement rare, cité par Dezeimeris dans le *Dictionnaire en 30 volumes*, n'existe pas à la Bibliothèque de

von Aneurysma Aortæ ascendentis, etc. In *Günsburg. Zeitschrift für Klinische Medizin*, vol. IX, I Band, V heft, p. 161, 1859. — Tüngel *Einige Fälle von Aorten Aneurysmen mit compression der Luftwege*. In *Dr Tüngel's Klinische Mittheilungen*, p. 133, 1·60. — Petters. *Aneurysma Aortæ thoracicæ descendentis*, etc. In *Prag Vierteljahrschrift* Band III, 1861. — Millard. *Sur la rupture des anévrismes dans l'œsophage* (*Bull. de la Soc. anat.*, 1861). — Chuckubutty. *De l'iodure de potassium dans le traitement des anévrismes de l'aorte* (*Bull. de therap.*, 1862.) — Marey. *Physiologie médicale de la circulation du sang* Paris, 1863. — Lendet. *Recherches sur les lésions de l'œsophage causées par les anévrismes de l'aorte*. (*Compte rendu de la Soc. de Biol.*, 1863 — Habershon *Clinical Observations illustrating the Effects of Implication of the pneumogastric Nerve, in aneurysmal Tumours, and morbid Growths* (*Med. Times and Gazette*, February, p. 161, 1864) — Hubner (G. A.). *Zweimalige Perforation eines Aneurysma Aortæ zu verschiedenen Theilen*. In *Archiv. der Heilkunde*, p. 571, 1864. — Kuchenmeister. *Medicinisch Jahrbuch*, band, VI, p. 183. 1864. — Lebert. *In Virchow's Handbuch der sp. Pathology. und Therapie*. Band V. (*Gefässkrankheiten*). — Le même. *Ueber das aneurysma der Bauchaorta und ihrer Zweige Berlin*, 1865. — Ce travail renferme une bibliographie très étendue des *Anévrismes de l'aorte abdominale*. — Potain. *Union médicale*, 5 août, 1865. — Krishaber. *De l'opportunité de la tracheotomie dans les anévrismes de la crosse de l'aorte*. (*Compte-rendu de la Soc. de Biol.* 1866. Paris, 1867.)

ANÉVRISMES DISSÉQUANTS DE L'AORTE. (*Dissecting Aneurysm* des auteurs anglais ; *A. Dissecans*, Rokitansky.)

Vers la fin du siècle dernier, la formation d'un sac anévrismal entre les tuniques de l'aorte n'était pas une lésion entièrement inconnue des médecins. Une altération de ce genre fut observée par Nicholls chez le roi George II, qui mourut d'une rupture du cœur en 1760 ; et Maunoir (de Genève) avait assez nettement signalé cette disposition anatomique, dans un travail publié en 1802. Cependant les anévrismes disséquants n'ont guère fixé l'attention des pathologistes que depuis Laënnec, qui leur imposa le nom qu'ils portent aujourd'hui. Depuis cette époque, divers auteurs, parmi lesquels nous citerons surtout Guthrie, Shekelton, Hope, Rokitansky, ont étudié cette lésion : Un résumé complet de leurs travaux a été publié par Peacock en 1849 ; plus tard, Rokitansky a exposé, dans son *Mémoire sur les maladies des artères*, le résultat de ses recherches ultérieures.

On croyait, dans le principe, que le décollement de la tuni-

que extérieure permettait au sang de s'infiltrer entre celle-ci et la moyenne. Nicholls avait cherché à prouver, par des expériences faites en présence de la Société royale de Londres, que lorsque les tuniques interne et moyenne d'une artère, sont divisées et que de l'air ou de l'eau sont injectés avec force dans ce vaisseau, la membrane extérieure se laisse distendre, de manière à former un petit sac. Ces données, que Nicholls appliquait au développement des anévrismes faux, paraissaient suffisantes pour expliquer la formation (d'ailleurs exceptionnelle) de l'anévrysme disséquant ; l'impulsion de l'ondée sanguine suffisait pour ‹ hever le décollement et produire un canal nouveau.

Une opinion bien différente a été soutenue par Peacock, qui, s'appuyant sur de nouvelles expériences, considère la tunique celluleuse comme incapable de résister seule à l'effort du sang. Les liquides injectés avec force, dans une artère dont les deux tuniques internes ont été incisées, passent à travers les mailles de l'enveloppe celluleuse, contrairement à l'opinion de Nicholls : lorsqu'au contraire on s'est borné à entamer la membrane moyenne, sans la diviser complètement, on voit l'eau se frayer un passage à travers les lamelles superposées qui constituent cette tunique. Tel serait d'après Peacock, le mecanisme qui préside constamment au développement de cette lésion. Dans son dernier mémoire, Rokitansky, qui partageait autrefois l'ancienne manière de voir, reconnait que, dans beaucoup de cas, l'auteur anglais a raison. Il admet donc deux variétés principales d'anévrisme disséquant ; dans la première, la tunique celluleuse est décollée, les deux autres rompues : le sang s'est extravasé au-dessous de la membrane externe. Dans la seconde, au contraire, les portions extérieures de la tunique moyenne adhèrent à l'enveloppe celluleuse ; la membrane interne et les lamelles adjacentes de la moyenne sont déchirées ; c'est donc dans son

seur même que s'est effectué l'épanchement sanguin. Les causes qui peuvent amener un décollement de la tunique celluleuse sont de plusieurs espèces; on peut y ranger: 1° inflammation chronique de cette membrane qui, dans quelques cas a été trouvée indurée, injectée, épaissie et d'un rouge violacé; 2° les chocs, les chutes, les violences directes qui amènent un décollement de la celluleuse et une rupture des deux tuniques internes: en effet, la membrane extérieure, plus résistante que les deux autres, subit d'une façon différente l'action des causes traumatiques. Ainsi chez une jeune fille de 19 ans, qui fut tuée d'un coup de pistolet, on trouva les trois membranes de l'aorte perforées: la tunique externe était séparée de la moyenne à ce niveau (Rokitansky.)

Il est probable que dans cette première variété d'anévrisme disséquant, l'enveloppe extérieure commence par se détacher de la membrane moyenne, dont la déchirure n'est qu'un phénomène consécutif. Une fois l'ouverture produite, l'impulsion incessante du sang achève de séparer les tuniques.

Les choses se passent tout autrement dans les cas de la seconde espèce. C'est ici la friabilité de la membrane moyenne qui est en jeu: les lamelles les plus internes se déchirent et ne tardent pas à se séparer des autres, d'autant plus aisément que l'adhérence de ces diverses couches entre elles est diminuée en raison même de leur friabilité.

La fente par laquelle le sang s'est extravasé présente habituellement une direction transversale ou oblique: ordinairement peu étendue, elle peut occuper les deux tiers ou la presque totalité de la circonférence du vaisseau. Dans un cas présenté par Goupil à la Société anatomique, il n'existait plus qu'une petite languette qui maintenait le bout supérieur fixé au bout inférieur. Rokitansky rapporte aussi un cas analogue.

La mort survient, en général, peu de temps après la rup-

ture et les lésions consécutives sont alors beaucoup moins étendues que dans les cas exceptionnels où, la vie s'étant prolongée, le travail pathologique a pu se développer d'une façon plus complète. On peut établir à cet égard trois catégories, d'après Peacock :

Premier degré. — Déchirure plus ou moins étendue de la tunique interne et des portions internes de la moyenne : extravasation sanguine entre les lamelles de celle-ci (Morgagni, Nicholls, Hodgson.)

Deuxième degré. — Le sang s'est frayé un passage entre les lamelles de la tunique moyenne, de manière à se créer un canal distinct, qui souvent vient s'ouvrir de nouveau dans la cavité de l'artère. C'est le cas le plus fréquent ; il a été observé par Laënnec, Guthrie, Shekelton, etc. — Sur 38 cas, rassemblés par Peacock, il y en a 30 qui appartiennent au deuxième degré.

Le *troisième degré*, ou forme complète de l'anévrisme disséquant, est beaucoup plus rare. Ici le canal accidentel a pris une forme plus régulière ; il est tapissé d'une membrane qui ressemble à la tunique interne des artères ; il communique souvent avec les branches émanées du tronc principal, et l'ouverture par laquelle il correspond à l'aorte est lisse, arrondie et régulière. Des cas de cette espèce ont été rapportés par Shekelton, Pennock, Henderson et M. le professeur Bouillaud Rokitansky n'a jamais rencontré rien de pareil, mais il a trouvé des fentes artérielles cicatrisées, grâce à un exsudat plastique, qui avait recouvert les deux lèvres de la plaie et réuni la tunique externe décollée aux membranes sous-jacentes. Néanmoins, l'artère continue à présenter en cet endroit une dilatation plus ou moins circonscrite.

Siège. — L'aorte ascendante est le siège le plus ordinaire de ces lésions, cependant la crosse et les autres parties de ce

vaisseau peuvent être également affectées. Le décollement peut occuper une vaste étendue : on l'a vu se propager *depuis l'aorte ascendante jusqu'aux vaisseaux poplités.*

Dans un cas rapporté par Rokitansky, la dissection commençait au-dessous des valvules sigmoïdes et se propageait jusqu'aux iliaques primitives : le tronc brachio-céphalique, la carotide et la sous-clavière gauche et la plupart des branches viscérales de l'aorte participaient à ce décollement. Mais de tels désordres ne peuvent se produire que lorsque la vie se prolonge pendant un assez long espace de temps.

Terminaison. — La mort est presque toujours occasionnée par la rupture du sac, qui peut s'ouvrir sur tous les points précédemment signalés à propos des anévrismes ordinaires. Plus le siège de la perforation primitive est voisin du cœur, plus la terminaison est prompte à se produire. Sur 24 cas, rassemblés par Peacock, où l'aorte ascendante était affectée, la mort est survenue, 22 fois par l'ouverture du sac *dans le péricarde*, peu après le début des accidents. Sur les deux autres, le premier mourut assez rapidement, par rupture de l'oreillette droite ; le seconde survécut sept à huit ans, et succomba aux progrès d'une affection du cœur. — Des 20 cas, rassemblés par Rokitansky, 15 moururent presque subitement ; 1 au bout de 5 à 6 heures ; 1 après une seule nuit ; les autres vécurent quelques mois. Les anévrismes disséquants de la crosse sont presque aussi promptement mortels que ceux de l'aorte ascendante ; mais, à l'aorte abdominale, cette forme spéciale n'a pas une gravité exceptionnelle, et sa marche est à peu près la même que celle de l'anévrysme ordinaire.

Le tableau suivant, emprunté à Peacock et Rokitansky, indique la fréquence relative de cette lésion sur les différents points du vaisseau.

	PEACOCK	ROKITANSKY	TOTAL
Aorte ascendante	24	18	42
Origine du tronc brachio-céphalique	2	»	2
Crosse de l'aorte	5	2	7
Aorte descendante thoracique	2	»	2
Aorte abdominale	1	»	1
Bifurcation de l'aorte	1	»	1
NOMBRE TOTAL DES CAS			51

ÉTIOLOGIE. — L'anévrisme d sséquant se développe habituellement chez des sujets d'un âge avancé ; la moyenne, d'après Peacock, serait de 56 cas. Skoda l'a rencontré une fois chez un jeune homme de ans ; on ne l'a jamais observé au-dessous de cet âge. E le deux sexes y sont également prédisposés ; sur 20 cas, ansky l'a vu onze fois chez l'homme et neuf fois che la me ; sur 24 cas rapportés par Peacock, il existait douze foi ez l'homme et treize fois chez la femme.

On se demande pourquoi la rupture ou l'ulcération partielle des tuniques vasculaires, qui provoquent habituellement la formation d'un sac circonscrit, peuvent quelquefois occasionner le decollement des membranes. Cela tient probablement à ce que le travail pathologique qui accompagne le développement d'un anévrisme ordinaire détermine une adhérence intime de toutes les tuniques ; c'est la présence ou l'absence de cette condition anatomique qui donne à la poche anévrismale la forme disséquante ou la forme circonscrite.

SYMPTÔMES. Aussitôt après la rupture des tuniques qui donne naissance à un anévrisme disséquant, le malade éprouve une douleur violente à la région précordiale, qui remonte vers l'épaule, et descend le long de la colonne vertébrale. Le pouls est faible et irrégulier ; une dyspnée intense se mani-

feste, et, dans beaucoup de cas, la mort survient brusquement; quelquefois, au contraire, il se produit une rémission notable de tous les symptômes, et le malade semble aller mieux, jusqu'au moment où une syncope vient annoncer une seconde rupture, suivie cette fois d'une hémorragie foudroyante. Dans les cas où la vie s'est prolongée, on a noté des symptômes cérébraux, du délire, de la somnolence, et quelquefois de l'hémiplégie (Todd). On a signalé, dans d'autres cas, une suppression complète des urines et des douleurs gravatives à la région lombaire. L'explication de ces phénomènes est encore inconnue.

Quand l'anévrisme disséquant se développe sur le trajet de l'aorte abdominale, il se comporte à tous égards, comme une tumeur anévrismale ordinaire.

BIBLIOGRAPHIE. — Morgani. *De sedib. et causis morb.* Ep. LIII, 35. — Nicholls. *Philosophical Transactions*. Vol. LII, p. 269. — Maunoir. *Mémoire sur l'anévrisme et la ligature des artères*. Genève, 1802. — Hodgson. *Maladies des artères et des veines*. Trad. Breschet, 1819. — Laënnec. *Traité d'auscultation médiate*. Vol. II, p. 411. 2e édit. — Hope. A. *Treatise on the diseases of the Heart*. London, 1849, 4e édit. — De La Berge et Monneret. *Compendium de médecine pratique*, art. *Aorte*. — Moreau. *Archives générales de médecine*, 1re série, vol. XIX, p. 457. — Nivet. *Bulletin de la Soc. anat. de Paris*, p. 395, 1836. — Rokitanski. *Oesterr. Jahrbuch*. Band. XVI, 1837. — Guthrie. *On the diseases and injuries of Arteries*. London, 1840. — Shekelton. *Dublin Hosp. Reports*. Vol. III. Peacock (T. B.). *Edinb. Med. and surg. Journ.*, april, 1841. — Le même. *Monthly Journal*, sept. 1849. — Henderson. *Lond. and. Edinburgh Monthly Journ.*, July, 1843. — Todd. *London Med. Gazette*, 1844, p. 348. — Mac-Donnel. *Dublin Med. Journal*, janv. 1845. — Thompson. *Lond. Med. Gazette*, april 1846. — Forster. *Lond. Med. Gazette*, febr. 1848. — Godard. *American Journ. of Med. Sc.*, nov. 1848. — Bouillaud. *Arch. gén. de méd.*, 4e série, vol. XV, p. 248. — Follin. *Bul. de la Soc. anat. de Paris*, 1849. — Bennett. *Transactions of the Royal London Medico Chirurgical Society*, 1849. — Cruveilhier. *Bull. de Soc. anat.*, 1850. — Goupil. *Bull. de la Soc. anat.*, 1853, p. 276. — Leudet. *Rapport sur cette observation*. In *Bull. de la Soc. anat.*, 185 , p. 287. — Rokitansky. *Ueber einige der wichtigsten Krankh. der Arterien*. Wien, 1852, p. 41.

ANÉVRISMES ARTÉRIO-VEINEUX DE L'AORTE. Les anévrismes variqueux spontanés, qui résultent d'une ulcération qui intéresse simultanément un tronc artériel et une veine contiguë sont aujourd'hui depuis longtemps connus; mais ce sont les

communications anormales établies entre l'aorte et le système à sang noir, qui ont pour la première fois attiré l'attention des anatomistes sur ce point.

L'ouverture des anévrismes de l'aorte dans l'artère pulmonaire avait été signalée par Laënnec et par plusieurs autres observateurs, dès le commencement de ce siècle, mais on ne connaissait pas encore les communications de l'aorte avec les veines caves, inférieure ou supérieure. La première observation de ce genre appartient à Syme (d'Édimbourg) ; elle fut publiée en 1831. Depuis lors le mémoire justement célèbre de Thurnam a fait connaître les principales variétés que peuvent offrir les anévrismes variqueux de l'aorte, ainsi que leurs symptômes caractéristiques. Depuis cet auteur, on s'est plus spécialement occupé des communications anormales de l'aorte et de la veine cave supérieure ; l'observation de M. Cossy, la courte notice consacrée à cette question dans l'ouvrage de Valleix, les recherches de M. Mayne, et la thèse de Goupil, ont établi avec une grande précision les caractères anatomiques et les signes pathognomoniques de cette intéressante lésion. Tout récemment, M. Tripier a repris l'étude de cette question, pour combattre quelques unes des opinions de

s'était faite trois fois dans la veine cave inférieure ; une fois dans la veine cave supérieure ; deux fois dans l'oreillette droite, une fois dans le ventricule droit, et onze fois dans l'artère pulmonaire. Depuis cette époque, des lésions de ce genre ont été plus d'une fois constatées. Sur vingt-neuf cas d'anévrisme artério-veineux de l'aorte, Sibson en a compté dix-sept où la perforation intéressait l'artère pulmonaire, et sept où la veine cave inférieure en était le siège. M. Tripier a réuni sept observations où la veine cave supérieure communiquait avec l'aorte ; et le cas de M. Gallard vient encore grossir le nombre de ces faits. Aran rapporte cinq observations où la tumeur anévrismale s'était ouverte dans l'oreillette droite, et quatre où l'oreillette gauche était le siège de la perforation. Enfin, divers auteurs ont rapporté des cas de communication anormale entre l'aorte et le ventricule droit. Il est aisé de comprendre que sur tous les points où le système à sang noir se trouve en rapport avec l'aorte, des communications de ce genre peuvent se produire.

Dans la cavité thoracique, le siège de prédilection des anévrismes variqueux est l'aorte ascendante, et, plus particulièrement, ces trois dépressions connues sous le nom de *sinus de Valsalva*, dont les rapports intimes avec le cœur droit, et les gros vaisseaux qui en émanent, suffisent pour expliquer la possibilité d'une lésion semblable. Souvent un anévrisme formé sur ce point proémine dans l'intérieur d'une cavité cardiaque ou d'un canal vasculaire, et semble prêt à s'y ouvrir ; un pas de plus et la communication est établie. Elle siège habituellement au-dessous de l'origine du tronc brachio-céphalique ; cette règle est constante pour les anévrismes qui s'ouvrent dans la veine cave supérieure. Ceux qui pénètrent dans les oreillettes paraissent occuper de préférence la crosse de l'aorte.

L'orifice est en général assez large et presque toujours ar-

rondi, cependant il présente quelquefois des contours irréguliers, et peut se réduire à une simple fente longitudinale. Dans l'un des cas rapportés dans le mémoire de Thurnam, l'oreillette droite et la veine cave supérieure communiquaient ensemble à travers la cavité de l'anévrisme artériel, qui présentait une double ouverture.

Avant de s'ouvrir dans une branche quelconque du système à sang noir, la tumeur anévrismale lui fait éprouver une compression qui peut aller jusqu'à l'oblitération partielle. Toute la portion de la veine cave ou de l'artère pulmonaire qui correspond à l'ouverture est tellement adhérente aux parois de l'aorte qu'il devient impossible de l'en séparer. Les vaisseaux afférents de la veine cave sont dilatés comme dans les cas d'occlusion complète de ce tronc vasculaire. Le siège de la tumeur est variable : tantôt extérieure au péricarde, tantôt comprise dans sa cavité elle peut répondre au premier, deuxième ou troisième espace intercostal.

Lorsqu'il s'agit de l'aorte abdominale, c'est avec la veine cave inférieure que la communication a lieu : elle siège habituellement au voisinage de la bifurcation de ces deux vaisseaux. C'est presque toujours par l'intermédiaire d'un anévrisme que l'ouverture se produit : toutefois, dans le cas de Syme, la communication était directe.

Symptômes et Diagnostic. — A. Quand la tumeur anévrismale occupe la portion sus-diaphragmatique de l'aorte, elle peut communiquer avec la veine cave supérieure, avec l'artère pulmonaire, ou avec les cavités du cœur. Ces trois variétés, qui se distinguent par quelques signes particuliers, ont cependant des caractères communs.

Le début est ordinairement brusque ; les malades, qui presque toujours avaient précédemment éprouvé quelques troubles respiratoires ou cardiaques, liés à la présence d'un anévrisme

simple, sont pris tout-à-coup, spontanément ou à la suite d'un effort, d'une dyspnée intense, ou d'un sentiment de strangulation accompagné d'un vertige prononcé et de palpitations violentes ; les veines de la moitié supérieure du corps se tuméfient et la face devient cyanosée. Enfin le pouls, bondissant chez les uns, faible et petit chez les autres, offre souvent des intermittences et des irrégularités fort remarquables.

Si la *veine cave supérieuve* est le siège de la communication anormale, il se manifeste aussitôt après les symptômes nitiaux une tuméfaction soudaine, une coloration violacée de la face et du cou, qui, loin de disparaître après que le premier malaise s'est calmé, envahissent rapidement les épaules, les membres supérieurs, et la partie correspondante du tronc. Un œdème prononcé se déclare sur ces points, tandis que les principaux affluents de la veine cave supérieure, et leurs tributaires, tous, subissent une dilatation énorme.

La percussion donne en général un son mat dans la région sus-claviculaire droite, quand l'œdème des parois thoraciques ne vient pas mettre obstacle à ce mode d'exploration. Une impulsion notable a été quelquefois notée sur ce point. L'auscultation y fait entendre un *bruit de souffle* souvent analogue à celui des anévrismes variqueux externes, et que Thurnam compare à un *bruit d'ailes (whirring)*; tantôt intermittent, tantôt continu, il s'accompagne d'un frémissement vibratoire assez étendu, que la main peut quelquefois apprécier.

D'après M. Tripier, le bruit de souffle peut manquer complètement dans quelques cas, ainsi que le frémissement cataire.

Dans les cas ou l'*artère pulmonaire* est intéressée, les symptômes sont à peu près les mêmes ; seulement la dyspnée est plus intense, et les phénomènes liés à la gêne de la circulation veineuse s'étendent à toute la surface du corps, au lieu

d'en occuper seulement la moitié supérieure. Enfin, le maximum du bruit de souffle correspondrait au cartilage de la troisième côte gauche ; mais il ne faut point attacher à cette localisation une valeur trop absolue. Dans l'observation rapportée par Wade, le second bruit du cœur était remplacé par un souffle prolongé qui s'entendait exclusivement à la base ; ce phénomène s'était manifesté à la suite d'un mouvement brusque, qui fut suivi d'une syncope instantanée. On s'était appuyé sur ces données pour diagnostiquer une communication entre l'aorte et l'artère pulmonaire. Plus tard, il se développa un souffle continu à double courant, avec frémissement cataire, dans toute l'étendue de la région cardiaque. Le malade ayant succombé à la suite d'une hémorrhagie intestinale, on trouva, à l'autopsie, un anévrisme de l'aorte, qui s'était successivement ouvert dans l'artère pulmonaire et le ventricule droit.

Quand l'aorte communique avec le *cœur droit*, les troubles de la circulation sont encore plus caractérisés que lorsqu'il s'agit de l'artère pulmonaire, le bruit de souffle est plus rude et présente le type continu, avec redoublement d'intensité pendant la systole.

C'est surtout avec les *oblitérations de la veine cave supérieure* qu'on serait tenté de confondre les anévrismes de cette espèce. Le début brusque des accidents, et l'existence d'un bruit de souffle continu saccadé, avec frémissement vibratoire, serviront, en pareil cas, à caractériser l'anévrisme artério-veineux ; cependant le second de ces deux phénomènes peut manquer assez souvent, d'après M. Tripier, et l'on ne pourra s'appuyer alors que sur l'invasion subite de la maladie.

L'*emphysème soudain*, par perforation pulmonaire, produit aussi des phénomènes d'asphyxie et de cyanose ; mais il existe une infiltration du tissu cellulaire par des gaz qui donne une crépitation manifeste sous le doigt ; d'ailleurs, on

ne constate point les troubles circulatoires du côté du système radial qui caractérise les anévrismes variqueux de l'aorte.

B. Quand l'*aorte abdominale* est le siège d'une communication avec la veine cave inférieure, c'est en général, près de la bifurcation que l'ouverture anormale est située, comme nous l'avons vu.

Le début est brusque : la mort peut survenir dans l'espace de quelques heures ; quand la vie se prolonge, on voit se développer un œdème prononcé des membres inférieurs, avec dilatation variqueuse des veines sous-cutanées correspondantes. Parfois aussi l'on découvre dans l'abdomen une tumeur pulsatile, offrant un bruit de souffle continu d'une grande intensité, et qui se propage au loin.

Pronostic. — Les malades sont voués à une mort certaine, qui peut survenir dans l'espace de quelques heures ou de quelques jours, et qui ne tarde jamais au-delà de quelques mois. Les malades succombent presque toujours dans un état d'asphyxie. Dans un seul cas (Wade) la mort a eu lieu par hémorrhagie.

Traitement. — Il se borne à l'emploi de moyens palliatifs ; on a pratiqué avec succès des petites saignées, fréquemment répétées ; on a fait également usage des purgatifs drastiques et des boissons diurétiques.

Bibliographie. — Syme. *Spontaneous varicose Aneurism. of the abdominal Aorta and vena Cava.* In *Edimb. Med. and. Surg. Journ.* vol. XXXVI ; 1831. Turnam. *On Aneurism.* etc., in *Lond. Med. Chir. Trans.* 2e série, vol. XXIII ; 1840. — Smith. *Spontaneous varicose Aneurism. etc.* In *Dublin Med. Journ.*, vol. XVII, p. 154 ; 1840. — Cossy. *Arch. gén. de méd.* 4e série, t. IX. p. 33. — Valleix. *Guide du médecin praticien.* 2e édit. t. II, p. 76. — Aran. *Sur l'ouverture des anévrismes de la crosse de l'aorte dans les oreillettes.* In. *Union médicale*, 1833, n° 94. — Goupil. *De l'anévrisme artérioso-veineux spontané de l'aorte et de la veine cave inférieure.* Thèses de Paris. 1855. — Mayne. *On spontaneous varicose Aneurism.* In *Dublin quaterly Journal*,

nov. 1853, p. 287. — Wade. *Medico-chirurgical Transactions*. t. XLIV. 1861. — Tripier. *De l'anévrisme artério-veineux de l'aorte et de la veine cave supérieure*. Thèses de Paris. 1863. — Gallard. *Union médicale*, 1865.

IV. Dilatation simple de l'aorte.

En dehors des tumeurs anévrismales, constituées par une poche à forme variable, mais dont les limites sont nettement tranchées, l'aorte peut offrir sur divers points une augmentation notable de calibre san l existe une solution de continuité des tuniques vasc , ni une cavité entièrement distincte et séparée par un du canal de l'artère.

Les dilatations de l'aorte o été signalées par Sénac, Morgagni, Burns et d'autres ob teurs ; mais Scarpa est le premier qui les ait distinguées anévrismes proprement dits. Hogdson en a donné plus tard une fort bonne description, à laquelle nous empruntons la p part des considérations qui seront exposées dans ce para he.

La crosse de l'aorte et la portion descendante de cette artère sont les points les plus spécialement prédisposés à subir cette lésion ; mais on peut aussi la rencontrer sur le trajet de l'aorte descendante, soit au thorax, soit dans la cavité abdominale. La dilatation peut s'étendre à toute la longueur de l'aorte ; il n'est pas rare, d'après Laënnec, de trouver, surtout parmi les vieillards, des sujets de taille ordinaire chez lesquels l'aorte présente un diamètre deux fois plus grand qu'à l'état normal. Hunter a vu, en pareil cas, des flexuosités évidentes se joindre à une dilatation manifeste, de sorte que l'artère s'était accrue en longueur aussi bien qu'en largeur.

Les parois de ces ampoules vasculaires sont toujours épaissies, et souvent athéromateuses. Elles deviennent quelquefois le siège de fissures et de fentes, qui intéressent les deux tuniques internes du vaisseau ; il peut en résulter un anévrisme faux consécutif. Il n'existe donc pas, au point de vue

anatomique, une différence absolue entre ces deux ordres de lésions, et les dilatations, parvenues à un volume très considérable, peuvent se comporter absolument comme des anévrismes, comprimer les organes voisins et même se terminer par rupture.

Les dilatations de l'aorte peuvent occuper toute la circonférence du vaisseau, ou proéminer sur l'un des côtés. Les artères qui naissent du point dilaté, les intercostales aortiques le tronc cœliaque, l'artère innominée, participent, en général à cette ampliation ; la sous-clavière gauche, d'après Laënnec, ferait seule exception à cette règle, sans doute en raison de l'angle aigu sous lequel elle naît de la crosse aortique.

Il existe constamment une dilatation au-dessus des rétrécissements, ce qui se voit surtout dans les cas de sténose congénitale de l'aorte, au niveau de l'insertion du conduit de Botal : la crosse aortique est, en pareil cas, notablement agrandie.

Enfin, l'insuffisance des valvules sigmoïdes, lorsqu'elle a longtemps persisté, donne naissance à une dilatation aortique ; et réciproquement, les dilatations de l'artère portées à un certain degré, peuvent occasionner une insuffisance valvulaire. Sauf ce dernier accident, les dilatations simples de l'aorte n'occasionnent, en général, aucun trouble sérieux, et ne présentent aucune tendance à subir cet accroissement rapide qui caractérise les anévrismes proprement dits. C'est seulement après avoir acquis un très grand volume qu'elles peuvent déterminer des accidents mortels.

Les dilatations simples de l'aorte, quoique ne donnant lieu, dans la majorité des cas, à aucun phénomène caractéristique, peuvent être quelquefois diagnostiqués à l'aide de la percussion ; souvent aussi elles donnent lieu à un bruit de souffle, surtout lorsque leurs parois sont couvertes d'incrustations calcaires. Elles ne contiennent pas habituellement de caillots et ne se prêtent point à la formation de ces dépôts stratifiés qu'on

[illegible]

[illegible]

[illegible]

[illegible]

[illegible]

à cet égard, a été complété par les recherches entreprises, en France et à l'étranger, sur les rétrécissements congénitaux de l'aorte. C'est cette dernière variété qui va d'abord nous occuper.

I. Rétrécissements congénitaux. *a*) L'aorte peut offrir, dans toute sa longueur, une étroitesse exagérée qu'on peut considérer comme un véritable arrêt de développement. Cette anomalie, qui a été principalement étudiée par Rokitansky, se rencontre de préférence dans le sexe féminin ; elle s'accompagne souvent d'une atrophie des organes génitaux ou d'une croissance imparfaite qui imprime aux adultes une ressemblance extérieure avec les enfants.

La petitesse du pouls et l'état de l'appareil sexuel sont les principaux indices d'un pareil état de choses ; chez quelques sujets, on entend un bruit de souffle doux sur le trajet de l'aorte. L'hypertrophie du ventricule gauche est une conséquence assez fréquente de cette lésion, qui peut quelquefois amener une rupture du vaisseau, dont les parois sont notablement amincies.

Bibliographie. — Rokitansky. *Lehrbuch der Path. Anatomie.* Zweiter Band., p. 337. Wien, 1856. — Bamberger. *Krankheiten des Herzens*, p. 446. Wien, 1857. — Duchek. *Handbuch der speciellen Path. und. Therapie.* Band. 1. p. 264. Erlangen, 1862.

b) Les conditions qui président à l'oblitération du canal artériel peuvent donner naissance à des rétrécissements congénitaux de l'aorte, situés tantôt au-dessus, tantôt au-dessous du point d'origine de ce conduit.

C'est habituellement du sixième au douzième jour de la vie extra-utérine que le conduit de Botal cesse de livrer passage au sang. Le mécanisme de cette oblitération a été expliqué de plusieurs façons différentes. D'après l'ingénieuse hypothèse de Chevers, à mesure que les fonctions respiratoires se développent chez le nouveau-né, le larynx s'élève,

e ainant avec lui les nerfs laryngés ; il en résulte que le canal artériel, compris dans l'anse formée par le nerf récurrent gauche, subit une constriction semblable à celle que produirait une ligature et ne tarde pas à s'oblitérer. Lorsque cette compression est portée trop loin, l'aorte elle-même participe au rétrécissement ; et quand il existe une anomalie dans les rapports du tronc vasculaire avec le cordon nerveux, le canal artériel peut demeurer perméable, tandis que l'aorte est frappée d'une occlusion plus ou moins complète. A l'appui de ses idées, l'auteur anglais rapporte l'observation de Römer, dans laquelle une constriction de l'aorte coïncidait avec une tension exagérée du nerf laryngé inférieur.

Hamernjk attribue l'occlusion du conduit de Botal à une exsudation plastique qui, lorsqu'elle dépasse les limites physiologiques, peut envahir la cavité de l'aorte ; il croit aussi, dans certains cas, à l'épaississement de la membrane interne de ce vaisseau par un dépôt stratifié. On peut rapprocher de cette manière de voir l'opinion de M. Dumontpallier : d'après cet observateur, l'oblitération du canal artériel est déterminée par un travail inflammatoire, qui provoque la formation d'un bouchon fibrineux, et peut se propager à l'aorte pour en occasionner le rétrécissement.

Rokitansky n'admet point l'intervention d'un caillot oblitérateur, pour expliquer la transformation du conduit de Botal en cordon fibrineux ; cette métamorphose, d'après les recherches de Bochdalek, est le résultat d'un resserrement spontané, et l'anomalie qui nous occupe n'est autre chose que la persistance d'un état fœtal. En effet, à une période peu avancée de la vie intra-utérine, l'aorte ne distribue de branches qu'à la tête et aux membres supérieurs, et l'artère pulmonaire s'infléchit dans l'aorte abdominale par un prolongement né de sa bifurcation, qui sera plus tard le canal artériel. Un conduit étroit relie les deux moitiés de l'arbre aortique : c'est l'*isthme*

de l'aorte, siège habituel des rétrécissements d'origine congénitale ; il naît immédiatement au-dessous de la sous-clavière gauche et vient se jeter dans la *crosse de l'artère pulmonaire*, à une hauteur variable. Plus tard, l'isthme de l'aorte subit une dilatation progressive et tend à se substituer peu à peu au canal artériel ; enfin, à la naissance, le développement des fonctions respiratoires oblige le sang tout entier à se rendre dans les poumons ; c'est alors que le conduit de Botal, abandonné en quelque sorte par le torrent circulaire, devient une voie de communication superflue et ne tarde pas à s'oblitérer. En même temps, le ventricule gauche, recevant par les veines pulmonaires une masse de sang bien plus considérable qu'autrefois, envoie à travers la crosse de l'aorte, et l'isthme qui lui fait suite, une ondée volumineuse, qui dilate la portion rétrécie du vaisseau et trace à la circulation générale la voie nouvelle qu'elle suivra désormais.

Qu'on suppose maintenant que, sous l'influence d'une cause inconnue, le conduit de Botal ait subi une oblitération prématurée, une circulation collatérale se développera inévitablement pour suppléer à ce défaut ; et comme l'état des poumons pendant la vie fœtale s'oppose à ce qu'ils deviennent un lieu de passage pour le sang de toute l'économie, l'isthme de l'aorte n'éprouvera point cette dilatation qui survient d'une façon régulière après la naissance ; d'autres vaisseaux, et principalement les branches de la sous-clavière seront appelés à combler cette lacune et l'établissement d'une circulation supplémentaire maintiendra pour toujours l'isthme de l'aorte dans un état d'infériorité relative. Mais ce n'est pas tout ; le canal artériel se rétracte en se resserrant ; il en résulte un tiraillement qui imprime à l'isthme aortique une flexion anguleuse, et contribue à l'oblitérer en le déformant (*Fig.* 51).

En résumé, c'est à une occlusion prématurée du canal artériel qu'il faudrait attribuer ces rétrécissements congénitaux,

dont la situation peut offrir quelques légères différences, en raison de l'insertion plus ou moins oblique de l'isthme de l'aorte sur la crosse pulmonaire, et de la hauteur variable à laquelle ces deux vaisseaux se rencontrent.

Cette explication, déjà présentée par M. Reynaud, est adoptée par Peacock, et par la majorité des auteurs allemands. Elle nous paraît aussi la plus satisfaisante de toutes.

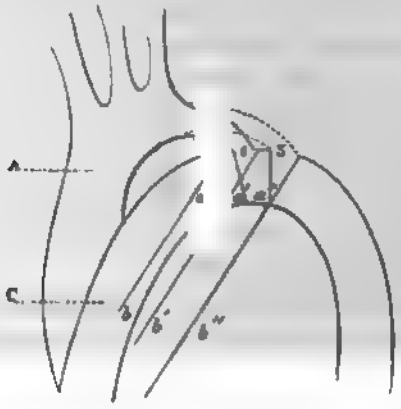

Figure 51. — Cette figure schématique, empruntée à Rokitansky, montre le mode de production des rétrécissements congénitaux de l'aorte. A, aorte. — C, canal artériel. — *ab*, *a b'*, *a b''*, lignes indiquant la direction suivant laquelle s'opère la rétraction du canal artériel après son oblitération. — 1, 2, 3, points d'insertion de l'isthme de l'aorte sur la crosse de l'artère pulmonaire.

Quand l'insertion de l'isthme aortique a lieu au point 1, la rétraction du canal artériel s'opérant selon la ligne *a b*, le rétrécissement aura lieu au niveau même du canal artériel. Quand l'insertion se fait au point 2, la rétraction ayant lieu selon la ligne *ab*, le rétrécissement sera placé au-dessus du canal artériel. Quand l'insertion se fait au point 3, la rétraction ayant lieu selon la ligne *a b'*, le rétrécissement sera placé au-dessous du canal artériel.

Quant aux oblitérations aortiques chez les sujets dont le canal artériel est resté perméable, on les attribue encore à un arrêt de développement, qui aurait porté primitivement sur l'isthme de l'aorte, de manière à nécessiter la conservation du conduit de Botal, pour livrer passage au sang. Ce sont ces anomalies qui ont fait admettre aux anatomistes que l'aorte naissait quelquefois de l'artère pulmonaire.

La science possède aujourd'hui 55 observations de rétrécissements congénitaux de l'aorte. Ils se montrent de préférence dans le sexe masculin: sur 38 cas rassemblés par Peacock, 28 ont été observés chez l'homme. Les caractères anatomiques qui les distinguent des coarctations inflammatoires sont les suivants : 1° le siège qu'ils occupent, on les trouve soit au-dessus, soit au-dessous du canal artériel, mais toujours dans son voisinage immédiat ; 2° le froncement des parois de l'artère, qui semble, au premier abord, résulter d'une ligature ; 3° l'absence de toute lésion, de tout épaississement des tuniques. Ce dernier signe, invoqué par MM. Barth et Cruveilhier, n'est point considéré par tous les auteurs comme un signe caractéristique des rétrécissements congénitaux ; il semblerait que, dans quelques cas, les parois de l'artère ont pu subir un travail inflammatoire plus ou moins prononcé.

Le resserrement de l'aorte peut exister à tous les degrés, depuis une diminution de calibre jusqu'à l'oblitération complète: cependant il est toujours possible, d'après Rokitansky, de glisser une sonde étroite à travers le cordon fibreux qui a remplacé l'artère, l'occlusion du vaisseau n'est donc jamais absolue. Les limites du rétrécissement sont quelquefois très nettement tranchées; dans d'autres cas, on voit diminuer progressivement le calibre de l'aorte, jusqu'au point où elle présente la plus grande étroitesse. A l'intérieur le vaisseau est souvent cloisonné par des replis qui n'intéressent que les tuniques internes : la membrane celluleuse passe, à la manière d'un pont, au-dessus de ces dépressions (Dumontpallier). La cavité de l'artère est souvent remplie de caillots adhérents.

Parmi les conséquences immédiates de cette lésion, on a principalement signalé l'hypertrophie du ventricule gauche, qui peut manquer quelquefois (Reynaud), et la dilatation de l'aorte ascendante au-devant de la coarctation.

Les artères intercostales, qui naissent les unes de la portion



pagne presque toujours ces rétrécissements, donnera lieu, chez quelques sujets, à des palpitations plus ou moins intenses. On a constaté d'autres symptômes d'une gêne de la circulation, parmi lesquels la cyanose, la dyspnée, les hémoptysies, occupent le premier rang. Des indices de congestion cérébrale ont été quelquefois observés. Enfin, à une période plus avancée de la maladie, on voit survenir de l'œdème et des épanchements liquides dans les cavités séreuses : mais le fait est rare.

Le *diagnostic* est quelquefois possible (Skoda, Walshe). Il s'appuiera principalement sur les phénomènes vasculaires. L'existence d'une circulation supplémentaire et la dilatation des artères périphériques feront soupçonner une sténose aortique, et les antécédents du sujet permettront de distinguer un rétrécissement congénital d'une oblitération accidentelle, dont le début remonterait à une période moins éloignée, et se rattacherait aux symptômes de quelque maladie antérieure : d'ailleurs, la paralysie des membres inférieurs, fréquente dans le second cas, ne s'observe guère dans le premier. Une oblitération de l'artère axillaire (Bamberger) pourrait, à quelques égards, simuler cette maladie ; mais l'exploration du pouls radial et crural ne laisserait subsister aucun doute sur la vérité.

Le *pronostic* est moins grave qu'on ne pourrait le supposer au premier abord. Chez plusieurs individus, la vie s'est prolongée au-delà de ses limites ordinaires : le malade de M. Reynaud avait 92 ans, et celui de Rœmer était un officier autrichien qui avait pris une part active aux longues et rudes guerres de l'Empire. On admet généralement que les affections du cœur ou des poumons offriront, chez les sujets affectés de cette infirmité, une gravité exceptionnelle. Sur 25 cas rassemblés par Rokitansky, la mort a eu lieu une fois par rupture de l'oreillette droite, une fois par rupture du ventricule droit ; trois

fois, par la rupture de l'aorte au-dessus des valvules et une fois par la rupture d'un anévrysme disséquant. Dans tous les autres cas, la cause de la mort paraissait étrangère à ce vice de conformation.

On doit donc recommander, aux sujets chez qui cette lésion pourrait être soupçonnée, de s'abstenir scrupuleusement de tout excès, d'éviter les grands efforts musculaires, et de mener une vie calme et régulière : grâce à ces précautions, ils pourront souvent atteindre un âge avancé (Bamberger).

Bibliographie. — Nous avons pensé qu'il ne serait pas sans intérêt de présenter le tableau complet des cas de rétrécissement congénital de l'aorte publiés jusqu'à ce jour. Nous empruntons donc à Forster le relevé suivant. 1. Paris. *Journal de chirurgie*, de Desault, t. II, p. 107, 1789. — 2. Graham. *Med Chir. Trans.*, vol. V, p. 282, 1814. Ce cas a été reproduit par H. Rainy, dans le *Journal de Corvisart* ; ce qui est cause qu'il a été compté deux fois par la plupart des auteurs. — 3. Cooper (A.). *Surgical Essays*, by Cooper and Travers, 1818. — 4. Otto. *Seltne Beobacht*, t. II, p. 66. Berlin, 1824. — 5. Meckel und Hermann. *Meckel's Arch.*, p. 343, 1827. — 6. Reynaud. *Journal hebd. de méd.*, vol. I, p. 161, 1828 ; — 7. Pelletier. *Arch. gén. de méd.*, t. XVIII, p. 205 ; 1828. — 8. Jordan. *North. Jour. of Med. and Surg.*, t. I, p. 101. London, 1830. — 9. Nixon. *Dublin, Journ. of Med. Sc.* July, 1832. — 10. Legrand. *Du rétrécissement de l'aorte*, Paris, 1834. — 11. Hargrave. *Houst. Catalogue*, t. XI, p. 137. — 12. Mercier. *Bull. de la Soc. anat.* t. XIV ; 1839. — 13. Muriel. *Guy's Hosp. Reports*, oct. 1842. — 14. Rimer. *Oed. Méd. Jahrb.*, 1839. — 15. Craigie. *Edim. Med. and Surg. Journ.*, oct. 1844. — 16. Cruveilhier. *Anat. path.* liv. 30 pl. 111. — 17. Friedmann. Von

t. XLIII, p. 43, 1860. — 50. Rauchfuss. *Virch. Arch.*, t. XVIII, 1860. — 51. Béraud. *Gazette médicale de Paris*, 1858. — 52. Schreiber. *Wochenbl. d. Gesellschaft d. Aerzte in Wien*, n° 29, p. 205, 1862. — A ces faits, il faut joindre les observations suivantes, qui ne sont pas mentionnées par Forster, ou qui ont paru depuis la publication de son ouvrage. — 53. Walshe. *Med. Times and Gazette*, 1857. — 54. Viaud-Grandmarais. *Bull. de la Soc. anat.*, 1857. Analysé dans le rapport de M. Vidal. — 55. De Bary. *Virchow's Arch.*, août 1865. Le nombre total des faits jusqu'à présent connus s'élèverait ainsi à cinquante-cinq.

Rétrécissements accidentels. — Ils peuvent résulter, soit d'une altération intérieure du vaisseau, soit d'une rétraction spontanée, soit d'une pression extérieure.

a) Les affections diverses dont les tuniques artérielles peuvent devenir le siège ; les productions athéromateuses, cartilagineuses et calcaires, l'épaississement de ces membranes, leur déchirure partielle, et peut-être une inflammation localisée, favorisent le développement de caillots fibrineux, qui, d'abord insérés sur les parois du vaisseau, en réduisent progressivement le calibre par leur accroissement, et peuvent enfin l'oblitérer. Les faits observés par M. Barth, par Tiedemann, Goodison, etc., etc., rentrent dans cette catégorie ; et d'après la lecture de ces observations, ce serait presque toujours dans la portion inférieure de l'aorte qu'on rencontrerait cette occlusion par thrombose. Ordinairement limitée à une assez faible étendue, elle peut quelquefois occuper une portion notable de l'artère, et pénétrer dans les branches principales qu'elle fournit.

Dans le cas de M. Barth, le caillot obturateur occupait toute la portion de l'aorte située au-dessous des artères rénales, et se prolongeait jusque dans les vaisseaux iliaques ; la fémorale droite et la plupart de ces branches étaient oblitérées ; il en était de même des artères mésentériques.

L'adhérence du caillot aux parois vasculaires est tantôt générale, tantôt partielle. Il présente une structure tantôt stratifiée, tantôt homogène, et une densité plus ou moins considérable.

Les anévrismes de l'aorte, dont la cavité est remplie de dépôts fibrineux, peuvent amener une occlusion partielle du vaisseau par l'extension du coagulum qui les remplit et qui peut envoyer des prolongements dans le canal même de l'artère. Enfin, les masses emboliques, quand leur volume est considérable, peuvent s'arrêter dans la portion terminale de l'aorte, ou dans l'une de ses bifurcations primitives.

b) A une distance assez considérable du canal artériel, l'aorte peut offrir des coarctations spontanées. Schlesinger a trouvé, chez une jeune fille de quinze ans, un rétrécissement tellement prononcé sur le trajet de l'aorte thoracique, qu'il se laissait difficilement traverser par une sonde étroite: au-dessus de ce point, il existait une vaste dilatation ; au-dessous, l'aorte reprenait son calibre ordinaire. De semblables lésions ont été rencontrées également à l'aorte abdominale ; quelques auteurs les regardent comme congénitales ; mais il est permis de supposer qu'après avoir renfermé un caillot obturateur, qui a subi plus tard une résorption complète, l'artère est demeurée plus ou moins étroite au niveau de l'oblitération.

c) Les tumeurs de toute espèce, qui, développées au voisinage de l'aorte, exercent sur cette artère une compression

miers à signaler; nous voulons parler de la *claudication intermittente* et de la *paralysie des membres inférieurs* ou *postérieurs*.

Les oblitérations de l'aorte abdominale ne sont pas extrêmement rares, dans l'espèce chevaline. Lorsque la compression, exercée par une tumeur voisine, n'en rend pas compte, il faut les attribuer, d'après M. Goubaux, à la rupture de la membrane interne. Il arrive souvent que, pendant le travail, les pieds de derrière viennent à manquer sur un terrain glissant ; l'animal tombe alors à plat ventre, et l'extension forcée qui en résulte pour les membres postérieurs, peut amener une déchirure de la membrane interne de l'aorte, au point où l'effort est le plus vivement ressenti, c'est-à-dire vers la région lombaire. Il en est de même quand une ruade est énergiquement lancée en l'air, sans que les pieds rencontrent un appui. On comprend donc qu'il est très intéressant de constater les signes qui révèlent l'existence de cette lésion chez le cheval, afin d'en faire l'application à la pathologie humaine.

Quand l'oblitération des collatérales ne permet plus au sang de refluer au-dessus de l'obstacle, il se produit une paralysie permanente ; mais aussi longtemps que la circulation peut se rétablir par les anastomoses, on n'observe que des phénomènes de claudication intermittente ; l'animal marche bien quand il n'est pas fatigué, mais il commence à boiter dès que la course se prolonge ; bientôt, à bout de forces, il tombe sur le sol, où il reste étendu, en donnant tous les signes d'une vive douleur ; les membres sont roides, contractés, refroidis. Au bout de vingt ou trente minutes, les symptômes s'amendent ; l'animal se relève, et reprend toutes les apparences de la santé.

L'un de nous (M. Charcot) a observé, chez l'homme, une lésion semblable, avec les symptômes correspondants. Il s'agissait d'une oblitération de l'artère iliaque primitive droite,

avec claudication intermittente dans le membre inférieur du même côté ; le malade était sujet à des accès de paralysie douloureuse, provoqués par la marche, et dissipés par le repos. Cette oblitération avait été occasionnée par un anévrisme de la portion terminale de l'aorte, situé auprès d'une balle logée au voisinage du sacrum. (Voir plus loin, p. 572.)

Ces faits qui correspondent aux données de l'expérimentation physiologique chez les animaux, et aux effets bien connus de la ligature de l'aorte z l'homme, offrent une importance capitale, au point de ' lu diagnostic. Si la paraplégie n'a pas été toujours observée hez les malades atteints d'une lésion de ce genre, ils ont ouvé néanmoins de l'affaiblissement, de l'atrophie musculaire, et des fourmillements dans les jambes. Ces symptômes o été jusqu'à la paraplégie complète chez un homme dont l'histoire est rapportée par Gull et qui présentait une dilatation tellement prononcée des artères périphériques, qu'on ne pouvait mettre en doute l'existence d'une oblitération de l'aorte.

Au reste, le cours du sang se rétablit plus facilement chez les sujets atteints d'une obstruction accidentelle que chez ceux qui présentent un rétrécissement congénital ; car, dans le premier cas, le siège de l'obstacle étant presque toujours situé plus bas que dans le second, les voies ouvertes à la circulation supplémentaire sont, à la fois, plus nombreuses et plus variées, et les vaisseaux pelviens peuvent entrer en jeu. C'est peut-être ce qui explique pourquoi, dans quelques cas de cette espèce, il n'existait pas une dilatation sensible des artères collatérales (Barth). L'atrophie des membres inférieurs, dans de telles conditions, n'a presque jamais lieu.

Pronostic. — Le *pronostic* dépend essentiellement ici de la cause qui a provoqué l'occlusion de l'aorte. Dans les cas où il s'agit d'une compression exercée par une masse solide, il est

évident que la gêne de la circulation n'est qu'un épiphénomène de la maladie, dont la marche dépend essentiellement de la nature et du progrès de la tumeur. Lorsque, au contraire, une altération intérieure du vaisseau est le point de départ des accidents observés, la gravité de l'affection dépendra du siège et de l'étendue du rétrécissement, ainsi que du degré de coarctation qu'il présente. Ce n'est guère que dans les cas d'oblitération absolue qu'on observe la paralysie et le sphacèle des extrémités. Les ruptures de l'aorte ne surviennent guère ici qu'à la suite d'efforts violents ; et la vie peut se prolonger assez longtemps, dans les cas d'obstruction accidentelle, comme nous l'avons déjà vu pour les rétrécissements congénitaux.

Bibliographie. — Velpeau. *Exposition d'un cas remarquable de maladie cancéreuse avec oblitération de l'aorte.* Paris 1825. — Barth. *Presse médicale*, 1837, et thèse pour le doctorat, même année. — Tiedemann, *Von der Verengerung und Schliessung der Pulsadern.* Heildelberg, 1843. — Andral. *Anat. pathol.*, t. II, p. 373. — Bouillaud. *Dict. de Méd. et de Chir. prat.*, Art. *Aorte.* — Dalmas. *Dict. de Méd. en 30 vol.* — Goubaux. *Mémoire sur les paralysies du cheval causées par l'obliteration de l'aorte postérieure*, etc., etc. In *Recueil de Méd. vétér. prat.* 1846. — Charcot. *Sur la claudication intermittente observée dans un cas d'oblitération complète d'une des artères iliaques primitives.* In *Gaz. méd. de Paris*, 1859. (Voir plus loin, p. 000.) — Gull. *Case of Paraplegia from obstructed Aorta.* In *Guy's Hosp. Reports.* 3d series, vol. III, p. 311 ; 1855.

VI. Concrétions fibrineuses de l'aorte.

Les auteurs du XVIIe siècle, qui avaient étudié avec intérêt la question des *polypes du cœur*, savaient aussi que des obstructions de ce genre pouvaient exister dans les gros vaisseaux. Un des monuments les plus curieux que possède la science à cet égard, est l'opuscule de Knips Macoppe, qui rapporte une observation de ce genre, dans laquelle le diagnostic fut porté pendant la vie (!).

Un professeur célèbre de l'Université de Padoue, Carlo Patini, souffrait depuis longtemps d'une affection étrange

dont les plus habiles médecins n'avaient pu reconnaître la nature. Consulté à cet égard, par le malade, Knips Macoppe lui adressa une lettre dans laquelle, après avoir discuté les diverses hypothèses qui pouvaient rendre compte des symptômes qu'il éprouvait, il s'arrêta à l'idée d'un polype situé à l'orifice aortique du cœur et venant obstruer le canal de l'aorte: il considère une affection pareille comme incurable et prédit en conséquence une mort prochaine à son illustre correspondant.

Nous apprenons par un appendice ajouté à cet opuscule par le premier éditeur, que ce lugubre pronostic s'étant promptement vérifié, l'autopsie eut lieu, à la grande gloire de Knips, et à la confusion de ses contradicteurs. On trouva un polype d'une forme très régulière, au point qu'il avait indiqué; et, conformément aux idées du temps, on crut qu'il s'agissait d'une sorte d'entozoaire du cœur, dont le développement est comparé, par l'auteur, à celui d'une plante. Telle est peut-être l'origine du mot *végétation*, appliqué aux concrétions fibrineuses du cœur et des grosses artères.

Cet opuscule ayant été souvent cité d'une manière inexacte, nous avons cru utile d'en donner ici une rapide analyse. Il

de dépôts athéromateux ; cependant des concrétions fibrineuses peuvent se former sur des points où les parois artérielles sont parfaitement saines ; elles semblent alors adhérer, par simple juxtaposition, à la membrane interne. On les voit quelquefois acquérir un volume énorme, sans gêner manifestement la circulation. Chez une femme âgée, M. Vulpian a trouvé une concrétion fibrineuse de 3 centimètres de long sur 2 de large : elle siégeait à 5 centimètres au-dessous de l'origine de la sous-clavière gauche, et occupait le côté postérieur de l'artère, qui était saine à ce niveau.

Ces dépôts fibrineux, quel que soit d'ailleurs leur volume, subissent, tôt ou tard, la métamorphose régressive, et se transforment en une sorte de bouillie composée de granulations moléculaires et de globules graisseux, nageant dans un liquide séreux. Chez une femme qui mourut à la Salpêtrière, des suites d'un ramollissement cérébral, nous avons trouvé, immédiatement au-dessous de l'origine de la sous-clavière gauche, deux kystes puriformes de cette espèce, offrant une forme ellipsoïde, et un volume à peu près égal à celui d'un œuf de pigeon. La coque fibrineuse, blanche et résistante, qui en formait l'enveloppe, était d'une minceur extrême : toute la cavité du kyste était remplie d'un liquide offrant la plus grande analogie avec du muco-pus verdâtre, et présentant, au microscope, les éléments de la fibrine dégénérée. Il existait une multitude de petits coagulums semblables sur le trajet de l'aorte, dont les parois étaient parsemées de plaques athéromateuses ; et le sang de l'artère fémorale renfermait des gouttelettes graisseuses en assez grande abondance.

Bien que le siège de ces concrétions, placées au dehors de l'origine des artères carotides, ne permît point de leur attribuer les accidents encéphaliques, on comprend que de telles collections sont de véritables nids à embolies, et peuvent aisé-

ment fournir les matériaux d'oblitérations capillaires sur une multitude de points à la fois.

Les dilatations séniles de l'aorte sont souvent occupées par des coagulums de ce genre ; M. Vulpian en a récemment trouvé dans une ampoule qui occupait la partie inférieure de l'aorte abdominale. Chez quelques malades, il existe une véritable diathèse de concrétions fibrineuses ; on en rencontre sur des points très divers du système artériel.

Dans l'aorte, ces sortes de végétations ont souvent une tendance à devenir pédiculées, ce qui en favorise le détachement. L'un de nous (M. Charcot) a vu chez une femme, morte de phthisie pulmonaire, une concrétion fibrineuse de la grosseur d'une noisette dans l'aorte, immédiatement au-dessous de l'origine des vaisseaux du cou. Elle adhérait aux parois artérielles par un pédicule très étroit ; elle était très mobile, et avait dû être ballottée par le torrent circulatoire. Il existait, chez le sujet de cette observation, des dépôts fibrineux multiples dans les deux reins.

Il nous serait facile de multiplier les cas de cette espèce ; mais il est aisé de comprendre que de telles végétations, qui peuvent subsister longtemps dans l'aorte sans occasionner de troubles appréciables dans la circulation, sont destinées à s'en détacher tôt ou tard, en totalité ou en partie : il en résulte tantôt des altérations viscérales, tantôt des oblitérations d'artères d'un gros calibre, qui expliqueraient les gangrènes subites dont les extrémités sont parfois atteintes chez les vieillards. Nous avons quelquefois observé des cas de ce genre.

Lorsque les détritus fibrineux qui ont subi la regression graisseuse sont transportés dans le torrent circulatoire, des accidents infectieux peuvent en être la conséquence. M. Vulpian a présenté, l'année dernière, à la *Société médicale des hôpitaux*, un cas de ce genre. Un kyste fibrineux de l'oreillette gauche avait éprouvé la fonte puriforme ; sa rupture fut suivie

d'accidents apoplectiques et d'un *état typhoïde*, qui se termina par la mort.

Nous savons déjà que les végétations fibrineuses implantées sur l'aorte peuvent, elles aussi, subir ce travail régressif. Chez une femme âgée qui mourut à la Salpêtrière avec des symptômes *typhoïdes* très prononcés, M. Charcot trouva, pour toute lésion, des ulcérations athéromateuses et des kystes fibrineux de l'aorte qui, après avoir éprouvé la régression graisseuse, avaient versé leur contenu à l'intérieur de ce vaisseau : aussi le sang artériel, examiné sur plusieurs points, offrait-il des corpuscules granuleux et des gouttelettes huileuses en grande abondance. Il paraît donc démontré, d'après ces faits, que la bouillie athéromateuse ou la fibrine altérée peuvent déterminer, une fois transportées dans le sang, des accidents analogues à ceux des infections générales les plus graves. — On peut rapprocher ces phénomènes des conséquences, aujourd'hui si bien connues, de l'endocardite ulcéreuse.

Bibliographie. — Knips-Macoppe (Alex.). *De aortæ polypo epistola medica*, edita ab Alex. Knips-Macoppe, philosopho et medico. Lugduni, 1693. — Sumptibus Cadorini ; et Brixiæ, 1731, sumptibus Caroli Gromi. — Cet auteur est cité par Virchow, sous le nom de Knisma Kopp. — Ball. *Kystes fibrineux de l'aorte*. In *Mémoires de la Société de Biologie*, 1862. — Moreaud. *Contribution à l'étude des kystes fibrineux de l'aorte*. Thèses de Paris, 1864, n° 156. — Lancereaux. *Mémoires d'anatomie pathologique*. Paris, 1863, p. 161. — Vulpian. *Bulletins de la Société médicale des hôpitaux de Paris*, 1865, p. 10.

VII. Embolies de l'aorte.

Il est assez rare, en raison du calibre exceptionnel du tronc aortique, de rencontrer à l'intérieur de ce vaisseau des caillots migratoires ; cependant on comprend qu'à la rigueur, des fragments détachés d'une tumeur pulmonaire, des masses solides développées au sein des cavités gauches du cœur, pourraient quelquefois s'arrêter dans l'aorte elle-même. C'est ainsi que Cruwel, cité par M. le professeur Andral, a vu l'orifice

aortique occupé par une concrétion ossiforme ; c'est ainsi que MM. Vidal et Lancereaux, dans des cas de cancer pulmonaire, ont trouvé des débris cancéreux dans le cœur gauche et dans l'aorte elle-même. C'est au niveau de la bifurcation du vaisseau, que les obstructions de ce genre auraient naturellement le plus de tendance à se produire. Nous avons vu, dans le service de M. Moissenet, à l'hôpital Lariboisière, une oblitération embolique de l'artère iliaque primitive, immédiatement au-dessous de son origine, par des végétations détachées de la valvule mitrale : il en était résulté une gangrène du membre correspondant, qui se termina ultérieurement par la mort.

VIII. Entozoaires de l'aorte.

Indépendamment des animalcules qui peuvent exister à l'état libre dans le sang, on rencontre, chez les animaux, des helminthes, d'une nature spéciale, logés à l'intérieur des vaisseaux artériels.

Ruysch est le premier observateur qui ait signalé ce fait : c'est chez le cheval qu'il avait constaté cette lésion singulière.



ils ont été décrits par plusieurs observateurs, sous le nom de *Crinons;* Rudolphi les a classés dans le genre strongle, et en fait une espèce à part sous le nom de *strongylus armatus minor*. M. Rayer, dans un mémoire approfondi sur cette matière, où les travaux de ses devanciers sont résumés et souvent rectifiés, a donné de cet entozoaire une description détaillée. Le défaut d'espace nous interdit de la reproduire ici : contentons-nous de faire observer que, sauf le volume, ces petits vers ressemblent, à presque tous les égards, au *strongylus armatus major*, qui habite l'intestin des solipèdes.

On regardait autrefois ces helminthes comme la cause première de la lésion artérielle ; leur présence, d'après plusieurs observateurs, pouvait amener des ulcérations de la membrane interne des vaisseaux, et même provoquer une inflammation suppurative. M. Rayer, dans ses recherches, n'a jamais rien rencontré de pareil ; il fait observer d'ailleurs que ces tumeurs vermineuses appartiennent à la catégorie des anévrismes vrais, et sont constitués par la dilatation de toutes les tuniques. Sans doute, il existe un épaississement des parois artérielles et une hypertrophie de la tunique moyenne ; mais ces altérations, fort bien décrites par MM. Trousseau et Leblanc, n'autorisent point à croire que la formation de la poche soit postérieure à l'éclosion des vers qui l'habitent. Hering attribue le développement de ces anévrismes, presque toujours situés sur le trajet des artères intestinales, aux tiraillements que ces vaisseaux éprouvent pendant le travail des animaux ; mais M. Rayer fait observer, avec raison, que l'anévrsme par tiraillement offre des caractères anatomiques qu'on ne retrouve point dans les anévrismes vermineux. Dans ces derniers temps, M. Davaine, revenant, en partie, aux opinions anciennes, attribue aux entozoaires la part principale dans le développement de ces tumeurs. Malgré les arguments plausibles qu'il présente à l'appui de ses idées, nous croyons pou-

voir dire que, jusqu'à présent, l'étiologie de cette affection reste indéterminée.

Des anévrismes vermineux ont été récemment signalés chez l'homme, par Kussmaul et Maier ; au reste, comme ces lésions ne siégeaient pas sur le trajet de l'aorte elle-même, mais seulement sur certaines de ses branches principales, nous ne croyons pas devoir nous en occuper ici.

Bibliographie. — Ruysch. *Opera omnia. Dilucidatio valvularum arcuat.* In *Obs. Anat.* 1737. — Schulze. *De anevrysmate verminoso in arteria mesenterica equine.* In *Act. phy. med. nat. Cur.*, t. I, p. 519. — Chabert. *Traité des maladies vermineuses dans les animaux.* Paris, 1782, p. 19. — Hodgson. *On the Diseases of Arteries.* London., 1815. — Trousseau et Leblanc. *Arch. gén. de Méd.*, t. XVI, p. 193 ; 1828. — Hering. *Mémoires sur les anévrismes internes du cheval.* In *Recueil de Médecine vétérinaire.* Paris, 1839. — Rayer. *Recherches critiques et nouvelles observations sur l'anévrisme vermineux et le strongylus armatus minor.* In *Archives de médecine comparée*, n° 1. Paris, 1841. — Davaine. *Traité des entozoaires et des maladies vermineuses de l'homme et des animaux domestiques*, p. 389. Paris 1860.

IX. Hypertrophie et atrophie des tuniques de l'aorte.

Par suite d'une multitude d'affections diverses, les tuniques constituantes de l'aorte peuvent s'épaissir ou s'amincir soit isolément, soit collectivement.



à la suite d'une inflammation aiguë ou chronique, donnent souvent naissance à un épaississement permanent des trois tuniques : on observe la même disposition au niveau des rétrécissements accidentels, et surtout dans la portion dilatée de l'aorte, qui siège immédiatement au-dessus.

L'atrophie des trois tuniques, avec resserrement général du calibre du vaisseau, résulte d'un arrêt de développement, comme nous l'avons vu plus haut. Les atrophies partielles ou locales sont invariablement la conséquence d'une lésion de structure.

X. Ruptures et perforations de l'aorte par cause interne.

Les *solutions de continuité de l'aorte*, quelle que soit leur étendue, sont presque toujours immédiatement mortelles. Une hémorrhagie foudroyante se déclare soit à l'extérieur, soit à l'intérieur ; le sujet pâlit rapidement, perd connaissance et expire.

Il existe cependant quelques cas exceptionnels dont l'issue n'est pas aussi promptement funeste. Les *ruptures de l'aorte* (hors le cas d'anévrisme) et nous en dirons tout-à-l'heure les causes, peuvent ne point intéresser toute l'épaisseur des tuniques artérielles ; dans ce cas, l'épanchement sanguin se fait entre les lamelles qui constituent les parois du vaisseau, et il se forme un anévrisme disséquant. Lorsqu'au contraire les trois tuniques ont été simultanément déchirées, une hémorrhagie foudroyante a presque toujours lieu ; cependant, il arrive parfois que la vie se prolonge pendant quelques heures, et même quelques jours. On peut supposer, en pareil cas, que la tunique celluleuse, demeurée intacte après la rupture des deux autres, a pu momentanément résister à l'effort du sang : la mort n'est survenue qu'au moment où elle a cédé. S'il ne s'est point formé, en pareil cas, un anévrisme dissé-

quant, cela tient à la cohésion intime des tuniques, qui est la règle chez les jeunes sujets et chez ceux dont l'aorte n'a point subi d'altérations pathologiques ; c'est effectivement chez les vieillards qu'on observe le plus souvent ce décollement des membranes, qui permet au sang de s'infiltrer dans leur interstice. Les faits chirurgicaux dont nous n'avons pas à nous occuper ici spécialement, mais que nous pouvons invoquer à titre d'exemple, viennent, du reste, à l'appui de cette manière de voir. Ainsi, un choc exercé sans intermédiaire sur le vaisseau lui-même, comme il arrive pour les plaies d'armes à feu, peut en dissocier les lamelles, tout en les perforant; nous en avons rapporté plus haut un exemple, d'après Rokitansky. Il semblerait donc que, toutes choses égales d'ailleurs, une secousse plus violente est nécessaire pour séparer les tuniques d'une artère que pour les déchirer.

Dans la majorité des cas les ruptures de l'aorte succèdent à une altération de texture : la dégénérescence athéromateuse, le cancer, l'amincissement des parois artérielles, sont au nombre des causes prédisposantes les plus efficaces. L'accident peut alors se produire spontanément, mais, en tout cas, comme il sera dit à l'article : *Lésions traumatiques de l'aorte*, du

dinale : on la trouve parfois oblique ou en forme de spirale. Son étendue, extrêmement variable, peut n'offrir que deux ou trois lignes, ou embrasser les trois quarts de la circonférence du vaisseau. Sur tous les points de son trajet, l'aorte peut offrir des fissures ; néanmoins, la portion ascendante en est le siège habituel; voilà pourquoi l'hémorragie consécutive se fait plus souvent dans le péricarde que partout ailleurs.

Les *perforations aortiques*, à bien des égards, se rapprochent des ruptures. Elles succèdent à des lésions développées dans les organes voisins ; c'est ainsi qu'un abcès formé dans le tissu cellulaire de la région cervicale a pu s'ouvrir dans la crosse de l'aorte et déterminer une hémorragie promptement mortelle ; c'est ainsi que la trachée, les bronches et l'œsophage peuvent devenir le point de départ d'un travail ulcératif qui finira par envahir les tuniques artérielles pour les perforer. Il faut rattacher sans doute à ce mécanisme les cas où la présence d'un corps étranger dans l'œsophage a provoqué la rupture de l'aorte.

Il en sera de même lorsqu'une tumeur cancéreuse, après avoir envahi les parois du vaisseau, subit un ramollissement qui laisse à découvert la membrane interne : la pression du sang suffit alors pour la déchirer. Ainsi, M. Bucquoy a montré à la *Société anatomique* une perforation de l'aorte occasionnée par un épithélioma de l'œsophage : l'ouverture faisait communiquer l'artère avec la bronche gauche, qui était elle-même perforée ; il y eut plusieurs vomissements de sang, avant la mort.

Un cas analogue a été observé par M. Lancereaux. La perforation occupait l'aorte descendante et provenait d'un cancer épithélial de l'œsophage, situé à quelques centimètres au-dessus du cardia. Fuller a vu une perforation considérable de

l'aorte abdominale se produire à la suite d'une carie des deux dernières vertèbres lombaires. Il serait facile de multiplier les exemples de ce genre ; mais nous ne voulons pas insister plus longuement sur ce point. Comme pour les perforations anévrismales on voit souvent, en pareil cas, plusieurs hémorrhagies successives se déclarer avant la mort.

XI. Cancer de l'aorte.

Bien que les artères ne soient jamais primitivement affectées de cancer, on les voit quelquefois se désorganiser au contact d'une masse encéphaloïde ou squirrheuse développée dans leur voisinage immédiat. Cette espèce d'infiltration cancéreuse est elle-même un fait exceptionnel, car les vaisseaux, et surtout les artères, résistent en général à la marche envahissante des tumeurs malignes; mais la science en possède incontestablement des exemples, et, dans quelques cas, rares à la vérité, l'aorte elle-même a subi ce travail pathologique. On a vu des végétations de mauvaise nature, insérées sur le péricarde, contracter des adhérences avec l'aorte, à son origine, tout en rongeant les parois et déterminer une perforation avec



XII. Palpitations nerveuses de l'aorte.

Les battements épigastriques, dont Hippocrate avait signalé l'existence, ont été probablement confondus, dans le principe, avec les pulsations qui résultent des anévrismes abdominaux ; mais depuis que les progrès de nos connaissances anatomiques nous ont permis d'éviter, au moins dans la plupart des cas, une erreur semblable, il est avéré que, sous l'influence de causes inconnues, et en l'absence de toute lésion organique, l'aorte est quelquefois agitée de palpitations violentes.

Le creux épigastrique est le siège habituel de ces battements, qui peuvent cependant exister sur le trajet de l'aorte ascendante, où ils occasionnent une tendance aux lipothymies, et sur celui de l'aorte descendante thoracique dans ce dernier cas, d'après Laënnec, les bruits du cœur s'entendent plus distinctement dans le dos qu'à la région précordiale.

On pourrait rapprocher de ces troubles nerveux de la circulation artérielle, les phénomènes singuliers qu'on observe dans la cachexie exophtalmique, où les battements violents des carotides et le bruit de souffle quelquefois perçus sur le trajet de l'aorte ascendante, ne sont en rapport avec aucune lésion organique appréciable.

L'histoire des battements épigastriques ayant été déjà tracée à l'article Abdomen (t. I du *Dictionnaire encyclop. des sciences méd.*, p. 136), nous terminerons ici l'*étude des maladies de l'aorte* [1].

[1] Ce travail fait en commun avec M. le Dr Ball, est extrait du *Dictionnaire encyclopédique des science médicales*.

VII.

Sur la claudication intermittente observée dans un cas d'oblitération complète de l'une des artères iliaques primitives [1].

L'observation intéressante, à plus d'un titre, qui fait l'objet de la présente communication, nous paraît pouvoir être rapprochée des cas de *claudication intermittente par oblitération artérielle*, bien connus aujourd'hui en pathologie hippique et sur lesquelles nos collègues, MM. Goubaux et H. Bouley, auxquels on doit d'importants travaux sur ce sujet, ont plusieurs fois appelé l'attention de la Société ; aussi, avant d'exposer les particularités du fait qu'il nous a été donné d'observer chez l'homme, croyons-nous utile de rappeler sommairement

rie dans un ou plusieurs membres, le plus souvent dans les deux membres postérieurs à la fois. Si on lui accorde alors quelques heures de repos, cela suffit en général pour faire disparaître tous les accidents, et on peut le remettre au trot. Au commencement de cette nouvelle expérience on n'observe d'abord aucune irrégularité dans la progression ; mais au bout d'un temps variable, parfois de quelques minutes seulement, la boiterie se reproduit. Qu'on frappe, en ce moment, l'animal pour le forcer à accélérer son allure, et on le verra bientôt donner les signes de la plus vive anxiété; il est pris d'un tremblement général et trépigne violemment; ses yeux sont fixes et hagards, et sa physionomie, en un mot, exprime une souffrance profonde ; son corps se recouvre d'une sueur abondante; sa respiration s'accélère et devient bruyante en même temps que les battements du cœur se précipitent; enfin, à bout de forces, il se laisse tomber sur le sol, où il se roule quelquefois et se débat, à la manière des chevaux affectés de coliques violentes. Pendant ce temps une observation attentive des membres atteints de claudication permet de constater les phénomènes suivants ; ces membres paraissent être le siège principal de la douleur, autant du moins qu'on peut en juger par les attitudes particulières et incessamment variées que leur imprime l'animal ; ils sont roides, comme contracturés, placés dans la flexion ou dans l'extension forcée: les battements des artères n'y sont point perçus ; la température s'y abaisse très manifestement, et la sensibilité y est considérablement diminuée ou même tout-à-fait éteinte, si bien que l'application de moxas n'y provoque point de douleur. On a vu dans un certain nombre de cas la peau du membre affecté rester sèche alors que le reste du corps était baigné de sueur. Au bout de vingt ou trente minutes, quelquefois plus, quelquefois moins, tous les symptômes s'amendent ; l'attitude devient plus tranquille, la respiration se ralentit ; les battements



fecté. L'artère, dont les diverses tuniques peuvent être à peu près exemptes d'altérations, est remplie plus ou moins complètement et distendue, par un caillot fibrineux décoloré, jaunâtre, résistant, élastique, formé de couches concentriques, en un mot, de formation ancienne. Ce caillot est quelquefois intimement uni à la membrane interne dont on ne la détache qu'avec peine, d'autres fois il n'y adhère que faiblement. Dans le cas de beaucoup le plus commun, où les deux membres postérieurs ont été simultanément atteints de claudication, il siège dans l'aorte postérieure et se prolonge quelquefois dans les iliaques interne et externe; si, au contraire, la boiterie portait exclusivement sur un des deux membres antérieurs, c'est le tronc brachial correspondant et quelques-unes de ses principales branches qui se trouvent oblitérées. Dans tous les cas, et ceci est un point important à noter, les branches de troisième et quatrième ordre sont partout libres, ou si elles renferment des caillots fibrineux, ceux-ci sont évidemment de date récente et ne remplissent pas complètement la lumière des vaisseaux, si bien que la circulation artérielle interrompue par l'oblitération des troncs principaux a pu se rétablir dans les branches secondaires d'une manière plus ou moins complète par la voie des anastomoses.

L'existence de caillots fibrineux oblitérants, dans les troncs artériels principaux du membre affecté, n'est d'ailleurs pas ici une condition essentielle ; des vices anatomiques d'un autre ordre pourront, on le conçoit, dans certaines circonstances données, produire au même degré l'oblitération de ces mêmes troncs artériels, et déterminer à leur tour la claudication intermittente : c'est ainsi que dans un cas fort intéressant, présenté, il y a deux ou trois ans, à la société par M. Bouley et, dans lequel la boiterie portait sur le membre antérieur droit on a trouvé le tronc brachial correspondant oblitéré par une tumeur anévrismale qui s'était formée dans l'épaisseur même

de la paroi du vaisseau (*anevrisme disséquant*). — Oblitérati plus ou moins complète des troncs artériels principaux d'un de plusieurs membres, perméabilité des branches artériell secondaires, permettant le rétablissement plus ou moins faci de la circulation, au-dessous de la partie oblitérée par la vo des collatérales, telles paraissent être, en résumé, les seul conditions nécessaires à la production de l'espèce de claud cation intermittente dont il s'agit.

II.

Les mêmes conditions anatomiques se sont trouvées réunies chez le malade dont nous allons rapporter l'histoire, et le symptômes correspondants à ces lésions, ont été, comme on va le voir, semblables à ceux qu'on observe en pareil cas, chez le cheval.

Observation. — *Artère iliaque primitive droite en partie transformée en anevrisme, en partie complètement oblitérée. (Oblitération ligamenteuse). — Claudication intermittente dans le membre inférieur droit ; une communication s'établit entre l'anévrisme et la cavité de l'intestin ; hémorragies gastro-intestinales répétées ; mort, à la suite de ces hémorragies.*

Le nommé Lefébure (Jean), âgé de 54 ans, peintre en bâtiments, rentre, le 5 août 1851, à l'hôpital de la Charité, salle Saint-Michel, n° 7 (service de M. Rayer). C'est un homme vigoureux, d'une bonne constitution et qui n'a pas trop abusé des boissons alcooliques. Il a d'abord servi, sous l'empire, puis en 1830, en Afrique, où il reçut une *balle qui pénétra* à ce qu'il paraît, *dans le flanc droit, et ne put être extraite*. De retour dans ses foyers, il a exercé la profession de peintre en bâtiments. Trois ou quatre accès de coliques de plomb, qui n'ont d'ailleurs pas été très intenses, étaient les seules affections médicales de quelque importance qu'il eut jamais éprouvées, lorsque, il y a huit mois, il fut pris tout-à-coup,

en sortant de dîner, d'un vomissement de sang de couleur rutilante, non mélangé aux aliments ; puis il rendit par l'anus une grande quantité de sang noir et poisseux, et tomba en syncope. Il s'ensuivit une grande prostration, mais au bout de deux ou trois jours, tout était rentré dans l'ordre, et le malade put reprendre son travail.

C'est à partir de cette époque que se sont montrés les phénomènes que nous allons essayer de décrire, et sur lesquels nous appelons plus particulièrement l'attention. Lorsque Lefébure est obligé de faire une course et qu'il a marché pendant plus d'un quart d'heure, il éprouve, dans toute l'étendue du membre inférieur droit, un sentiment de faiblesse accompagné d'engourdissements. S'il veut néanmoins continuer à marcher, des douleurs sourdes accompagnées de fourmillements, ne tardent pas à apparaître et se manifestent d'abord dans la verge, pour de là se répandre ensuite dans la cuisse, la jambe et le pied droit ; puis surviennent des crampes accompagnées de roideur générale du membre, qui refuse enfin tout service. Le malade se voit alors obligé de s'asseoir pour prendre quelques minutes de repos ; *pendant ce temps, les symptômes se sont dissipés rapidement*, et bientôt la marche est redevenue possible ; mais au bout d'une vingtaine de minutes, ils se reproduisent derechef, et un nouveau temps d'arrêt est devenu nécessaire. Ces sortes d'accès de *paralysie douloureuse* se montrent souvent jusqu'à cinq ou six fois, pendant une course de une heure de durée ; *jamais ils ne surviennent spontanément*, c'est-à-dire lorsque le malade est en repos, couché, assis, ou même dans la station verticale ; la marche seule les provoque, et encore faut-il qu'elle soit, ainsi qu'on l'a vu, prolongée pendant un certain temps. *Dans leur intervalle, le membre inférieur droit fonctionne tout aussi bien que le gauche*, et, en particulier, il n'est pas le siège de sensations anormales. Il nous a été impossible de savoir si, pendant les accès, la température s'y abaisse, et si la peau y est affectée d'une anesthésie plus ou moins marquée.

Ces *accès de paralysie douloureuse*, produits par la marche, mais disparaissant après quelques minutes de repos, sans laisser de tra-

tous les soirs, vers six heures, une douleur vive paraissant limitée au trajet du nerf sciatique, et qui dure environ une heure. Ces accès se reproduisent régulièrement pendant cinq jours; mais l'administration du sulfate de quinine en diminue d'abord l'intensité, et les fait disparaître ensuite complètement.

Le 20 août, tout à coup, vers trois heures de l'après-midi, le malade est pris d'une syncope. Lorsqu'il est revenu à lui, il rend en vomissant une pleine cuvette de sang rouge, en partie liquide, en partie coagulé. Les syncopes se reproduisent plusieurs fois dans le courant de la journée et de la nuit, et la mort survient le lendemain matin, vers neuf heures.

Autopsie. — *Abdomen.* Après avoir rejeté sur le côté le paquet intestinal, on découvre une tumeur *anévrismale* du volume d'un œuf de poule, formée aux dépens de l'iliaque primitive droite et située à peu près sur la ligne médiane, au milieu de l'angle sacro-vertébral. Cette tumeur s'ouvre en haut et à gauche, dans l'extrémité inférieure de l'aorte par un large orifice ovalaire (un centimètre et demi environ dans le plus grand diamètre), qui tient lieu de l'orifice d'abouchement de l'artère iliaque droite, et dont les bords sont incrustés de plaques calcaires; en haut, à droite et en avant, elle s'ouvre, en outre, par un orifice arrondi, dont le diamètre est de 4 ou 5 millimètres, dans le jéjunum, au moment où cette partie de l'intestin va se confondre avec le duodénum. Cette tumeur a des parois épaisses de 2 millimètres environ, très résistantes, d'une consistance qui rappelle celle des fibro-cartilages. Elle est tapissée à l'intérieur par une couche épaisse de lamelles fibrineuses superposées, et sa cavité est presque complètement remplie par des concrétions fibrineuses de date plus récente. Elle est, ainsi que nous l'avons dit, formée aux dépens de l'iliaque primitive droite. Ce sont les deux tiers supérieurs de ce vaisseau qui ont subi la dilatation anévrismale, son tiers inférieur, au contraire, est complètement oblitéré et remplacé par un cordon ligamenteux, dans l'étendue d'un centimètre. Au-dessous de ce point, le vaisseau reparaît un instant, mais il donne naissance presque aussitôt aux artères iliaque externe et iliaque interne

droites. Celles-ci présentent à peu près les rapports de l'état normal, mais leur calibre paraît très manifestement rétréci, si on les compare, sous ce rapport, aux caractères correspondants du côté opposé.

L'artère iliaque primitive gauche est assez fortement comprimée par la tumeur anévrismale, qui la repousse en haut et à gauche, de sorte qu'elle présente, dans la partie supérieure de son trajet, une courbure et un aplatissement assez prononcés.

La *veine iliaque primitive* droite est perméable, un peu aplatie seulement par la tumeur, dans son tiers supérieur ; la veine correspondante gauche, au contraire, est complètement oblitérée, dans les deux tiers supérieurs, et transformée en un cordon ligamenteux qui fait corps avec les tissus cellulo-fibreux, qui fixe la tumeur contre le sacrum et la colonne vertébrale. Plus bas, la veine reparaît et acquiert bientôt un calibre relativement considérable.

Au voisinage de l'articulation sacro-iliaque droite, presque en contact avec la veine iliaque primitive, on rencontre une *balle de fusil* de fort calibre, enveloppée de tous côtés par une couche épaisse de tissu cellulaire dense qui la fixe aux parties voisines.

Quant aux voies par lesquelles la circulation s'opérait, tant dans les veines du membre inférieur gauche que dans les artères du

remplis par une sorte de bouillie de couleur lie de vin, évidemment constituée par du sang altéré. L'estomac contient une certaine quantité de sang d'une coloration moins foncée.

Les *autres viscères* sont pâles et exsangues, mais ils ne sont pas autrement altérés.

Le *cerveau*, la *moelle épinière*, les *cordons nerveux des plexus lombaires et sacrés* ont été examinés ; ils n'ont pas présenté de lésions appréciables. Nous avons noté particulièrement que les nerfs des plexus lombaires et sacrés n'étaient nullement comprimés par la tumeur anévrismale. — Les *muscles de la cuisse et de la jambe droites* ne nous ont point paru présenter d'altérations notables.

En résumé, une *tumeur anévrismale* s'est développée aux dépens des deux tiers supérieurs de l'*artère iliaque primitive droite*, très vraisemblablement comme conséquence du choc produit par une balle de plomb de fort calibre ; au-dessous de ce point, le tronc artériel s'est, à la longue, rétréci ; puis il s'est oblitéré complètement et s'est transformé en une sorte de ligament fibreux. Cependant les artères iliaque interne, iliaque externe, crurale, etc., sont restées perméables ; la circulation toutefois, s'y est rétablie d'une manière incomplète, car leur calibre s'était manifestement amoindri. Tel a été, suivant toute probabilité, l'ordre de succession des lésions qui ont été suivies des phénomènes de *claudication intermittente*. Mais déjà, à l'époque où ces phénomènes ont paru pour la première fois, c'est-à-dire huit mois avant la terminaison fatale, une *communication* s'était établie entre la cavité de l'anévrisme et celle de l'intestin ; de là des *hémorragies gastro-intestinales* plusieurs fois répétées, et dont l'une, d'une intensité extrême, a déterminé la mort.

Toutes les circonstances de ce fait si complexe, et à plusieurs égards si exceptionnel, mériteraient sans doute d'être examinées en particulier. Mais pour ne point outre-passer les limites

dans lesquelles nous voulons restreindre cette communication, nous nous bornerons à mettre en relief les troubles fonctionnels remarquables, qu'a présentés le membre inférieur droit.

Les *troubles fonctionnels* ont consisté, comme on l'a vu, en engourdissement et fourmillements douloureux partant de la fesse pour se répandre dans la cuisse, la jambe, le pied et bientôt suivis de faiblesse extrême et de raideur générale du membre. Ils constituaient des *accès* qui se déclaraient soudainement et à coup sûr, pendant la marche, alors que celle-ci durait une un quart d'heure ou vingt minutes environ. Jamais ils ne se manifestaient lorsque le malade était en repos, ou lorsqu'il s'était livré à la marche pendant moins d'un quart d'heure. Un repos de quelques minutes suffisait toujours pour faire disparaître tous les accidents.

Il était important de rechercher si, pendant les accès, la température du membre s'abaissait et si la sensibilité cutanée était amoindrie ou abolie : malheureusement, il existe sous ce rapport dans notre observation une lacune regrettable. Dans l'intervalle des accès, ces phénomènes n'existaient certainement [illegible] et le membre inférieur droit, qui alors exerçait ses

III.

Si l'on compare cet appareil de symptômes à celui que nous avons essayé de dépeindre, lorsqu'il s'est agi du cheval, il paraîtra moins complet, et, si je puis ainsi dire, moins saisissant; mais il n'y a là rien qui doive surprendre, puisque c'est seulement au prix d'expériences cruelles et dont les conditions ne sauraient être reproduites chez l'homme, qu'on voit survenir chez les animaux les accidents graves, tels que respiration précipitée et inégale, anxiété vive, mouvements convulsifs, etc., dont il a été question ailleurs. Quoi qu'il en soit, tout affaiblis qu'ils puissent paraître, les traits essentiels et caractéristiques de l'affection n'en sont pas moins, chez notre malade, très nettement accusés, et l'on est par là tout naturellement porté à admettre que chez lui, c'est bien, comme chez le cheval, à l'oblitération artérielle qu'il faut rapporter les phénomènes de paralysie intermittente. Mais cette interprétation, déjà si vraisemblable, paraîtra tout-à-fait légitime, si l'on remarque que toute autre hypothèse qu'on pourrait imaginer pour expliquer les phénomènes en question, est réellement inadmissible; celle, par exemple, d'une lésion quelconque du système nerveux central ou périphérique, qu'on pourrait être surtout tenté d'invoquer, n'est nullement justifiée par les faits nécroscopiques. Nous avons vu, en effet, que le cerveau, la moelle épinière et les nerfs des plexus lombaire et sacré ont été trouvés tout à fait exempts d'altération. Les nerfs, en particulier, ont été examinés avec soin, ils ne présentaient aucune modification de texture appréciable; ils n'étaient en aucune façon comprimés ou déplacés par la tumeur anévrismale.

Nous ne voulons point dire par là que les nerfs ne sont nullement affectés dans la claudication intermittente produite par oblitération artérielle; nous pensons, au contraire, que leurs

[illegible]

[illegible]

[illegible]

rer, au bout de quelques minutes, leurs propriétés physiologiques. Mais les muscles ne sont pas seuls à souffrir par le fait de l'ischemie ; les nerfs eux-mêmes sont profondément affectés ; et, par exemple, dans les expériences auxquelles nous avons fait allusion, la peau devient le siège d'une anesthésie très marquée, tandis que, presque en même temps, les nerfs moteurs cessent d'être excitables.

Quant aux *douleurs violentes* à caractère névralgique, c'est là un effet habituel de l'interruption brusque, mais incomplète du courant artériel, ainsi que le démontrent les expériences de M. Cruveilhier. Il paraît donc y avoir dans les nerfs, sous l'influence de cette interruption, une excitation dont le mécanisme, il est vrai, nous échappe, quant à présent. On conçoit que cette excitation, quelle qu'en soit la nature, doive porter à la fois, et sur les nerfs moteurs et sur les nerfs sensitifs, et par là, on peut comprendre pourquoi on a observé, dans un certain nombre de cas, des *contractures* auxquelles les modifications du tissu musculaire dont j'ai parlé, ne sont, d'ailleurs, sans doute pas étrangères. — On le voit, la physiologie peut nous donner, jusqu'à un certain point, la clef des principaux phénomènes observés pendant l'accès de la paralysie du membre et la contracture ; pour ce qui est de l'abaissement de température, c'est une des conséquences les plus immédiates et les moins contestables de l'ischémie. Nous proposons d'ailleurs cet essai de théorie avec réserve, et nous le soumettons à la critique de ceux de nos collègues qui se sont plus particulièrement voués aux études physiologiques.

Il sera intéressant de revoir les faits, aujourd'hui assez nombreux, de paralysie permanente produite par l'oblitération des artères principales d'un membre, pour rechercher si la claudication intermittente n'y figurerait point, dans un certain nombre de cas, parmi les symptômes observés à une certaine époque de la maladie. Nous avons entrepris ce travail et nous

en particulier,
l'interr
cipat
res. d
des
d'u
fai
c
q
l

VIII.

Leçon sur la claudication intermittente par oblitération artérielle [1].

SOMMAIRE. — Cas de gangrène par oblitération artérielle. — Amputation de la jambe. — Guérison. — Comment ce fait se rattache à la clinique des maladies nerveuses.

Claudication intermittente par oblitération artérielle chez le cheval. — Les caractères cliniques : boiterie simple (monoplégie) ; boiterie double (paraplégie), etc. — Ses conditions anatomo-pathologiques. — Pathogénie. — Expérience de Stenson : ligature de l'aorte. — Rigidité cadavérique pendant la vie. — Cas d'oblitération de l'artère sous-clavière : gangrène de l'avant-bras. — Cas d'oblitération de l'artère iliaque primitive: claudication intermittente. — Fréquence de l'oblitération artérielle. — Importance de son étude au point de vue clinique.

Messieurs,

J'ai fait placer sous vos yeux un malade qui fera l'objet de la leçon d'aujourd'hui. C'est un homme âgé de 38 ans, qui est entré chez nous, à la Salpêtrière, le 9 octobre 1885, et qui bientôt a présenté les premiers symptômes de la gangrène, par oblitération artérielle, du pied, puis de la moitié inférieure de la jambe gauche. Envahissement lentement progressif et aggravation sur place du travail de gangrène, douleurs atroces, insomnie absolue, inappétence, modifications inquiétantes de l'état général, tel a été le tableau que le malade nous a présenté pendant une longue période de trois mois. Je con-

[1] Leçon du 31 mai 1886, recueillie par le Dr J. Babinski, chef de clinique à la Salpêtrière. — Une version italienne de cette même leçon a été publiée par le Dr Giulio Melotti, de Bologne : *Nuove Lezioni sulle malattie del sistema nervoso*. Milano, 1887. (Extrait du *Progrès médical*, 1887, nos 32 et 33).

fleurs, d'autres accidents que nos
gnés d'un sentiment de froid, [illegible]
vement pendant la marche, [illegible]
pendant le repos au lit, [illegible]
demment comparables à [illegible]
tre observation.

De tout ceci, nous [illegible]
cation intermittente, [illegible]
comptée au nombre [illegible]
l'homme à la suite [illegible]
d'un membre. Mais [illegible]
particulières, qui p[illegible]
à celles qui, dans d[illegible]
déterminent soit la [illegible]
névralgiques plus [illegible]
tion et la gangrène [illegible]
physiologie patho[illegible]
satisfaisante, re[illegible]
recherches clinip[illegible]
pelons l'attention [illegible]

par une série de symp-
, lesquels, s'ils eussent été
ssent permis, à coup sûr, de
préparait et eussent conduit à
préventifs qui, peut-être, au-
. Mais hélas! Messieurs, il n'en a
de trois mois, où le diagnostic
pour les initiés, le malade a con-
et partout les erreurs les plus singulières
par des médecins éclairés ; les choses
a été celle que vous savez. Eh bien!
compris, ce sont ces symptômes prodro-
qui s'observent dans certains cas d'obli-
que je voudrais vous faire connaître, en
histoire si instructive du malade que vous
et sur quelques autres histoires du même
recueillies à diverses époques ou qui ont été
d'autres, depuis plus de vingt-cinq ans que
dans la pathologie humaine ce syndrôme si in-
l'étude est si importante en pratique, et dont,
suis conduit à m'en convaincre à chaque ins-
naissance est encore si peu répandue parmi les

proposé, Messieurs, de désigner le syndrôme dont il
ns un petit mémoire qui date de 1859 (*Soc. de Biolo-*
ns la dénomination de : *Claudication intermittente par*
ation artérielle, dénomination empruntée à la médecine
ie, où l'affection est depuis longtemps connue [1]. On
it tout aussi bien l'appeler *paralysie douloureuse inter-*
te ischémique ou par oblitération artérielle. Le carac-
ndamental est, en effet, que, dans le membre ischémié

le *Mémoire*, p. 572.

il ne souffre plus. L'état général est devenu
fait espérer qu'il pourra bientôt marcher
car la cicatrisation s'est faite dans d'exce
bientôt il pourra reprendre, au moins
tions, et de nouveau, gagner sa vie. C'
dont tout l'honneur revient, du reste,
rillon [1], qui a eu l'heureuse audace d'
dans des conditions reconnues par
comme éminemment défavorables :
tions sincères et que le malade, qu
il est pour quelque chose dans l'
ment, car on peut le lui dire en tout
belle. Tout est bien qui finit bien,
bien jolie pièce de Shakespeare. Ma

Cependant, nous direz-vous, v
sans doute, mais en quoi conc
particulièrement consacré à la
tème nerveux? Eh bien, Messi
à l'époque où le malade a pr
de l'ischémie complète et p
gangrène, s'est manifesté pend
mois, sous l'influence de ce

quelques
ence.
que l'expé-
rellement,
entue et les
e dernier. Je
aux ordres de
la crise. Parmi
re générale, les
tifs au membre

ion du fouet, tous
é la boîterie, pré-
rinaire, sont recon-
respiration anxieuse,
ement général, sueurs
errons, dans le membre
roulant et se débattant
coliques violentes. Pour
ou des membres affectés
objet d'une attention spé-
animal fait des efforts pour
il est le siège de la douleur ;
yen de l'application de moxas
superficielles y est éteinte ; 3° la
battements artériels cessent d'y
ubres dont l'impuissance motrice
, se montrent rigides, résistant
manifestement contracturés, en un

phénomènes de la crise. L'animal
roulé comme on l'a dit ; on l'aban-
nd un temps de repos, 20, 30 minu-

tes, et pendant cette période on assiste successivement au rétablissement de l'état normal : 1° la circulation se rétablit dans les membres ; on sent de nouveau les battements artériels, et la température y est redevenue normale ; en même temps que la douleur, l'anesthésie et la contracture ont disparu.

Le pauvre animal se dresse et son allure redevient normale : « à le voir l'œil vif, expressif, les narines au vent, l'oreille » mobile et attentive, « dit M. Goubaux », on a peine à le re- » connaître. » De fait, si vous le remettez au trot, il part sans boiterie et vous pouvez croire que tout est chez lui redevenu normal. Mais bientôt vous seriez détrompés, car au bout de quelques minutes, d'un quart d'heure de marche, tout recommence, la crise reparaissant avec tous les caractères que nous avons relevés plus haut.

Messieurs, une fois cette maladie constituée, elle persiste telle qu'elle, constituant en quelque sorte une infirmité incurable. Ainsi, voilà un cheval qui, au pas, marche avec une allure normale ; mais à peine a-t-il été mis au trot, que bientôt surviennent les phénomènes de la claudication qui s'amendent après un temps de repos, pour reparaître [illegible]

maux, devenus désormais inutiles, a été trop tôt sacrifiée.

Voilà l'ensemble des phénomènes, le syndrôme que nous allons rencontrer tout à l'heure chez l'homme, atténué à la vérité et ne présentant pas ce haut développement, cette intensité que l'on n'obtient chez le cheval qu'au prix d'expériences cruelles.

Mais avant d'en venir à l'homme, il importe de vous faire connaître les *conditions anatomiques* qui, chez le cheval, président au développement de l'affection.

Le plus souvent il s'agit d'une *oblitération de l'aorte postérieure et des branches* qu'elle donne, ou bien encore de l'oblitération du tronc de l'artère principale d'un seul membre ; c'est dans le 1er cas qu'il y a boîterie double, paraplégique, c'est dans le 2e qu'il y a boîterie monoplégique. L'oblitération est le plus souvent déterminée par la présence d'un caillot décoloré, ancien, adhérent aux parois artérielles ; mais la cause de l'oblitération peut être différente ; c'est ainsi, par exemple, que dans un cas rapporté à la Société de biologie, en 1851, par M. Bouley, l'oblitération était déterminée par la présence, dans la paroi même du vaisseau, d'un anévrisme disséquant. Mais, quoi qu'il en soit, le caractère commun à toutes ces oblitérations qui produisent non la parésie et la gangrène du membre, mais le phénomène de la claudication intermittente, c'est que si le tronc principal du membre est oblitéré, les branches artérielles secondaires de ce membre sont perméables et permettent le rétablissement facile de la circulation au-dessous de la partie oblitérée, par la voie des collatérales.

Telles paraissent être les seules conditions nécessaires à la production de la variété de claudication intermittente dont il s'agit.

Quelle est la raison physiologique des phénomènes qui viennent d'être décrits et dont nous connaissons le point de départ

anatomique ? Voilà une question qui, pour être traitée convenablement, exigerait de bien longs développements. Je me réserve, afin de ne pas nuire à l'exposé de la partie descriptive, d'y revenir une autre fois. Pour le moment, je veux me borner aux considérations suivantes :

1° Tous les phénomènes que nous avons successivement observés pendant la crise de claudication ischémique se retrouvent et apparaissent successivement dans l'expérience fameuse de Stenson [1], reprise plus tard par Brown-Séquard [2] et Stannius [3], et qui consiste à lier l'aorte chez un animal et à observer ce qui se produit dans les membres inférieurs. Pour qu'elle puisse nous servir de terme de comparaison, l'expérience doit être modifiée de façon à ce que les phénomènes, qui dans une ligature de l'aorte placée au-dessous des rénales pourraient résulter de l'anémie du renflement lombaire spinal, soient exclus.

L'expérience ainsi modifiée consiste à lier l'aorte immédiatement au-dessus de sa division. Dans ce cas-là, la moelle n'est pas anémiée, et la ligature ayant été faite, la circulation par la voie des collatérales n'a pas pu s'établir ; ce sont les [illegible] les membres inférieurs seuls, les nerfs et muscles qui

que dépendent tous les symptômes (Exp. de Schiffer) [1]. Or, successivement, on voit que la température du membre s'abaisse, les artères cessent de battre, les mouvements deviennent difficiles, la paralysie est complète au bout d'une heure, l'animal souffre ; la peau du membre est cependant anesthésiée. Enfin, deux heures environ après le début de l'expérience, il se produit dans le membre parésié une véritable rigidité.

Si la rigidité ayant commencé, on enlève la ligature, on voit, au bout de quelques minutes, l'état normal reparaître et la rigidité cesser. Si, au contraire, l'expérience se prolonge, la rigidité devient permanente et la nécrose du membre se produit. Cette rigidité qui, par le rétablissement de la circulation, a pu disparaître tout à l'heure, alors qu'elle était encore peu accentuée, n'était autre chose, Messieurs, qu'une *esquisse de la rigidité cadavérique*. Cela est si vrai que si vous laissez cette rigidité s'établir en prolongeant trop longtemps le maintien de la ligature, elle est bientôt suivie de la cadavérisation du membre, et, chose importante, lorsque l'animal succombe, au moment où le temps de la rigidité cadavérique est venu, elle s'empare de tous les membres, à l'exception de celui-là justement, sur lequel elle s'était produite pendant la vie, sous l'influence de l'ischémie. Dans cette expérience, nous assistons donc au développement de la rigidité cadavérique partielle sur le vivant [2]. Les mêmes phénomènes peuvent-ils s'observer

[1] *Ueber die Bedeutung Stenson'schen Versuchs.* — Julius Schiffer. *Centralbl. für Wissensch. Heil an.* 1869, p. 579. Dans l'expérience de Schiffer, les résultats sont bien différents de ceux qu'on observe dans l'expérience de Stenson. La paralysie se produit bien plus lentement. Si l'on excite les nerfs, il n'y a plus de secousses musculaires, parce que les terminaisons nerveuses motrices sont paralysées ; il y a aussi anesthésie de la peau, parce que les terminaisons sensitives sont affectées, mais les troncs nerveux n'ont pas perdu toutes leurs fonctions puisque leur excitation provoque de la douleur.

[2] Je rappellerai que M. Volkmann et après lui M. Leser ont décrit un genre particulier de contracture, surtout aux membres supérieurs, à la

anatomique ? Voilà une pr[illegible] nablement, exigerait de [illegible] réserve, afin de ne pas [illegible] d'y revenir une autre [illegible] aux considérations [illegible]

1° Tous les pl[illegible] observés pendant l[illegible] trouvent et app[illegible] meuse de Sten[illegible] Stannius [illegible], et p[illegible] server ce qui [illegible] qu'elle puisse [illegible] rience dont el[illegible] qui dans une l[illegible] pourraient [illegible] soient ex[illegible]

L'expér[illegible] tement [illegible] n'est pas a[illegible] par la [illegible] tissu [illegible]

[illegible] cachectique, [illegible] dans la main gauche des [illegible] de dormir. Le matin, le m[illegible] les doigts [illegible], tandis q[illegible] [illegible]nde. Le membre était froid [illegible] [illegible]ars. Le troisième, le membre [illegible] [illegible]nte violacée livide occupait l'a[illegible] [illegible] escharre au coude. La malade s[illegible] A l'autopsie, on trouva un c[illegible] [illegible]ière, un autre à la partie infér[illegible] [illegible] avec la nature de cette contract[illegible] [illegible] la vie dans le membre ischém[illegible] [illegible] rigidité cadavérique obser[illegible] [illegible], car après la mort, la r[illegible] [illegible] parties du corps, à l'ex[illegible] [illegible] déjà pendant la vie.

[illegible]. Je pense que l'interp[illegible]

[illegible]lissement du membre, de parésie, de contracture [illegible] nous avons relevés dans l'expérience de Stenson. [illegible]ourquoi se produisent-ils dans des cas où, comme nous [illegible] vu, la circulation collatérale est libre, tandis que dans [illegible]rience de Stenson elle ne l'est pas? C'est que, Messieurs, [illegible] circonstances ici sont bien différentes. Dans l'expérience [illegible] Stenson, les membres ne fonctionnent pas; dans la claudication intermittente, ils fonctionnent. Or, quand un muscle [illegible]tionne, se contracte, vous savez qu'il appelle à lui, pour s'alimenter pendant le temps de l'effort, cela est bien connu, une quantité de sang supplémentaire. Or, dans la claudication ischémique, en raison de l'oblitération du tronc principal, la quantité de sang qui peut suffire à l'entretien de l'organe pendant le repos, n'est plus assez grande pour le nourrir convenablement pendant le travail. La nutrition des muscles se modifie profondément comme celle des nerfs, sous l'influence de la fonction produite et de l'ischémie, et c'est ainsi que je m'explique l'apparition des douleurs, puis de la contracture, qui, ici comme dans le cas de l'expérience de Stenson, serait une esquisse de rigidité cadavérique heureusement modifiée, peu après sa production, par le rétablissement des conditions physiologiques pendant la période de repos.

Mais je ne veux pas insister sur ces détails, que je reprendrai, je le répète, dans une autre occasion. Je veux relever seulement pour le moment que la rigidité qu'on trouve dans l'accès de la claudication, est, en somme, une contracture relevant de l'ischémie du muscle, et qu'on peut considérer comme une esquisse de rigidité cadavérique. Et, de fait, quand, comme cela a eu lieu chez notre homme, la claudication a été trop longtemps méconnue, elle fait place à la cadavérisation et à la gangrène du membre.

Mais il est temps d'en venir à la description de la *claudication*

[illegible] une loi de [illegible],
[illegible] quelque sorte spécia[illegible]
[illegible] est [illegible] circulatoi[illegible]
[illegible] cause apparente de ce[illegible]
[illegible] artérielle, présentant [illegible]
[illegible] tement des phénomènes [illegible]
[illegible] vulgaires.

[illegible] je viens de dire, je p[illegible]
[illegible] impute, qui, pendant [illegible]
[illegible] que où il s'est présen[illegible]

[illegible] p. 132.
[illegible] sur la claudication [illegible]
[illegible] Paris 1911. — Un cas relat[illegible]
[illegible] annuel Berlin. klin. Woch[illegible]

morale et la veine dans le triangle de Scarpa ; le membre ma lade est beaucoup plus froid que celui du côté opposé ; m peu d'anesthésie au gros orteil ; il y a une petite eschare à l partie externe du petit orteil gauche. Je fais marcher le ma lade devant moi, pendant quatre ou cinq minutes. Au bout d ce temps il éprouve les sensations habituelles ; de plus so mollet se tuméfie, son pied se fléchit, les tendons deviennen saillants ; il y a, en un mot une véritable crampe très doulou reuse.

Malgré la netteté des symptômes qui viennent d'être ra portés, le diagnostic était resté incertain ; on avait parlé d rhumatisme, de troubles vaso-moteurs, etc., etc. Et l'on ava fait suivre au malade divers traitements, je dois le dire, plut nuisibles.

Me fondant sur la connaissance de plusieurs cas du mêm genre, pour lesquels j'avais été consulté et en particulier su celui d'un diabétique atteint de claudication ischémique, où l sphacèle du membre avait été évité, non seulement en soume tant le malade au régime et au traitement classiques, mais en core en lui prescrivant, pour une période de plusieurs mois, d ne [illegible] marcher à pied, ou tout au moins, de ne jamais ma

comprendre, Messieurs, pourquoi j'ai tenu à fixer dans votre esprit la symptomatologie si frappante d'ailleurs, et si nettement caractérisée, de la *claudication par oblitération artérielle*[1].

par une sensation de froid perceptible à la palpation qui survient vers les 3 heures du matin et le réveille ; 2° Le gros orteil est douloureux à la pression; il est constamment plus rouge et plus froid que les autres parties : 3° Au moment de la douleur de la nuit le gros orteil se redresse. Il n'y a donc pas guérison absolue ; le gros orteil finira peut-être par se sphacéler ; mais il y a en tous cas, loin de cet accident à la perte de la jambe et du pied; et il est bien possible même que la gangrène du gros orteil aurait pu être évitée si on eut reconnu dès l'origine l'affection, et si l'on eut pris. en temps opportun, les précautions nécessaires.

[1] J'ai eu plusieurs fois encore, depuis que cette leçon a été faite, l'occasion de voir en consultation des malades (trois sujets mâles), atteints de claudication ischémique, chez lesquels, malgré l'évidence des symptômes, la nature de l'affection avait été jusque là méconnue. Je suis resté par là de plus en plus convaincu de l'utilité qu'il y a à appeler de nouveau l'attention sur ce syndrôme, d'ailleurs si intéressant à tous égards.

IX.

Rhumatisme articulaire aigu; phénomènes comateux; hémiplégie; infiltration d'une substance plastique concrète, contenant des globules pyoïdes dans plusieurs viscères, et en particulier dans le cerveau et la rate; lésions dysentériques de la muqueuse de l'intestin grêle et du colon [1].

Un homme vigoureux, âgé de 29 ans, journalier, entre, le 24 mai, à l'hôpital de la Charité, pour y être traité d'un rhumatisme articulaire sub-aigu, datant d'une huitaine de jours, et occupant la plupart des articulations, particulièrement l'épaule gauche. Le malade a été déjà traité pour la même affection, à plusieurs reprises ; mais il a joui, dans les intervalles des attaques, d'une bonne santé et n'a pas été sujet à des palpitations ou



de coutume et un peu de diarrhée. L'examen des divers organes fait reconnaître, au niveau du lobe inférieur du poumon gauche, l'existence d'un souffle bronchique très manifeste, mélangé de quelques râles sous-crépitants fins. Cependant la matité, dans ces mêmes points, n'est pas très prononcée. Peu de toux, pas d'exaspération, pas de point de côté. A peine quelques râles sous-crépitants, dans les autres parties de l'organe pulmonaire.

Ces phénomènes locaux, coïncidant avec une exacerbation de la fièvre, font songer à une pneumonie, et une saignée générale de 8 onces est prescrite. Cette saignée n'est suivie d'aucune modification dans l'état du malade : notons, en passant, que le sang est un peu plastique, et que le caillot est recouvert d'une pellicule couenneuse, très mince. Le lendemain de la saignée, un large vésicatoire est appliqué sur le côté malade, et en même temps on prescrit une potion contenant 0,10 centigrammes de tartre stibié. Nul amendement n'est remarqué les jours suivants, pendant lesquels, au contraire, l'adynamie et le *subdelirium* semblent augmenter graduellement ; cependant on continue l'emploi du tartre stibié à la même dose.

Le 5 *juin*, à la visite du matin, on remarque que le malade ne peut plus mouvoir la jambe gauche ni le bras du même côté ; en même temps la commissure des lèvres semble un peu déviée en haut et à droite.

Quand on pince le malade de ce côté, il n'éprouve rien, tandis que, si on le pince avec une force égale du côté opposé, il donne des signes de douleur.

Chaque jour depuis lors jusqu'à l'époque de la mort, les mêmes phénomènes ont pu être constatés, et jamais on n'a remarqué ni convulsions cloniques, ni contractures dans les membres paralysés. Toutefois, à plusieurs reprises, le malade a accusé une douleur assez intense et spontanée tout le long du membre inférieur gauche, paralysé du sentiment et du mouvement.

Pendant cette période de la maladie, l'adynamie va croissant ; le coma se prononce de plus en plus ; en même temps la diarrhée augmente à tel point qu'on est forcé de cesser l'usage du calomel,

qu'on avait administré à la dose de 1 gramme à l'époque où on avait remarqué l'existence de l'hémiplégie.

Le 12 mai, on remarque que les selles devenues très fréquentes et involontaires tachent les draps du lit en vert roux ; il semble que ces selles aient presque exclusivement composées de mucosités et de caillots striés de sang.

Le 14 juin, le malade est pris d'un *délire bruyant*, il se plaint beaucoup de douleurs spontanées dans les membres paralysés. En même temps la face est devenue profondément terreuse, la langue est sèche, et des râles laryngo-tracheaux se font entendre distinctement. Le malade de temps à autre expectore des crachats épais, presque purulent. Je noterai qu'on n'a jamais remarqué qu'il y ait des frissons, bien qu'on y ait pris garde. — La mort a lieu le 15 juin.

Autopsie, *faite vingt-quatre heures après la mort.* — Absence complète de roideur cadavérique.

Cerveau. — A la face inférieure du lobe cérébral droit, dans le tissu cellulaire sous-arachnoïdien qui recouvre la scissure de Sylvius, on trouve une sorte de fausse membrane verdâtre qui enveloppe de toutes parts les ramifications des artères cérébrales correspondantes. Après avoir enlevé cette production, on trouve

trouve un point induré, jaune verdâtre, sans ramollissement au centre, analogue en tout aux productions que nous rencontrerons dans d'autres viscères. Il semble qu'il y ait là infiltration plastique dans la trame même du muscle. Rien à noter dans le péricarde.

Les *poumons*, palpés et percutés, paraissent tout à fait sains ; seulement ils sont emphysémateux dans toute leur étendue (*emphysème vésiculaire ultime*). Par les surfaces des sections pratiquées dans le parenchyme il s'écoule des bronches de tout calibre une grande quantité de muco-pus très épais, très cohérent, d'aspect vraiment purulent. Une substance analogue et très abondante s'est écoulée par la trachée-artère lorsqu'on l'a coupée pour enlever les poumons. Seule, l'extrémité inférieure du lobe inférieur du poumon gauche présente un certain degré de splénisation non inflammatoire. Cette portion du poumon était amincie et avait été manifestement comprimée par la rate, ce dont on avait pu s'assurer lorsque tous les organes étaient encore en position. De là, évidemment, provenait le souffle bronchique qui a été observé à une certaine époque de la maladie.

Abdomen. — Le *foie* a son volume et sa coloration normales ; on le divise en tous les sens, et on n'y rencontre rien de particulier.

La *rate* a un *volume considérable*, et elle est très épaisse ; mais, chose à noter, elle dépasse à peine le rebord des fausses côtes gauches. Elle s'est développée du côté du diaphragme, qu'elle a refoulé en haut, en même temps qu'elle a comprimé médiatement le poumon, comme nous l'avons déjà dit. En même temps, elle s'est recourbée sur elle-même, sur sa face interne. Il est à noter encore que son grand axe est dirigé presque verticalement de haut en bas. Les diamètres sont : celui du grand axe, 23 centimètres ; du petit axe, 9 ; de l'épaisseur, 5 Cet organe est très pesant, rénitent, et quand on l'incise, on voit qu'il a acquis une consistance particulière. Le tissu en est friable et rappelle tout à fait la sensation qu'on éprouve quand on comprime en l'écrasant un morceau de poumon hépatisé au deuxième, mais surtout au troisième degré. La surface de section est généralement couleur

mème ; cependant ces dernières sont
comme ramollies au centre ; mais nul
foyers. Les parties violettes, lesquelles
viennent d'un rouge vif au contact de
l'emportent un peu en étendue sur cell
lent. Je terminerai en disant qu'en ràcla
on enlève une substance épaisse, crémeu
plastique et purulent de l'inflammation
degré.

Reins. — Les deux reins ont, à la c
quant à la texture et à la coloration ; se
çà et là, surtout au voisinage de la ca
analogues par leur aspect et, comme
composition microscopique, à celles que
dans la rate ; mais elles sont plus dures,
rées d'une sorte d'auréole violacée. Ex
niveau des tâches jaunâtres, la substance
en ce sens qu'on y observe à la loupe
quant les pyramides de Ferein.

Les intestins, examinés à l'extérieur,
d'un bleu noirâtre, visibles à travers le
leur aspect à des ecchymoses. De ces tac
comme des pièces de 5 fr., les autres
têtes d'épingle. Ces taches sont répandu
tin grêle et le gros intestin ; on en voit ur
du grand cul-de-sac de l'estomac. L'es
interne une sorte d'ecchymose d'un non

trouve un développement de quelques follicules isolés, dont le contenu est blanc ; et çà et là, on voit, à travers la muqueuse, quelques taches violacées. Nulle autre altération de cette membrane. Dans l'*iléon*, les plaques de Peyer sont blanchâtres, mais non hypertrophiées. Quelques follicules clos développés ; quelques taches noirâtres visibles à travers la muqueuse, qui n'est pas autrement altérée.

Colon. — Dans le *colon ascendant*, teinte rougeâtre de la muqueuse; beaucoup de follicules saillants, mais aucune altération de la muqueuse. Le colon transverse et le descendant, bien qu'ayant une teinte pâle, offrent des altérations remarquables de la muqueuse. Celle-ci a été enlevée par places comme par l'emporte-pièce, laissant à nu la tunique celluleuse ; et c'est bien la muqueuse qui a disparu, car les parties qui en restent sont très reconnaissables à la loupe, par la présence des follicules liberkuniens qui les caractérisent anatomiquement. C'est surtout au niveau du rectum que cette altération est prononcée. Les matières contenues dans ce colon sont une espèce de glaire, contenant çà et là du muco-pus plus ou moins strié de sang.

La plupart des *grandes articulations* ont été ouvertes ; on n'y a absolument rien rencontré. Les narines et la bouche n'ont rien produit non plus à noter. Plusieurs *veines* prises au hasard (veines des membres inférieurs et supérieurs, veine cave) ont été ouvertes dans la plus grande partie de leur étendue ; elles ne présentaient pas d'altération.

Les *dépôts plastiques* que nous avons notés dans plusieurs viscères rappellent par leur aspect ceux qu'on rencontre dans certaines maladies générales, en particulier dans la *morve*, la *syphilis*. L'auréole violacée qui les environne dans le rein est analogue à celle qu'on rencontre dans les véritables abcès multiples de la résorption purulente. Mais est-ce bien à du pus infiltré dans la trame des tissus qu'on avait affaire dans le cas qui fait le sujet de cet article? C'est ce que l'examen microscopique seul pouvait décider. Or, au microscope, les dépôts plastiques du rein et de la rate ont paru composés d'une matière amorphe contenant une foule de granulations élémentaires et de globules ar-

rondis et composés de beaucoup de granulations, mais n'ay pas de contours bien nets, analogues en tout à ceux qu'on a d gnés, dans ces derniers temps, sous le nom de globules pyoïd n'y avait pas de véritables globules purulents.

Ce fait nous en rappelle un autre analogue, sous beauc de rapports, que nous avons observé, il y a deux ans, dan service de M. Béhier, à l'hôpital de Bon-Secours.

Une vieille chiffonnière, âgée de 70 ans, dans un état de greur extrême, présentant une teinte jaunâtre de la peau très noncée, n'offrait de remarquable à l'examen clinique qu'une mentation de volume énorme, il est vrai, de la *rate* et du *foie*. la supposait affectée d'une altération cancéreuse de ces d organes. Elle était sourde; son intelligence paraissait altérée, ne pouvait, en un mot, donner aucun renseignement sur son antérieur. De temps à autre, elle avait des syncopes, et c'est dant une de ces syncopes qu'elle mourut.

A l'*autopsie*, le *foie* paraît, à la coupe, semé d'une vingtain points noirâtres non énucléables, gros comme des noisettes tissu de la *rate*, dur, friable, d'une teinte rouge sombre, est bré de grandes taches verdâtres, dont quelques-unes parais contenir à leur centre du pus rassemblé en foyer. Quelques *glions mésentériques* sont developpés, et il en est qui contien au centre des dépôts analogues à ceux qui avaient été rencon dans la rate et dans le foie. La veine porte et les branches p cipales, la veine cave, ne contenaient pas de pus. L'examen croscopique des dépôts du foie y a démontré l'existence de bules analognes à ceux du pus par quelques-uns de leur ca tères, mais en différant, sous beaucoup d'autres (pyoïdes).

Ces deux cas nous paraissent appartenir à un mê groupe pathologique. La multiplicité des dépôts plastiq dans plusieurs viscères, le foie, la rate, les reins, rappel ce qu'on voit dans la morve, l'infection purulente, etc. M

dans les cas qui nous occupent, ce n'est pas du pus véritable qui constituait la matière des dépôts observés dans les viscères, mais bien un produit tout particulier que nous désignerons, faute de mieux, sous le nom de *substance plastique concrète*, contenant des globules pyoïdes.

Nous avons pensé que nos observations, tout incomplètes qu'elles sont, pourraient acquérir une certaine utilité, si d'autres cas analogues venaient à se présenter par la suite, et les rendraient, pour ainsi dire, moins inattendues.

X.

Gangrène du pied et de la jambe gauches. — Dépôts fibrineux multiples dans les reins, la rate, le foie — Engorgements hémoptoïques dans les deux poumons [1].

Observation. — La nommée Fromentin (Marie), âgée de 66 ans, autrefois jardinière, est entrée à l'hospice de la Salpêtrière, le 17 décembre 1842. Elle est admise à l'infirmerie, le 29 novembre 1852, service de M. Cazalis.

30 *novembre* 1852. — Cette malade, vu l'affaissement de son intelligence ne peut nous donner aucun renseignement sur le début de sa maladie actuelle. Dès son entrée à l'infirmerie, elle se plaint de douleurs vives avec fourmillements dans les deux membres inférieurs, surtout dans le gauche qui présente déjà une diminution de chaleur très notable, où elle éprouve une sensation très pénible de froid. Cependant, le sentiment persiste dans ces deux membres; la malade ne peut les mouvoir sans y éprouver une vive douleur, on n'y observe pas d'œdème, pas de changement de couleur des téguments. L'examen physique des divers organes n'y fait reconnaître aucune lésion importante. Le cœur seul paraît volumineux; on y entend un double bruit de souffle assez doux, dont le maximum siége vers la pointe et qui ne se prolonge pas dans les vaisseaux du cou. Les battements y sont intermittents, très irréguliers, le choc peu énergique. Le pouls radial est très irrégulier, et présente des intermittences nombreuses. Les deux artères fémorales, examinées dans l'espace inguinal, paraissent

[1] Extrait des *Mém. de la Soc de Biol.*, 1855, p. 213.

volumineuses, mais ne semblent pas ossifiées. La température du corps est assez élevée ; il n'y a pas eu, assure-t-on, de frissons, pas de douleurs à la pression ou à la percussion, le long de la colonne vertébrale.

Le 5 *décembre*, les douleurs dans les deux membres inférieurs et spécialement dans le gauche sont devenues progressivement extrêmement vives. Elles sont à peu près continues, mais on observe qu'elles présentent vers six heures du soir, une exacerbation très manifeste.

La peau du tronc devient plus chaude, le pouls est plus irrégulier encore que par le passé. Il se manifeste un peu de délire et l'état adynamique se prononce. Le membre inférieur gauche a une température très basse ; il prend une coloration bleuâtre, surtout sensible sur le dos du pied, mais qui gagne, dans l'espace de deux ou trois jours, toute l'étendue des deux tiers inférieurs de la jambe ; on y observe en même temps un peu d'empâtement, qui conserve à peine l'impression du doigt.

Les battements de l'artère crurale gauche sont devenus moins sensibles que ceux de l'artère correspondante du côté droit, lesquels ont cependant aussi un peu diminué d'intensité. Une tache violacée apparaît, vers la même époque, au niveau de la malléole interne du pied droit. On ne peut toucher la jambe gauche sans que la malade pousse des cris violents ; elle ne peut elle-même la remuer. Quand on pince la peau de ce membre, la douleur accusée par la malade paraît très vive, plus vive même que par le passé. Insomnie et délire continus.

Le 12 *décembre*, le dos du pied gauche a une coloration uniforme violet foncé, parsemé çà et là de macules d'un rouge vif. Cette teinte violette se limite du côté des orteils et du côté de la cuisse par un bord sinueux, mais nettement tranché. Le membre, qu'on n'a cessé, depuis l'apparition de la gangrène, de recouvrir de compresses trempées dans le vin aromatique, et qu'on a continuellement mis en contact avec des vases remplis d'eau tiède, ne présente pas une température inférieure à celle du corps. La malade ne cesse de s'agiter et de pousser des cris, surtout vers le soir, tant est vive la douleur. Le délire continue (potion, depuis le 5 dé-

cembre; de 1 à 3 pilules d'extrait d'opium, de 0,05 chaque jour).

Il y a toujours de la chaleur de la peau, une intermittence très prononcée des battements du cœur et du pouls; pas de frissons, pas de délirement. La langue est sèche et recouverte d'un enduit fuligineux. L'artère crurale gauche ne présente plus que des battements très faibles.

Le 15 *décembre*, les douleurs dans les membres sphacélés ont manifestement diminué. Les pupilles sont très contractiles, les conjonctives très injectées. — *Mort*, le 17 décembre, à une heure de l'après-midi.

Autopsie. — *Organes circulatoires.* — Le *cœur* est très volumineux. Le ventricule droit est distendu par une grande quantité de sang noir, comme poisseux, à demi-coagulé. Ses parois ont une épaisseur normale. Les valvules sont en bon état. Le cœur gauche est manifestement hypertrophié : les parois sont très épaisses, la cavité contient un peu de sang noir à peine coagulé. Les valvules mitrales sont légèrement opaques; elles ne sont pas insuffisantes. Les valvules sigmoïdes de l'aorte contiennent quelques concrétions calcaires.

La *crosse de l'aorte* présente aussi quelques incrustations. L'*aorte descendante thoracique*, à part quelques plaques athéromateuses, est, dans toute son étendue, saine. L'*aorte abdominale*, un peu avant sa bifurcation, dans l'étendue d'un décimètre, est transformée en un tube résistant, osseux, moniliforme; sa cavité ne contient pas de caillots. Les artères iliaques primitives ne contiennent pas de caillots, elles ne sont pas ossifiées; leurs parois sont simplement blanches, opaques, épaissies. L'*artère crurale gauche* elle-même est libre dans l'étendue de 4 centimètres au-dessus de l'arcade crurale. Plus bas, cette artère, dont les parois sont simplement épaissies et opaques, est remplie par un caillot noir, moyennement résistant, et adhérant à peine à la membrane interne, qui présente une couleur violacée, mais qui est peu friable.

L'*artère tibiale* gauche, dans ses deux tiers supérieurs, présente le volume d'une plume à écrire d'assez fort calibre; plus bas, elle diminue brusquement de volume, et devient tout à coup moitié

grosse. Dans sa partie supérieure, cette artère est remplie illots d'une coloration rosée, consistants et adhérant assez ement aux parois de l'artère, qui paraît fortement distendue. ertains points, l'adhérence du caillot est telle qu'il est difficile détacher. La membrane interne de l'artère présente une e rouge foncée, et dans les points où les caillots sont adhé- s, on aperçoit, par transparence, des plaques blanchâtres qui aissent sous-jacentes, mais pas de véritables plaques calcaires. lleurs, la membrane interne est friable, mais elle n'est ni ul- ée, ni même érodée. Les autres membranes artérielles sont im- ées de sang et friables, mais pas autrement altérées. Plus bas, ns la portion de l'artère qui a conservé son calibre, on rencon- un caillot noir, peu consistant, et n'adhérant nullement aux rois artérielles. — Les *artères tibiale postérieure* et *péronière* ésentent des altérations analogues.

Les *grosses veines* du membre sphacélé, la veine fémorale elle- ême et les veines d'un calibre moyen, sont fortement distendues ar du sang noir à demi-coagulé.

Toutes les parties du membre inférieur qui correspondent aux oints où il existe une coloration violacée ecchymotique, sont in- iltrées par une sorte de sanie brunâtre, qui s'écoule quand on les divise. Les muscles, en particulier, ont une teinte pâle et leur tissu est ramolli.

L'*artère crurale* du côté droit est remplie par un caillot ana- logue à celui qu'on rencontre dans l'artère correspondante du côté gauche.

Les *poumons* sont congestionnés; ils renferment çà et là, sur- tout au voisinage de leurs bords antérieurs, des noyaux durs, du volume d'un œuf de pigeon, d'une coloration noire foncée, d'une structure granuleuse dont les bords sont bien arrêtés (*apoplexie pulmonaire.*)

La *rate* est très épaisse; elle présente 10 centimètres dans son petit diamètre. Son tissu s'écrase facilement par la compression, et laisse alors s'écouler une boue d'un brun noirâtre. Cet organe présente, vers son bord supérieur un noyau d'une coloration rou- geâtre, de 2 centimètres de diamètre environ dans tous les sens,

[illegible]

Reins. [illegible] gros vaisseaux [illegible] aussi une infiltration [illegible] noire, dans le tissu propre du rein, infiltration [illegible] pourtour des noyaux fibreux [illegible].

Le *foie* est volumineux. [illegible] coloration foncée. Il [illegible] vu [illegible]. Il renferme [illegible] plaques fibreuses [illegible] les reins et dans la rate. Mais [illegible] mêlée, et ils ne consistent qu'en des [illegible] organes n'ont rien présenté qui mérite d'être noté.

Les *tumeurs multiples* qui ont été rencontrées dans [illegible] rein, la rate et le *foie* de cette malade étaient composées [illegible] ainsi que nous l'a démontré l'examen microscopique. Le [illegible] amorphe et de nombreuses granulations moléculaires, elles [illegible] contenaient pas de globules [illegible].

un même individu avec des foyers hémorragiques sous-séreux, sous-muqueux, etc. Dans ce dernier cas, quelques-uns de ces noyaux s'étaient ramollis à leur centre, transformé dès lors en une masse demi-liquide, d'une consistance comme crémeuse et d'une couleur jaune-verdâtre. On eut pu croire qu'il s'agissait de foyers purulents multiples, si l'on se fut contenté d'un examen superficiel. L'examen microscopique est venu démontrer que la matière liquide n'était pas formée de pus, mais bien de fibrine désagrégée et de globules que nous désignions alors sous le nom de globules pyoïdes, mais qui, suivant toute probabilité, n'étaient autres que des globules blancs du sang. Il paraît que ces globules résistent beaucoup plus longtemps à la destruction qui s'empare tôt ou tard des éléments du sang sortis des vaisseaux, que ne le font les globules rouges.

Dans l'observation que nous rapportions en 1851, et que nous rappelons ici, le malade, atteint de *rhumatisme articulaire aigu*, avait succombé à la suite d'une affection cérébrale à marche aiguë, et caractérisée surtout par du subdélirium suivi de coma, et une paralysie bien marquée de tout le côté gauche du corps. On trouva, lors de la nécroscopie, outre les dépôts fibrineux viscéraux multiples et de nombreux caillots hémorragiques, un ramollissement de la substance cérébrale au voisinage des couches optiques et du corps strié du côté droit, et dans le cœur des végétations fibrineuses, siégeant sur les valvules mitrales, qui étaient, d'ailleurs, comme ulcérées à leur bord libre. A cette époque, les accidents qui ont déterminé la mort de ce malade étaient pour nous inexplicables. Nous penchions à croire qu'on pouvait comparer les affections locales qui ont été trouvées à l'autopsie à celles qui se rencontrent chez les sujets qui succombent à la morve aiguë, à l'infection purulente, et à d'autres maladies dites générales. Les observations qui ont quelques rapports analogues à la note publiée,

il y a longtemps, par M. Legroux, Allibert et Duplay[1], auraien pu alors nous servir de terme de comparaison ; mais il n'y étai pas fait mention des dépôts fibrineux multiples qui fixaien surtout notre attention. D'intéressants travaux qu'on doit à de médecins étrangers et dont les plus importants sont, sans con tredit, ceux du prof. Virchow[2] et du docteur Senhouse Kir kes[3] sont venus, dans ces derniers temps, jeter définitivemen quelque lumière sur ce genre d'affection, qu'il n'est sans dout pas très rare de rencontrer dans la pratique.

Ces travaux tendent à faire admettre que des parcelles d matière athéromateuse, des fragments de plaques osseuse artérielles ou de végétations valvulaires désagrégées, peuvei se détacher, sous l'influence de causes mécaniques ou autre: être entraînés au loin par le courant sanguin, s'arrêter, par suite dans les vaisseaux trop étroits pour leur donner passag les obturer plus ou moins complètement et déterminer ains suivant le lieu où ils se fixent, la production de dépôts fibr neux viscéraux multiples, de gangrènes des organes profon ou des membres, de certaines espèces de ramollissement cér bral, etc. Cette théorie est fort ingénieuse, elle peut rendi compte d'un certain nombre de faits qui, sans elle, trouv

Leur existence, cependant, a pu, assure-t-on, être démontrée quelquefois déjà, à la suite d'une investigation minutieuse.

Quoi qu'il en soit, les observations sur lesquelles s'appuie la partie purement descriptive des travaux dont il vient d'être question, établissent plusieurs faits importants; ainsi elles font voir : 1° que ces dépôts fibrineux multiples des reins, du foie, mais surtout de la rate, se rencontrent assez particulièrement chez des individus qui, pendant la vie, ont présenté les signes d'une affection organique du cœur, et chez lesquels, après la mort, on a trouvé les valvules sigmoïdes de l'aorte ou mitrales recouvertes de végétations fibrineuses qui souvent paraissaient ramollies ou comme déchiquetées. Cette existence fréquente des deux altérations a été remarquée par un assez grand nombre d'auteurs. — (Rokitansky, Hodgkin, et Jackson (de Boston). *On a particular derangement of the Spleen*, in *Medico chir. Trans.;* London, 1846, vol. XXIX. — Virchow, *loc. cit.;* Kirkes, *loc. cit.* et autres). Nous l'avons rencontrée nous-même dans un assez bon nombre de cas. — 2° L'oblitération des artères volumineuses avec ou sans gangrène des membres et le ramollissement cérébral s'observent quelquefois, soit isolément, soit simultanément, en même temps que les dépôts fibrineux et les hémorragies interstitielles, ainsi que l'ont vu les auteurs que nous venons de citer et d'autres encore. — 3° Il arrive parfois aussi que les premières de ces affections locales soient les seules qui coexistent avec les végétations fibrineuses valvulaires, et que les dépôts fibrineux fassent défaut ou du moins passent inaperçus (Pioch. *Gaz. médic.*, août 1847, n° 34. — Tuffnel. *Dublin quarterly Rev.*, t. XV, 1853, p. 371). — 4° Enfin, il peut arriver encore, entre autres combinaisons possibles, que les végétations valvulaires manquent et que les dépôts fibrineux et l'oblitération d'une artère volumineuse, suivie de gangrène d'un membre, existent seuls.

C'est ce qui avait lieu chez la malade qui fait l'objet de ne
communication.

Nous pourrions, à la rigueur, supposer que chez cette malad
quelques fragments des plaques osseuses qui existaient à l'o
rigine de l'aorte et à sa terminaison ont été détachées par un
cause quelconque et ont déterminé la coagulation du sang dan
les artères de la jambe gauche et aussi la production des hé
morragies multiples et parenchymateuses; mais ce serait
une hypothèse purement gratuite, car, malgré un examen ass
attentif des parties, nous n'avons rien rencontré qui soit de n
ture à la justifier. D'un autre côté, les détails de l'observatio
ne nous permettent pas de croire que l'inflammation, ou tout
autre affection des artères du membre inférieur gauche, aien
existé primitivement et aient provoqué la formation des cai
lots qui oblitéraient ces vaisseaux. Les caillots se sont form
d'abord, et l'artérite, si toutefois elle existait réellement, s'e
développée ensuite. Nous ignorons quelle a pu être la cau
première de cette coagulation spontanée du sang dans les a
tères des membres inférieurs. La rigidité des parois de l'aor
abdominale a sans doute favorisé son action, mais elle n
certainement pas été le point de départ de tous les acciden
Il nous semble que cette cause, quelle qu'elle soit, devra re
dre compte, non-seulement de la gangrène qui a frappé
des membres, mais encore de la présence des dépôts fibrin
et des hemorragies circonscrites disseminées dans plusie
viscères.

On pourrait peut-être admettre qu'elle n'est autre qu'
modification survenue dans les propriétés plastiques du s
et supposer que ce liquide a acquis une tendance particu
à la coagulation; mais d'où proviendrait cette altératio
sang? Serait-elle primitive, ou, au contraire, faudrait-il l
bordonner à une affection des organes? Ce sont là des
tions que nous ne pouvons point aborder pour le mor

qu'il nous suffise de faire remarquer que la gangrène spontanée des membres n'est certainement pas toujours une affections toute locale, et qu'il est des cas où elle n'est, ainsi qu'on le voit par l'histoire de notre malade, qu'une des manifestation d'une affection qui, dès l'origine, frappe à la fois plusieurs points de l'économie. A l'appui de cette manière de voir, rappelons que, dans des circonstances où la maladie affecte une marche très aiguë, l'apparition de la gangrène est parfois précédée pendant plusieurs jours, ainsi que nous l'avons vu en particulier tout récemment, chez un homme âgé de 26 ans, par des accidents généraux graves à forme typhoïde.

APPENDICE



APPENDICE

I.

Sur l'infarctus hémoptoïque du poumon, à l'occasion d'un travail de M. le docteur Heschl [1]

(Voir p. 127)

L'histoire de cette variété d'hémorragie intra-pulmonaire qui produit dans le poumon l'altération qu'on désigne sous les noms d'engorgement, d'infarctus hémoptoïques, et qui survient habituellement dans les phases ultimes des maladies organiques du cœur, principalement lorsqu'il s'agit d'un rétrécissement de la valvule mitrale, cette histoire est restée jusqu'à ces derniers temps telle ou à peu près telle que l'ont faite les travaux de MM. Laënnec, Cruveilhier, Andral et Rokitansky; et, en particulier, la belle description anatomique que Laënnec a donnée de l'engorgement hémoptoïque du poumon a été reproduite sans avoir subi de modification importante, ou même dans son intégrité la plus parfaite, par tous les auteurs qui ont eu à s'occuper du sujet. Cependant cette description, si remarquable pour l'époque à laquelle elle a été tracée, laisse dans l'ombre bon nombre de points importants dont l'étude ne pouvait pas manquer d'être abordée de nos jours, où le goût des investigations anatomiques minutieuses est si universellement répandu.

On s'accorde assez généralement à reconnaître que, dans l'engorgement hémoptoïque du poumon, le sang est épanché dans la

[1] Extrait de la *Gazette hebdomadaire*, 1857, p. 519.

cavité même des vésicules ou alvéoles pulmonaires ; c'est mêm à cette particularité que les noyaux indurés doivent l'aspect gr nuleux qu'ils ont en commun avec les fragments du poumon fra pés d hépatisation rouge. On sait aussi que les vaisseaux capillaire qui traversent ces noyaux, les veines qui en partent et les artère qui s'y rendent sont habituellement gorgés de sang ou mêm remplis de caillots plus ou moins volumineux, plus ou moin décolorés, et parfois très adhérents à la paroi vasculaire. L tuyaux bronchiques eux-mêmes sont souvent obstrués par d sang coagulé. Mais quelle est la signification de ces diverses alté rations ? Dans quel ordre, suivant quelles lois, par quel méca nisme s'opèrent-elles ? Quelles sont les modifications qui survie nent dans la nutrition des diverses parties constituantes d parenchyme pour en modifier la texture intime, avant que l sang ne se soit répandu au dehors de ses voies naturelles, et q seules peuvent expliquer pourquoi l'hémorragie s'effectue da tel point du poumon plutôt que dans tel autre ? Ce sont là d questions de quelque intérêt, parmi tant d'autres du même gen qui ressortissent encore à l'anatomie et à la physiologie patholo gique de l'apoplexie pulmonaire. Elles sont loin d'être résolues à peine ont-elles été sérieusement abordées. C'est à l'étude de questions de cet ordre qu'est consacré le travail du docteur Heschl sur l'infarctus hémoptoïque du poumon. Les conclusions aux-quelles l'auteur est arrivé ne sont certes pas le dernier mot de la science ; mais elles pourront tout au moins, nous l'espérons, ser-vir de point de départ pour les recherches ultérieures.

Parmi les travaux qui ont été écrits sur le même sujet, et que l'auteur passe en revue avant d'exposer ses propres recherches, il en est deux qui ont joui d'une certaine faveur, du moins en Allemagne ; nous les croyons peu connus en France : aussi jugeons-nous utile d'en rapporter l'exposé, du moins sommaire-ment.

C'est d'abord un mémoire publié en 1846, dans le *Journal de Prague*, par le professeur Bochdalek (*Prager Vierteljahrs.*, 9 Bd. 1846, S. 1), et ensuite un article qui fait partie d'un ouvrage pu blié à Erlangen, en 1850, par le docteur Dittrich (*Beiträge zu*

Path. Anat. der Lungenkrankheit., S. 1). D'après Bochdalek, les caillots qu'on rencontre, ainsi que l'a démontré M. Cruveilhier, dans celles des ramifications de l'artère pulmonaire qui se rendent au noyau hémoptoïque, sont l'indice d'une inflammation de ces vaisseaux. Ils existent non seulement dans les ramifications qui ont un demi-millimètre, 1 millimètre, ou même 3 millimètres de diamètre, mais on les trouve encore parfois dans les branches principales. Ils existent aussi dans les capillaires qui font suite aux dernières ramifications artérielles. C'est même là que l'inflammation se manifesterait probablement tout d'abord, pour se propager ensuite, par voie de continuité, jusque dans les troncs vasculaires du plus fort calibre. Les caillots sont plus ou moins pâles et décolorés, plus ou moins ramollis et friables, plus ou moins adhérents aux parois artérielles ; on les voit parfois creusés de petits foyers contenant un liquide verdâtre et d'aspect purulent. Quant aux parois du vaisseau, elles sont plus pâles que de coutume, ou, au contraire, d'une teinte rouge-foncé, et en tout cas opaques et friables. Ces altérations diverses, qui, suivant l'auteur, mettent hors de doute l'existence de l'inflammation des ramifications de l'artère pulmonaire et des capillaires auxquels elles aboutissent, sont d'autant plus manifestes que l'infarctus hémoptoïque est de date plus ancienne. Malheureusement pour la théorie, elles sont loin d'avoir la valeur que le docteur Bochdalek leur prête. Il paraît, en effet, bien démontré aujourd'hui, et les expériences de Virchow n'ont pas peu contribué à établir cette démonstration, que toutes ces modifications que subissent les caillots fibrineux dans les artères, comme aussi dans les cavités du cœur et quelquefois même dans les veines, sont loin d'être une conséquence nécessaire de l'inflammation. Bien plus, elles se manifestent le plus souvent dans des circonstances où la coagulation du sang dans les vaisseaux est évidemment la conséquence du retard que ce liquide a subi dans son cours, par suite de la présence d'un obstacle purement mécanique. La substance d'aspect purulent, que renferment les cavités qui existent parfois au centre des caillots, n'est généralement pas du pus, au moins dans les artères et dans les cavités cardiaques ; elle consiste en un amas

s'exerce dans les artères du poumon p
hémorragique.

Dittrich paraît surtout guidé, dans
pulmonaire, par le travail bien connu
du cerveau. On sait que, d'après ce dern
d'hémorragies intra-encéphaliques serai
conséquence de l'altération graisseuse q
des vaisseaux sanguins de petit calibre q
du cerveau. Dittrich a constaté que, d
dans les poumons des indurations hém
artères pulmonaires présentent très fr
plus ou moins prononcé, l'altération ath
tré surtout, en pareil cas, la métamorph
bilité des tuniques vasculaires qui en est
quence, sur des branches de deuxième
ordre. Mais il ne paraît pas l'avoir direc
vaisseaux ayant moins d'un demi-millim
par analogie seulement qu'il est condui
coup, que cette modification de texture
plus petits vaisseaux, et qu'elle peut rer
ragie qui s'opère dans les points des po
présentent le plus haut degré d'altération

Le professeur Heschl, dans un récent t

[1] Voir sur ce point spécial les travaux d
Trans., 1859, p. 144) ; — Virchow (*Zeitsch. für r*

357, Bd. 2, p. 21), fait remarquer, après d'autres au-
l'on rencontre habituellement dans le tissu pulmo-
ointement avec l'induration hémoptoïque, des altéra-
es unes sont pour ainsi dire générales et portent, bien
grés divers, sur toute ou presque toute l'étendue des
ons, et dont les autres sont locales et s'observent dans
mêmes où l'apoplexie s'est effectuée ou doit s'effectuer.
ons représentent autant de degrés préparatoires de
ent. Les premières constituent une sorte d'induration,
tion du parenchyme, que Skoda a désignée sous le
ertrophie du poumon, Virchow et Rokitansky sous ce-
tion pigmentaire (*Pigment-Induration*). Voici, en deux
sont les caractères essentiels de cette espèce anatomi-
I. Ch. Robin et Isambert ont étudiée à nouveau dans
e lu à la *Société de biologie* en 1855 (t. II, 2e série,
e matière amorphe de nouvelle formation est interpo-
nents normaux, aux fibres élastiques du tissu pulmo-
matière est semée d'abondantes granulations d'hé-
qui tantôt s'infiltrent d'une manière générale, tantôt,
e, sont rassemblées en amas ou mamelons séparés
ervalles d'étendue variable. Souvent des grains d'hé-
e rencontrent également dans les alvéoles pulmonaires,
es épithéliales qui tapissent les canalicules respiratoi-
rment elles-mêmes un certain nombre. Cette induration
parenchyme pulmonaire, qui paraît dépendre à la
avail d'exsudation et d'une tendance générale aux hé-
nterstitielles, est, pour ainsi dire, exclusivement pro-
ections organiques du cœur, de longue durée. Elle
ter constamment dans les cas où l'on rencontre l'in-
optoïque.
celles des lésions préparatoires de l'hémorragie qui
ecrites, elles se présentent sous plusieurs aspects, qui
ent toutefois à des degrés divers d'une même altéra-

abord des noyaux dont le volume varie depuis celui
usqu'à celui d'une noisette, à contours nets comme

[illegible]

[illegible] temporaires de [illegible] primitives, mais la dégénérescence des [illegible] est plus prononcée. Leurs parois sont moins distinctes, les amas de granulations [illegible] cette texture moins forte, etc. Quant à la paroi des alvéoles, la seule particularité notable qu'il y ait à y noter, c'est que les vaisseaux sanguins du réseau capillaire sont dans un état de plénitude extrême. Cependant *malgré cette extrême injection des capillaires*, il peut ne exister un seul globule sanguin dans la cavité même de l'alvéole.

Mais souvent aussi, au centre des noyaux qui ont passé cette deuxième phase de l'altération préparatoire, on rencontre quelques alvéoles au sein desquels l'extravasation s'est effectuée

s, aux éléments qui remplissaient les vésicules pulmonai-
s'est mêlé un nombre plus ou moins grand de globules san-
L'hémorragie vésiculaire est dès lors constituée. Elle peut
r toute ou à peu près toute l'étendue du noyau pneumoni-
ii présente ainsi les caractères de l'*infarctus hémoptoïque*
nent dit. D'où cette conséquence, que l'hémorragie n'est
ir ainsi dire, qu'un accident qui a lieu dans le cours du
ne stade d'une variété particulière d'inflammation paren-
euse.

ques-uns des noyaux pneumoniques, arrivés au deuxième
de l'altération, au lieu de se transformer directement,
on l'a vu en infarctus hémoptoïque, peuvent avoir subi une
métamorphose. Le tissu malade a pris une coloration jaune
ale; il est devenu plus mou, plus friable encore. L'examen
copique y fait reconnaître que les différents éléments du
hyme ont perdu leurs contours nets; ils sont tous devenus
ment granuleux et sont dans un état de véritable dissolu-
ns certains points même, on ne rencontre plus rien autre
e des globules de graisse et des granulations pigmentai-
ltérations correspondent au premier degré de la gan-
nécrose des tissus qui n'ont pas encore subi la fermen-
de n'est appréciable qu'à l'aide de l'investigation mi-
e; mais elle peut atteindre un plus haut degré, et la
xhalent les parties désagrégées ne laisse bientôt plus
sur son existence.

onie qui prépare la formation des noyaux hémoptoï-
e d'une nature spéciale. Elle ne tend pas à la suppu-
bien à l'hémorragie et à la gangrène. Cette dernière
st le cas le plus rare; mais il n'est pas improbable
cations de texture qui y conduisent, à savoir la désa-
lissolution proprement dite des tissus, existent tou-
ment donné, et que c'est en vertu de cette dissolu-
ois vasculaires et les trabécules du poumon don-
rompant, à l'extravasation hémorragique. On
ncontrer, comme on sait, l'hémorragie et la gan-
me point du parenchyme du poumon.

ration pigmentaire de Virchow, hype
Skoda) dont il a été fait mention plus h

Il faut, suivant le docteur Heschl, l
hémoptoïque proprement dit, de l'*obstr*
les pulmonaires. Dans le cas où un gros
les bronches, le sang pénètre sous l'infl
teur, ou mieux encore par suite de l'es
cion qui s'opère pendant l'acte de l'in
plus petits tuyaux bronchiques et dans
elles-mêmes. Il en résulte des noyaux
grenus, bien circonscrits, et ayant en u
farctus hémoptoïque véritable. La conf
anatomiques, si différents au fond, se
pour peu qu'on y regarde de près. En e
qu'on l'a vu, les globules de sang sont r
liales granuleuses, dégénérées, etc.; ta
tion pure et simple, ces cellules conser
maux, et en même temps les vaisseaux
res ne présentent dans leur texture auc

Tel est en résumé, le travail du doct
tons, nous ne croyons pas que ce trava
nitivement la science, relativement à l
hémoptoïque du poumon; mais il par
d'études consciencieuses, et il ne peut

II.

Des pneumonies lobaires abortives.

; le compte rendu des *maladies régnantes du mois de* 1865, fait à *la Société médicale des hôpitaux*, par octeur T. Gallard, nous trouvons la note suivante sur :umonies abortives.

Charcot a trouvé un point de l'étiologie de ces pneumonies llards enfermés dans les hospices, sur lequel il est du de- la commission d'attirer votre attention. Il a remarqué que naladie épargne les infirmes, qui sont forcément confinés urs dortoirs et ne peuvent quitter le lit, tandis qu'elle sévit e exclusivement sur les valides qui vont et viennent. Et il ıu'un grand nombre de ces derniers contractent la maladie s lieux d'aisances insuffisamment clos, et dans lesquels ils autant plus exposés à se refroidir, que, en raison de leur ıge, ils y font un séjour prolongé.

côté des pneumonies si graves dont il vient d'être question, rcot en a observé d'autres que, en raison de leur marche, il : sous le nom de *pneumonies abortives* — c'est la dénomina- nt il s'est servi — il ne m'appartient pas de la juger, et je oduis en me demandant si elle sera généralement adoptée. ı'il en soit, le fait que notre collègue a voulu exprimer est , pour ma part, j'ai eu plusieurs fois déjà occasion d'obser- ces pneumonies qui, après un début brusque par du fris- point de côté, de la fièvre, et quoique ayant présenté des stéthoscopiques incontestables, tels que râle crépitant

sous-crépitant fin, et souffle tubaire, se résolvent d'une façon presque subite.

« Ces faits ont, ce me semble, la plus grande analogie avec ceux que notre collègue M. Marrotte, a décrits, il y a quelques années, sous le nom de *fièvre synoque péri-pneumonique*.

A la suite de la lecture du compte rendu, M. Charcot a donné l'explication suivante :

M. Charcot : Voici quelle est la valeur de la qualification d'abortive donnée par moi à une certaine forme de pneumonies des vieillards : elle s'applique à ces affections thoraciques qui se développent à l'époque où les pneumonies deviennent communes, se manifestent d'abord avec tous les caractères propres à la phlegmasie pulmonaire : point de côté, frisson, signes stéthoscopiques, etc., puis cessent brusquement au deuxième ou au troisième jour. C'est une série analogue de faits que l'on observe au milieu des épidémies de typhus, par exemple, et pour lesquels on a créé la dénomination de typhus abortif [1].

Plusieurs des observations de pneumonie lobaire abortive, avec courbes thermiques, recueillies à cette époque par M. Charcot, se trouvent rassemblées dans la thèse de doctorat de M. G. Bergeron (*Recherches sur la pneumonie des vieillards*, 1866.)

[1] *Bulletin de la Société médicale des hôpitaux de Paris*, deuxième série tome II, 1865, p. 86 et 90.

PLANCHES

EXPLICATION DES PLANCHES

PLANCHE I.

Fig. 1. — Fragment de parenchyme pulmonaire atteint d'indura[illegible] générale, dite pneumonie chronique.

a, *b*, Matière amorphe remplissant les canalicules (vésicul[illegible] naires) et leurs interstices, elle est parsemée de grosses [illegible] tions réfractant fortement la lumière, et vient d'une portio[illegible] passant à la teinte jaune.

c, Matière amorphe plus foncée, à granulations plus petites.

d, *e*, *f*, Faisceaux de fibres élastiques pulmonaires.

Fig. 2. — Cellules épithéliales pavimenteuses des canalicules r[illegible] non encore oblitérés, devenues vésiculeuses, trois ou q[illegible] plus grandes qu'à l'état normal et à surface bosselée.

a, *c*, *d*, Noyaux de ces cellules entourés de fines granulatio[illegible]

b, Plis de la surface d'une de ces cellules (on en voit de [illegible] sur les autres).

Fig. 3. — Cellules analogues et finement granuleuses dans u[illegible] étendue. On trouve, dans les cas de ce genre, à la surface [illegible] ches pourvues d'anneaux cartilagineux, des cellules pri[illegible] encore chargées de cils vibratiles ; ces cellules sont [illegible] deux à six fois plus larges qu'à l'état normal et renferm[illegible] à douze noyaux environ.

Fig. 4. — Faisceaux de corps fusiformes fibro-plastiques qui acco[illegible] parfois les faisceaux de fibres élastiques autour des canalic[illegible] monaires, dans les cas analogues à celui représenté *fig.* 1, venant de la même préparation.

a, *b*, *c*, Extrémité libre des corps fusiformes.

Fig. 5, *a*, *b*, *c*, *d*. — Tissu dur, fibroïde, des cas dits de pneumon[illegible] nique au degré d'hépatisation le plus avancé et avec co[illegible] jaunâtre.

a, *b*, Portion très granuleuse de ce tissu avec granulations ja[illegible] graisseuses.

c, *d*, Portion du tissu montrant l'aspect fibrillaire avec des [illegible] tions jaunâtres en chapelets le long de fibrilles.

e, Noyaux devenus irréguliers et granuleux, pris à la face inter[illegible] cavité ulcéreuse communiquant avec une bronche dilatée à [illegible] tissu précédent. Ils offrent les caractères des corps dits *co[illegible] de tubercules*.

f, Corps fusiforme très granuleux, allongé, tiré de la même [illegible] tion.

Fig. 6. Leucocytes (globules de pus) plus ou moins granuleux, t[illegible] les trouve en quantité variable, dans les cas semblable[illegible] présentés *fig.* 1.

a, *b*, *c*, Leucocytes encore peu granuleux.

d, *e*, *f*, Degré plus avancé d'hypertrophie et de passage à l[illegible] nuleux.

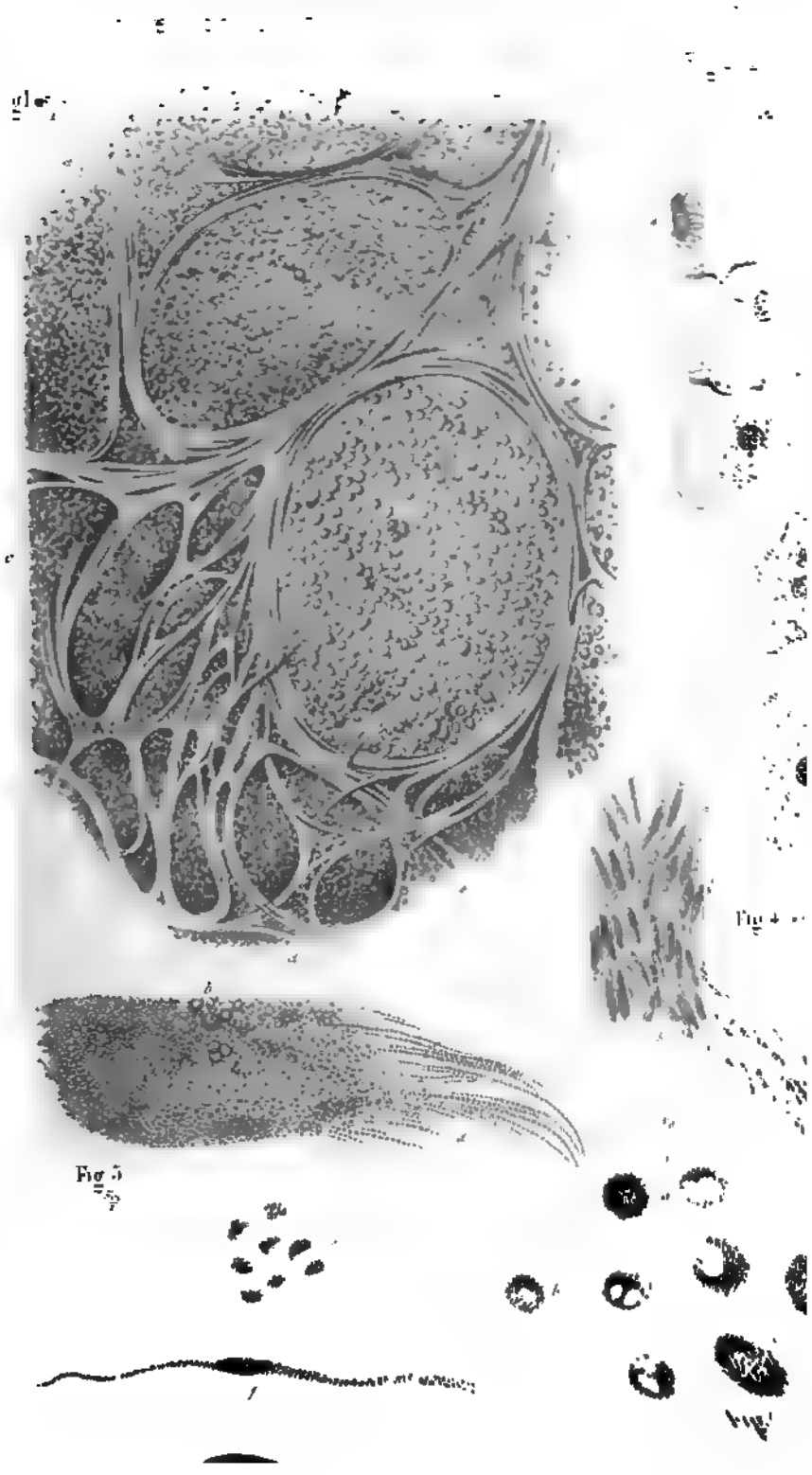
Fig 4
Fig 5



— cuirasses pulmonaire

[illegible] de charbon. Les cellules [illegible] de cette figure représentent [illegible] particules de [illegible] soumis à l'inhalation [illegible] de charbon.

[illegible] Elles sont relatives à de la [illegible] faite comme l'inhalation de [illegible] ans.

[illegible] — 1. épithélium — 2. [illegible]

[illegible] — [illegible] alvéolaire

— [illegible] la prolifération des [illegible] cellules épithéliales remplies de p[illegible]

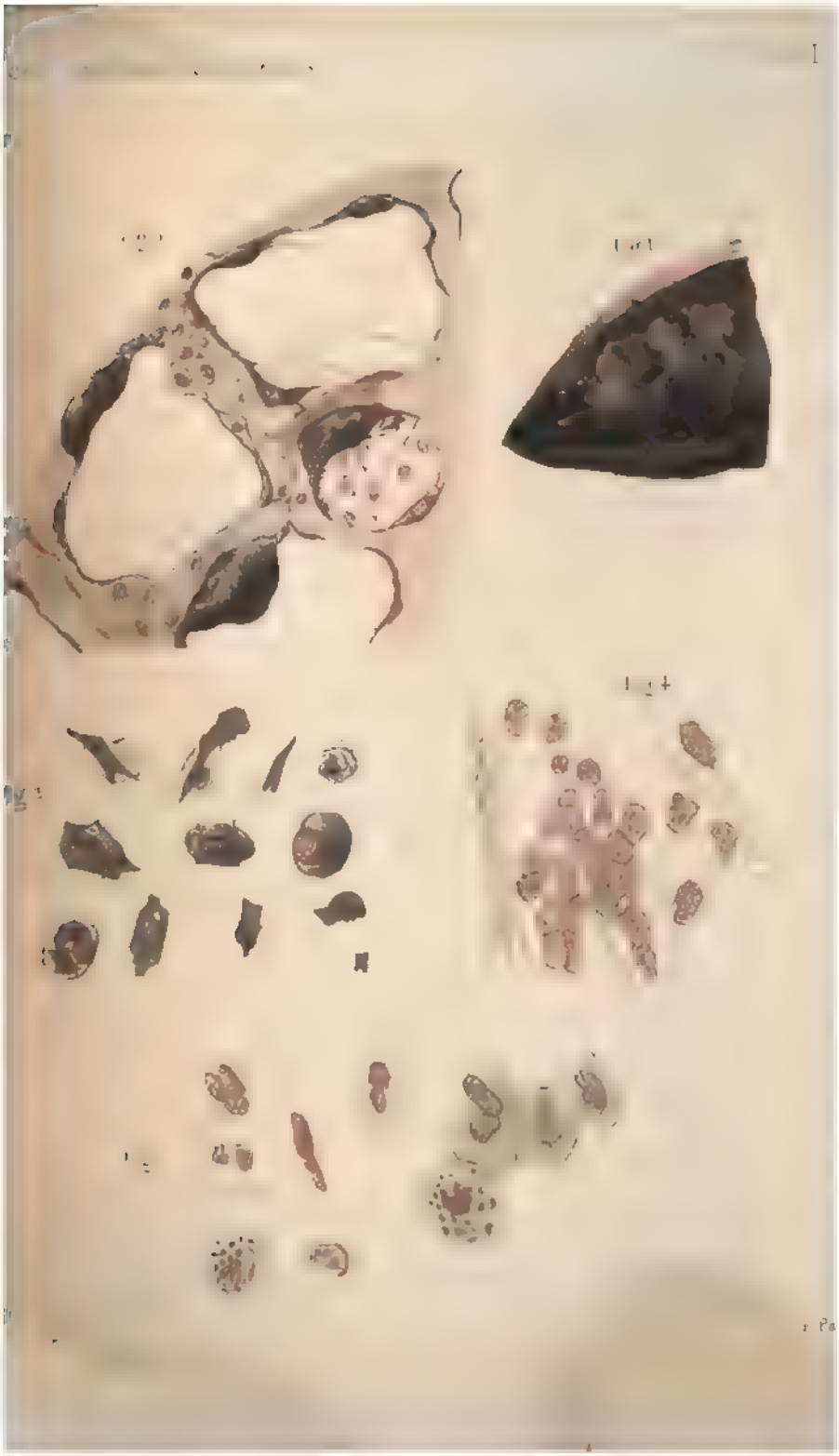

[redacted]

TABLE DES MATIÈRES

PREMIÈRE PARTIE

Maladies des Poumons

PREMIÈRE LEÇON

LES INSTITUTS PATHOLOGIQUES ET LA CLINIQUE. — LA STRUCTURE LOBULAIRE DU POUMON.

DEUXIÈME LEÇON

LA STRUCTURE LOBULAIRE DU POUMON (*suite*).

QUATRIÈME LEÇON

DE L'ÉPITHÉLIUM PULMONAI

CINQUIÈME LEÇON

PATHOLOGIE GÉNÉRALE DE L'ÉPITHÉLIUM PU

SIXIÈME LEÇON

SEPTIÈME LEÇON

DES CIRRHOSES VISCÉRALES ÉPITHÉLIALES EN GÉNÉRAL.

HUITIÈME LEÇON

DES CIRRHOSES VISCÉRALES ÉPITHÉLIALES EN GÉNÉRAL (*suite*).

NEUVIÈME LEÇON

SÉPARATION DE LA PNEUMONIE LOBULAIRE ET DE LA BRONCHO-PNEUMONIE. DESCRIPTION DE LA BRONCHO-PNEUMONIE.

DIXIÈME LEÇON

BRONCHO-PNEUMONIES EXPÉRIMENTALES. — ÉTAT FŒTAL ET SON RÔLE DANS LA BRONCHO-PNEUMONIE. — IRRITATION ÉPITHÉLIALE.



TREIZIÈME LEÇON

DES PNEUMONOKONIOSES (*suite*).

QUATORZIÈME LEÇON

ANATOMIE PATHOLOGIQUE DE LA PHTISIE PULMONAIRE

QUINZIÈME ET SEIZIÈME LEÇONS

TUBERCULOSE DU POUMON ET PNEUMONIE CASÉE

DEUXIÈME PARTIE

Tuberculisation et cancer.

TROISIÈME PARTIE

Altérations du sang. — Leucocythémie et r

QUATRIÈME PARTIE

Maladies du système vasculaire. — Embolies artérielles et veineuses. — Thromboses. — Endocardite. — Paralysies ischémiques, etc.

Sommaire. — Cas de gangrène par oblitération artérielle. — Amputation de la jambe. — Guérison. — Comment ce fait se rattache à la clinique des maladies nerveuses.

Claudication intermittente par oblitération artérielle, chez le cheval. — Les caractères cliniques : boiterie simple (monoplégie), etc. — Les conditions anatomo-pathologiques. — Pathogénie. — Expérience de Stenson : ligature de l'aorte. — Rigidité cadavérique pendant la vie. — Cas d'oblitéra-

APPENDICE

TABLE ANALYTIQUE

A

C

D

F

G

H

N

O

P

U

V